SPP
SOCIEDADE PORTUGUESA DE PEDIATRIA

21º CONGRESSO NACIONAL DE PEDIATRIA

27 • 29 outubro 2021

Altice Forum Braga

LIVRO DE RESUMOS

Índice

Mensagem da Presidente 3

Sobre o Congresso 4

- Organizazão 4
- Comissão Organizadora e Científica 4
- Apoio à Comissão Científica 4
- Comissão Local 4
- Revisores 4
- Júri de atribuição de Prémios 5

Prémios e Bolsas 6

Comunicações Orais 9

Posteres com Apresentação em Sala 35

Posteres com Discussão 57

E-Posteres 281

Apresentações por Primeiro Autor 389

Apresentações por Tema 399

Agradecimentos e Contactos 404

Mensagem da Presidente

Caros Colegas,

Depois de um ano desafiante de múltiplas adaptações, em que a edição do Congresso Nacional teve de ser substituída pelas 1as Jornadas Digitais, que decorreram com enorme sucesso, é um privilégio dar-vos as boas vindas ao 21º Congresso Nacional de Pediatria, no Altice Fórum de Braga, de 27 a 29 de outubro de 2021.

A experiência mostrou-nos que, mesmo à distância, continuamos ativos e unidos na defesa da criança e assim, se necessário for, repetiremos a nossa reunião num formato inteiramente digital.

Tal como em edições anteriores, o programa da nossa próxima reunião será estruturado com a participação das Secções e Sociedades, Comissões e Grupos de Trabalho da SPP, pelo que antevemos um conjunto de sessões interessante e variado, com Conferências, Mesas-Redondas, Encontros com o Especialista, Casos Clínicos interativos, Cursos e Simpósios, de elevado interesse clínico e científico.

Em 2020 homenageámos, de forma simbólica, todos os nossos sócios, pelo papel que têm desempenhado na pandemia COVID-19, mas em 2021 esperamos poder voltar a homenagear uma figura de destaque da Pediatria Portuguesa, proposta pelos associados, concedendo-lhe o Prémio Carreira.

Contamos que, uma vez mais, a nossa reunião seja uma oportunidade para dar a conhecer a melhor produção científica nacional, mantendo elevada participação na submissão de trabalhos. No próximo ano, para promover a discussão, continuaremos a reservar espaço em horário nobre para a apresentação dos trabalhos mais bem cotados na revisão por pares, e em avaliação para distinção e prémio pelo júri de trabalhos. Em sessões próprias, anunciaremos ainda outros prémios e bolsas atribuídos pela SPP ao longo do último ano.

Numa época difícil para todos, mas particularmente desafiante para os profissionais de saúde, com as implicações conhecidas no bem-estar e saúde das crianças, o próximo Congresso Nacional constituirá um momento de reencontro e renovação de conhecimentos. Esperamos revê-los a todos!

Prof.ª Doutora Inês Azevedo,
Presidente da SPP

Sobre o Congresso

Organização

Presidente do Congresso

Inês Azevedo
Presidente da SPP

Comissão Organizadora e Científica

André Graça
Cândida Cancelinha
Cláudia Melo
Inês Azevedo
José da Cunha
Liane Costa
Mónica Oliva
Paula Ornelas
Rita Machado

Apoio à Comissão Científica

PRESIDENTES DAS SOCIEDADES E SECÇÕES DA SPP

Ana Garrido
PRESIDENTE DA SOCIEDADE DE URGÊNCIA E EMERGÊNCIA PEDIÁTRICA

Bilhota Xavier
PRESIDENTE DA SOCIEDADE PEDIÁTRICA DA QUALIDADE E SEGURANÇA DO DOENTE

Carlos Escobar
PRESIDENTE DA SECÇÃO DE PEDIATRIA SOCIAL

Carmen Carvalho
PRESIDENTE DA SOCIEDADE DE NEONATOLOGIA

Carmen do Carmo
PRESIDENTE DA SOCIEDADE DE NEFROLOGIA PEDIÁTRICA

Catarina Limbert
PRESIDENTE DA SOCIEDADE DE ENDOCRINOLOGIA E DIABETOLOGIA PEDIÁTRICA

Cristina Camilo
PRESIDENTE DA SOCIEDADE DE CUIDADOS INTENSIVOS PEDIÁTRICOS

Fernanda Rodrigues
PRESIDENTE DA SOCIEDADE DE INFECIOLOGIA PEDIÁTRICA

Guiomar Oliveira
PRESIDENTE DA SOCIEDADE DE PEDIATRIA DO NEURODESENVOLVIMENTO

Helena Porfírio
PRESIDENTE DA SECÇÃO DE PEDIATRIA AMBULATÓRIA

João Farela Neves
PRESIDENTE DA SOCIEDADE PEDIÁTRICA DE IMUNODEFICIÊNCIAS PRIMÁRIAS

Libério Ribeiro
PRESIDENTE DA SOCIEDADE DE ALERGOLOGIA PEDIÁTRICA

Maria João Batista
PRESIDENTE DA SOCIEDADE DE CARDIOLOGIA PEDIÁTRICA

Manuel Salgado
PRESIDENTE DA SECÇÃO DE REUMATOLOGIA PEDIÁTRICA

Miguel Félix
PRESIDENTE DA SOCIEDADE PORTUGUESA DE PNEUMOLOGIA PEDIÁTRICA E DO SONO

Nuno Reis Farinha
PRESIDENTE DA SOCIEDADE DE HEMATOLOGIA E ONCOLOGIA PEDIÁTRICA

Pascoal Moleiro
PRESIDENTE DA SOCIEDADE DE MEDICINA DO ADOLESCENTE

Paula Garcia
PRESIDENTE DA SECÇÃO DE DOENÇAS HEREDITÁRIAS DO METABOLISMO

Piedade Sande Lemos
PRESIDENTE DA SOCIEDADE PORTUGUESA DE GASTROENTEROLOGIA HEPATOLOGIA E NUTRIÇÃO PEDIÁTRICA

COMISSÃO LOCAL:

Almerinda Pereira
Jorge Correia Pinto

Revisores

Alergologia

Ana Neves
Libério Ribeiro
Teresa Bandeira

Cardiologia Pediátrica

Graça Nogueira
Inês Azevedo
Maria João Baptista

Cirurgia Pediátrica

André Graça
Conceição Salgado
Jorge Correia Pinto

Cuidados Intensivos

Carolina Baptista
Cristina Camilo
Marta Cadima

Doenças do Metabolismo

Ana Gaspar
Liane Costa
Paula Garcia

Educação Médica e Ética

André Graça
Inês Azevedo
Teresa Bandeira

Endocrinologia

Ana Luisa Leite
Catarina Limbert
Lurdes Sampaio
Paula Ornelas

Enfermagem Pediátrica

José da Cunha
Paula Ornelas
Rita Machado

Farmacologia e Terapêutica

André Graça
Paula Ornelas
Ricardo Fernandes
Rita Machado

Gastrenterologia, Nutrição e Hepatologia

Helena Flores
José da Cunha
Piedade Sande Lemos

Genética

Cláudia Melo
Inês Azevedo
Jorge Saraiva
Rita Machado

Hematologia e Oncologia

Ana Lacerda
João Franco
Nuno Reis Farinha

Imunodeficiências Primárias
Ana Cordeiro
João Farela Neves
Maria João Virtuoso

Infeciologia
Amélia Cavaco
Ana Cordeiro
Catarina Gouveia
Diana Moreira
Fernanda Rodrigues
João Farela Neves
Maria João Brito
Maria João Virtuoso
Rita Machado

Investigação Básica e Translaccional
Liane Costa
Patrícia Costa Reis
Ricardo Fernandes

Medicina do Adolescente
Pascoal Moleiro
Ricardo Fernandes
Susana Archer

Nefrologia
Carla Simão
Carmen do Carmo
Liane Costa
Raquel Santos

Neonatologia
Almerinda Pereira
Carmen Carvalho
Eurico Gaspar

Neurodesenvolvimento
Ester Pereira
Filipe Glória e Silva
Guimar Oliveira

Neurologia
Cláudia Melo
Filipa Rodrigues
Mónica Vasconcelos

Ortopedia Infantil
Inês Balacó
Mariana Rodrigues
Ricardo Costa

Pediatria Ambulatória
Bilhota Xavier
Helena Porfírio
Hugo Cavaco
Mónica Oliva
Patricia Lapa
Paula Ornelas

Pediatria Social
Carlos Gil Escobar
Maria de Lurdes Torre
Mónica Cró Braz

Pneumologia
Inês Azevedo
Miguel Félix
Rosário Ferreira
Teresa Bandeira

Qualidade e Segurança
Bilhota Xavier
Hugo Cavaco
Maria João Virtuoso

Reumatologia
Carla Zilhão
Manuel Salgado
Mariana Rodrigues
Patrícia Costa Reis

Tecnologia da Saúde Desporto e Reabilitação
Ester Pereira
Patricia Costa Reis
Ricardo Costa

Urgência
Ana Garrido
Liane Costa
Mónica Cró Braz
Patricia Mação
Sofia Reis

Júri de atribuição de Prémios

Ana Vilan
Cândida Cancelinha
Isabel Esteves, Presidente
Manuel Magalhães
Rodrigo Sousa
Rute Baeta Baptista
Sandra Costa

SPP
SOCIEDADE PORTUGUESA DE PEDIATRIA

Prémios e Bolsas

Grande Prémio SPP

A Sociedade Portuguesa de Pediatria (SPP), com o objetivo de promover e reconhecer a investigação científica entre os seus associados, atribuirá nos seus Congressos anuais o Grande Prémio SPP, destinado a galardoar os melhores trabalhos em qualquer das áreas científicas da Pediatria, apresentado sob as formas de Apresentação em Sala (PAS) ou Comunicação Oral (CO).

Bolsas de Formação SPP para estágios de pediatria em Países Africanos de Língua Oficial Portuguesa (PALOP) e em Timor

Para contribuir para a formação de internos de Pediatria e Cardiologia Pediátrica e jovens Pediatras e Cardiologistas Pediatras, apoiando a realização de estágios de Pediatria em Países Africanos de Língua Oficial Portuguesa (PALOP) e em Timor, a SPP promove a atribuição de bolsas anuais.

Bolsa de Investigação SPP

Para contribuir para a dinamização da investigação nas áreas científicas da Pediatria em Portugal, a SPP promove a atribuição de Bolsas de Investigação anuais.

Prémios e Bolsas com o apoio Pfizer Vaccines

Prémios "Crescemos Consigo"

Este Prémio destina-se a galardoar trabalhos científicos subordinados aos temas "Infeciologia Pediátrica" e outras áreas da Pediatria e consistem em:

Prémio especial de Pediatria, que visa galardoar melhores trabalhos na área da Infeciologia Pediátrica;

Prémio de Pediatria, que visa galardoar melhores trabalhos de qualquer área científica pediátrica.

Bolsa "Crescemos Consigo"

Anualmente são atribuídas bolsas de Formação a um ou no máximo dois Internos ou Pediatras, que simultaneamente sejam sócios da Sociedade Portuguesa de Pediatria de acordo com o respetivo Regulamento.

Research Grants

Anualmente são atribuídas pela Sociedade Portuguesa de Pediatria bolsas de investigação incentivando e impulsionando a pesquisa nas áreas científicas da Pediatria em Portugal, distinguindo o melhor projeto de investigação clínica realizada por investigadores nacionais.

Prémios Pierre-Fabre/SPP

(Patrocínio: Laboratórios Avène e Aderma)

Prémios Pierre Fabre - SPP de apoio a deslocação para apresentação de estudos de Pediatria em Congressos Internacionais fora de Portugal (Parte I)*

Os Prémios Pierre Fabre - SPP destinam-se a galardoar e incentivar a apresentação de trabalhos de investigação efetuados por Pediatras Portugueses ou Internos de Pediatria em Congressos Internacionais fora de Portugal. Serão premiados até 20 trabalhos por ano.

*Considerando a Pandemia COVID-19, são aceites apresentações de estudos de Pediatria em Congressos Internacionais realizados em formato virtual

Prémios Pierre Fabre - SPP para artigos publicados (Parte II)

Visa premiar a publicação de artigos originais na Portuguese Journal of Pediatrics (PJP) e em revista indexada, até um máximo de 2 artigos por ano. Exclui-se destes Prémios a publicação de casos clínicos isolados.

Prémios Pierre Fabre - SPP para trabalhos apresentados no Congresso Nacional de Pediatria (Parte III)

Visa premiar trabalhos apresentados em forma de comunicação oral (CO) ou Poster com Apresentação em Sala (PAS) no Congresso Nacional de Pediatria, privilegiando áreas da Pediatria Geral ou Dermatologia.

Para ser elegível a estes prémios, terá de ser sócio da Sociedade Portuguesa de Pediatria. Saiba como em www.spp.pt

SPP
SOCIEDADE PORTUGUESA DE PEDIATRIA



SPP
SOCIEDADE
PORTUGUESA
DE PEDIATRIA

Comunicações Orais



Infecciologia | Casuística / Investigação

CO-001 – (21SPP-11437) – RASTREIO DE PATOLOGIA DO MIGRANTE EM PEDIATRIA: CASUÍSTICA DE 5 ANOS NUM HOSPITAL NÍVEL II

Luísa Castello-Branco Ribeiro[1]; Filipa Paixão[1]; Francisca Costa[1]; Paula Correia[1]
1 – Departamento da Criança e Jovem, Hospital Prof. Doutor Fernando Fonseca, EPE

Introdução e Objectivos
A população imigrante residente em Portugal tem vindo a aumentar. Em 2015, foi implementado, no nosso departamento, o rastreio de patologias nas crianças migrantes assintomáticas de países em que estas são endémicas, permitindo o seu diagnóstico e tratamento atempados. Este estudo teve como objetivos a identificação e caracterização dos principais achados no rastreio de patologia do migrante num Hospital de Nível II.

Metodologia
Estudo retrospetivo e descritivo de crianças e jovens submetidos a rastreio oportunista da patologia do migrante em contexto hospitalar, entre janeiro de 2016 e abril de 2021. Análise de dados: *Microsoft Excel.*

Resultados
Incluídos 256 indivíduos (53,5% do sexo feminino) com mediana de idade de 8A e 2M [5M – 17A], oriundos maioritariamente da Guiné-Bissau (29,7%), Angola (19,1%) e Cabo Verde (12,1%), residentes em Portugal há, em mediana, 5M [2D – 3A]. 44,5% dos indivíduos sem seguimento médico prévio em Portugal e 42,6% sem o Programa Nacional de Vacinação atualizado.
O rastreio foi realizado em ambulatório em 71,9% dos indivíduos e em contexto de internamento por outra causa em 28,1%.
35,9% (n=92) dos indivíduos apresentaram alterações no rastreio. Estes residiam em Portugal há, em mediana, 6M [3D – 2A]. Destacam-se: 55 anemias (18 ferropénicas e 1 drepanocitose), 4 tuberculoses latentes e 1 pulmonar, 2 infeções por Vírus da Imunodeficiência Humana, 3 infeções por Vírus da Hepatite B, 23 parasitoses e 2 mutilações genitais femininas.

Conclusões
O protocolo de rastreio de patologia do migrante, recentemente atualizado, permitiu diagnosticar doenças com importante impacto na saúde individual destas crianças e jovens. Pretende-se que seja uma ferramenta de trabalho para uma correta vigilância do estado de saúde desta população,

Palavras-chave : Migrante, Rastreio, Criança e Jovem

Neonatologia | Casuística / Investigação

CO-002 – (21SPP-11387) – RECÉM-NASCIDOS DE PROCRIAÇÃO MEDICAMENTE ASSISTIDA – A REALIDADE DE UM HOSPITAL NÍVEL II

Maria Dias[1]; Sara Peixoto[1]; Cláudia Ferraz[1]; Mariana Meneses[1]
1 – Hospital Pedro Hispano

Introdução e Objectivos
Ao longo dos últimos anos assistiu-se a um aumento crescente da utilização de técnicas de procriação medicamente assistida (PMA). Frequentemente, o seu sucesso é avaliado pelas taxa de gestação ou de partos. Estudos recentes consideram importante a avaliação de outcomes destes recém-nascidos (RN) para melhor compreender e otimizar este processo.

Metodologia
Estudo retrospetivo dos RN de PMA da ULSM – Hospital Pedro Hispano durante o período de 1 de janeiro/2018 a 31 de dezembro/2020. Efetuou-se a análise estatística descritiva e inferencial através do SPSS® 27.01.

Resultados
Foram estudadas 108 parturientes com idade média de 35.73 anos. A técnica mais realizada foi a injeção intracitoplasmática de espermatozoide em 41% dos casos. A incidência de gemelaridade foi de 17.6% e 73% das gestações resultaram em partos distócicos.
Destas PMA resultaram 125 RN com idade gestacional média de 36 semanas e peso médio ao nascimento de 2747.9g. Verificou-se uma incidência de prematuridade de 32%. Em 14% dos RN foi necessário apoio à transição e em 15% reanimação avançada. Oitenta e dois por cento dos RN permaneceram em alojamento conjunto com a mãe e tiveram alta sem intercorrências. Os restantes 17.6% necessitaram de internamento em UCIN. A incidência de malformações congénitas foi de 7,2% e a clínica respiratória (doença membrana-hialina) foi a morbilidade mais frequente.

Conclusões
Dado que os RN provenientes de gestação múltipla apresentaram maior imaturidade e morbilidade neonatal, conclui-se que a prevenção de algumas consequências negativas poderá passar pela tentativa de redução do número de gemelaridades. Apesar de tudo, a evolução neonatal é frequentemente favorável na maioria dos RN de PMA, permitindo a um grande número de casais ultrapassar a sua infertilidade.

Palavras-chave : Procriação medicamente assistida, Neonatologia

Neurodesenvolvimento | Casuística / Investigação

CO-003 – (21SPP-11419) – "PERTURBAÇÃO DO ESPECTRO DO AUTISMO – QUAIS OS CUSTOS PARA AS FAMÍLIAS?"

Mariana Lopes Da Costa[1]; Beatriz Vala[1]; Inês Pedrosa[1]; Raquel Gonçalves[2]; Ester Pereira[1]
1 – Serviço de Pediatria do Centro Hospitalar de Leiria; 2 – Hospital Pediátrico de Coimbra

Introdução e Objectivos
A intervenção na Perturbação do Espetro de Autismo (PEA) é complexa e multidisciplinar, devendo adequar-se às necessidades individuais da criança e sua família. Não estão disponíveis estudos nacionais que avaliem o impacto dos custos associados às terapias na PEA, em parte suportados pelas famílias, o que pretendemos caracterizar neste estudo.

Metodologia
Estudo observacional, com aplicação de questionário aos pais de crianças com PEA (≤ 10 anos), seguidas em consulta num hospital de nível II. Os dados foram analisados com o programa SPSS®.

Resultados
Incluíram-se 59 questionários, 88% do sexo masculino, com idade de diagnóstico de 41 [36-51] meses. Todas as crianças com <6 anos beneficiavam de acompanhamento por Equipa Local de Intervenção Precoce, 55% antes do diagnóstico. Tinham apoio por Docente de Educação Especial 66% das crianças com >3 anos (33% semanalmente). Tinham apoio por Psicologia cerca de 32% das crianças (44% semanalmente, 58% na escola), 90% por Terapia da Fala (76% semanalmente, 38% na escola), 46% por Terapia Ocupacional (63% semanalmente, 48% na escola) e 15% por Psicomotricidade (todos semanalmente, 33% na escola).
Cerca de 85% das crianças beneficiam de algum subsídio pela Segurança Social: 94% Bonificação por Deficiência, 23% Subsídio por Assistência de Terceira Pessoa e 17% Subsídio de Educação Especial. A média dos custos em terapias foi de 94.76€/mês (0 a 400€/mês). Cerca de 32% das crianças fazia algum tipo de medicação, com gastos médios de 7.17€/mês (0 a 100€/mês). A doença motivou absentismo laboral em 50%.

Conclusões
As terapias na PEA representam um esforço económico e absentismo laboral dos pais que não são desprezáveis, apesar dos apoios disponíveis na comunidade e subsídios que a Segurança Social disponibiliza a estas famílias.

Palavras-chave : Perturbação do Espetro do Autismo, Custos em Saúde, Subsídios

Pediatria Ambulatória | Casuística / Investigação

CO-004 – (21SPP-11625) – CUMPRIMENTO PARENTAL DAS MEDIDAS PREVENTIVAS DA SÍNDROME DA MORTE SÚBITA DO LACTENTE

Teresa Almeida Lopes[1]; João Filipe Nico[2]; Marta Carvalho[2]; Catarina Neves[2]; Filipa Cunha[2]
1 – Hospital Pediátrico – Centro Hospitalar e Universitário de Coimbra; 2 – Serviço de Pediatria – Hospital Distrital da Figueira da Foz

Introdução e Objectivos
A Síndrome da morte súbita do lactente (SMSL) é a principal causa de morte no 1º ano de vida após o período neonatal. As medidas preventivas são amplamente conhecidas, no entanto, têm surgido novas tendências parentais (p.ex. co-sleeping) que põem em risco o "sono seguro" dos lactentes. Objetivo: caracterizar o cumprimento parental das medidas preventivas da SMSL.

Metodologia
Estudo observacional descritivo, com realização de inquéritos online a pais de lactentes (resultados preliminares).

Resultados
Até à data foram incluídos 84 questionários respondidos por cuidadores, dos quais 88,1% com o ensino superior. A SMSL é conhecida de 96,4% dos inquiridos (60,7% através de profissionais de saúde). A maioria dos lactentes é o 1º filho do casal (64,3%), fruto de uma gravidez vigiada (86,9%) e de termo (86,9%). Durante a gravidez, 2 mães fumaram e 2 consumiram álcool (2,4%). Nove lactentes residem com fumadores (10,7%). O aleitamento materno verifica-se em 76,2%. Quinze lactentes (17,9%) dormem em quarto próprio (5 com ≤6 meses, i.e. 9,8% desta faixa etária), 13 (15,5%), dorme a maioria das noites na cama dos pais e 7 (8,3%) dorme em co-sleeping (sempre na cama dos pais). A posição preferencial de
deitar é o decúbito dorsal (72,6%), 59,5% dormem com chupeta e 31,0% dormem com bonecos. Identificou-se utilização, sem prescrição médica, de almofada (8) e monitor de apneia (1).

Conclusões
Apesar da ampla sensibilização sobre SMSL, alguns cuidadores não cumprem as medidas preventivas: 27,4% dos lactentes dorme numa posição não recomendada, 23,8% dorme parte ou a totalidade da noite na cama dos pais e 10,7% residem com fumadores. Assim, é importante questionar sobre o sono do lactente e reforçar a educação dos pais sobre a prevenção da SMSL nas consultas de saúde infantil.

Palavras-chave : Síndrome da morte súbita do lactente, Prevenção em saúde

Cirurgia Pediátrica | Casuística / Investigação

CO-005 – (21SPP-11374) – REPARAÇÃO LAPAROSCÓPICA DE HÉRNIA INGUINAL NA CRIANÇA

Inês Braga[1]; Diogo Galvão[2]; Catarina Barroso[1,3,4]; Rúben Lamas-Pinheiro[1,3,4]; Jorge Correia-Pinto[1,3,4]

1 – Serviço de Cirurgia Pediátrica, Hospital de Braga, Portugal; 2 – Serviço de Cirurgia Geral, Hospital Santo Espirito, Portugal; 3 – Life and Health Sciences Research Institute (ICVS), School of Medicine, University of Minho, 4710-057 Braga, Portugal.; 4 – ICVS/3B's-PT Government Associate Laboratory, 4710-057 Braga/Guimarães, Portugal.

Introdução e Objectivos

A reparação de hérnia inguinal/hidrocelo comunicante é um dos procedimentos cirúrgicos mais frequentes na idade pediátrica. Há 8 anos que usamos a abordagem laparoscópica, com laqueação percutânea do anel inguinal interno(PIRS) que evita a disseção dos elementos do cordão espermático, anula o risco de hérnia metácrona, e tem um excelente resultado estético, pois não deixa qualquer cicatriz.

Metodologia

Um total de 650 crianças foram submetidas a correção de hérnia inguinal laparoscópica pela técnica de PIRS, entre 2012 e 2020.

Resultados

A maioria pertencia ao sexo masculino(67.5%) com 3.8+3.6 anos à data da cirurgia; 92.5% tinha diagnóstico pré-operatório de hérnia inguinal unilateral e 8.5% hidrocelo comunicante. Cerca de 10% eram recém-nascidos prematuros e 1.4% tinham antecedentes de cirurgia clássica contralateral. E em 9.5% houve pelo menos 1 episódio de encarceramento prévio à cirurgia, destes, duas crianças necessitaram de cirurgia urgente. Um total de 807 PIRS foram realizados. Durante a cirurgia, identificou-se persistência peritoneovaginal bilateral em cerca de 19% e 29.5%, com diagnóstico prévio de hérnia unilateral direita e esquerda, respectivamente. A laparoscopia permitiu precisar o diagnóstico por erros vários em 4.3%.
A percentagem global de complicações intraoperatórias foi de 1.8%, com interrupção do procedimento em 0.2% e conversão em 0.5% dos casos. Em termos globais, a percentagem de recidiva foi de 2.2%, com uma tendência decrescente de 2.7% em 2012 para 1.7% em 2020. Por fim, complicações como infecção e granuloma da pele, sem necessidade de reintervenção, perfizeram um total de 2.7%. A média de follow-up foi de 4.7+2.3 anos.

Conclusões

A reparação laparoscópica da hérnia inguinal é segura, eficaz e com excelentes resultados estéticos.

Palavras-chave : Hérnia inguinal, Reparação laparoscópica

Endocrinologia | Casuística / Investigação

CO-006 – (21SPP-11747) – HORMONA DO CRESCIMENTO NO SÍNDROME DE PRADER-WILLI – 26 ANOS DE EXPERIÊNCIA

Catarina Marques Duarte[1]; Bárbara Barroso De Matos[2]; Miguel Vieira Martins[3]; Madalena Meira Nisa[4]; Joana Monteiro[5]; Brígida Robalo[6]; Carla Pereira[6]; Lurdes Sampaio[6]

1 – Serviço de Pediatria, Departamento de Pediatria, Centro Hospitalar Universitário Lisboa Norte.; 2 – Serviço de Pediatria, Centro Hospitalar do Médio Tejo, E.P.E.; 3 – Serviço de Pediatria, Centro Hospitalar Universitário Cova da Beira, Covilhã; 4 – Serviço de Pediatria, Centro Hospitalar Tondela-Viseu; 5 – Serviço de Pediatria, Hospital José Joaquim Fernandes, Unidade Local de Saúde do Baixo Alentejo; 6 – Unidade de Endocrinologia Pediátrica, Departamento de Pediatria, Centro Hospitalar Universitário Lisboa Norte

Introdução e Objectivos

Introdução: Os benefícios da hormona de crescimento (HC) na Síndrome de Prader-Willi (SPW) têm sido descritos na melhoria da estatura, composição corporal e desenvolvimento psicomotor. Em Portugal, a HC passou a ser comparticipada na SPW em 2010. Objetivo: Avaliar o efeito da terapêutica com HC na estatura, índice de massa corporal (IMC) e perfil lipídico no SPW.

Metodologia

Métodos: Estudo retrospetivo, descritivo, de doentes com SPW em seguimento na Consulta de Endocrinologia Pediátrica de um hospital terciário. Avaliação longitudinal da estatura, IMC e perfil lipídico no início, aos 12 e 36 meses de terapêutica. Análise comparativa de variáveis auxológicas entre os grupos sob HC e sem HC. Análise estatística em STATA® v13.0. Significância para $p< 0.05$.

Resultados

Resultados: Incluídos 38 doentes com SPW, 61% sexo masculino, idade mediana ao diagnóstico 4 meses, 23 (61%) sob terapêutica com HC, dose inicial 0,28±0,2mg/m²/dia. Ao longo dos 36 meses de terapêutica tendência não significativa de redução do IMC (z-score 2,76 para 2,35); sem melhoria da estatura (z-score -2,3 para -2,76); tendência para elevação dos parâmetros do perfil lipídico sem significância estatística. Redução significativa do IMC nos doentes sob HC que atingiram a sua estatura final (51 vs 35Kg/m²). No mesmo grupo, os doentes parecem distanciar-se menos da estatura alvo familiar média em comparação com o grupo sem HC (13,9 Vs. 19,1cm), embora não significativamente.

Conclusões

Conclusões: A HC tem efeito na redução do IMC e promoção de uma estatura final próxima do potencial genético. Sendo a HC a única opção terapêutica disponível na SPW, é fundamental a vigilância adequada do tratamento. Na sequência deste trabalho, foi construída uma base de dados para aplicação nacional.

Palavras-chave : Síndrome de Prader-Willi, Hormona do crescimento, Estatura, Índice de massa corporal

Farmacologia e Terapêutica | Casuística / Investigação

CO-007 – (21SPP-11427) – PERSISTENT AND STABLE GROWTH PROMOTING EFFECTS OF VOSORITIDE IN CHILDREN WITH ACHONDROPLASIA FOR UP TO 2 YEARS

Antonio Leiva-Gea[1]; Klaus Mohnike[2]; Ravi Savarirayan[3]; Louise Tofts[4]; Melita Irving[5]; William Wilcox[6]; Carlos A. Bacino[7]; Julie Hoover-Fong[8]; Rosendo Ullot Font[9]; Paul Harmatz[10]; Frank Rutsch[11]; Michael B. Bober[12]; Lynda E. Polgreen[13]; Ignacio Ginebreda[14]; Joel Charrow[15]; Daniel Hoernschemeyer[16]; Keiichi Ozono[17]; Yasemin Alanay[18]; Paul Arundel[19]; Shoji Kagami[20]; Natsuo Yasui[27]; Klane White[21]; Howard M. Saal[22]; Felipe Luna-González[1]; Hiroshi Mochizuki[23]; Donald Basel[24]; Dania M. Porco[25]; Kala Jayaram[25]; Elena Fisheleva[26]; Lynn Han[25]; Jonathan Day[26]

1 – Hospital Universitario Virgen de la Victoria, Málaga, Spain; 2 – Otto-von-Guericke-Universität, Magdeburg, Germany; 3 – Murdoch Children's Research Institute, Royal Children's Hospital, and University of Melbourne, Parkville, Victoria, Australia; 4 – Kids Rehab, The Children's Hospital at Westmead, Westmead, New South Wales, Australia; 5 – Guy's and St. Thomas' NHS Foundation Trust, Evelina Children's Hospital, London, UK; 6 – Department of Human Genetics, Emory University, Atlanta, Georgia, USA; 7 – Baylor College of Medicine, Houston, Texas, USA; 8 – McKusick-Nathans Department of Genetic Medicine, Johns Hopkins University, Baltimore, USA; 9 – Hospital Sant Joan de Déu, Barcelona, Spain; 10 – UCSF Benioff Children's Hospital Oakland, Oakland, California, USA; 11 – Department of General Pediatrics, Muenster University Children's Hospital, Muenster, Germany; 12 – Nemours /Alfred I. du Pont Hospital for Children, Wilmington, Delaware, USA; 13 – Lundquist Institute for Biomedical Innovation at Harbor-UCLA Medical Center, Torrance, California, USA; 14 – Hospital Universitario Quirón Dexeus, Barcelona, Spain; 15 – Ann and Robert H. Lurie Children's Hospital of Chicago, Chicago, Illinois, USA; 16 – University of Missouri-Columbia, Columbia, Missouri, USA; 17 – Osaka University Hospital, Osaka, Japan; 18 – Acibadem Mehmet Ali Aydinlar University, School of Medicine, Istanbul, Turkey; 19 – Sheffield Children's NHS Foundation Trust, Sheffield Children's Hospital, Sheffield, UK; 20 – Tokushima University Hospital, Tokushima,; 21 – Seattle Children's Hospital, Seattle, Washington, USA; 22 – Cincinnati Children's Hospital Medical Center, University of Cincinnati College of Medicine, Cincinnati, OH, USA; 23 – Saitama Children's Hospital, Saitama, Japan; 24 – Medical College of Wisconsin, Milwaukee, Wisconsin, USA; 25 – BioMarin Pharmaceutical Inc., Novato, California, USA; 26 – BioMarin (U.K.) Limited, London, UK; 27 – Tokushima University Hospital, Tokushima, Japan

Introdução e Objectivos

Vosoritide is in development for the treatment of Achondroplasia. A 52-week, phase 3 study demonstrated improvement in annualized growth velocity (AGV) of vosoritide versus placebo in children with achondroplasia (5-18 years age) (Savarirayan et al, Lancet, 2020). Here we report results from an additional 52 weeks of treatment in the phase 3 extension study.

Metodologia

In the extension study, 119 children receive open label 15 µg/kg/day vosoritide. AGV, height Z-score and body proportion ratio were analyzed to assess efficacy of vosoritide.

Resultados

In children randomized to receive daily vosoritide, baseline mean (SD) AGV was 4.26 (1.53) cm/year, 5.67 (0.98) cm/year after 52 weeks of treatment and 5.57 (1.10) cm/year at the second year. Compared with baseline, mean (SD) change in height Z-score was +0.24 (0.31) and +0.45 (0.56) at Week 52 and the second year, respectively. Mean (SD) upper-to-lower body segment ratio improved by -0.03 (0.11) and -0.09 (0.11) at Week 52 and the second year, respectively. In children who switched from placebo to vosoritide, baseline AGV was 4.06 (1.20) cm/year and 3.94 (1.07) cm/year after 52 weeks on placebo.In the second year, after receiving 52 weeks of vosoritide, mean AGV was 5.65 (1.47) cm/year, the mean (SD) change in height Z-score was +0.24 (0.34), and the change in upper-to-lower body segment ratio was -0.03 (0.08). Most adverse events were mild.

Conclusões

The effect of vosoritide on growth as measured through AGV and height Z-score was maintained for up to 2-years in children with Achondroplasia, with an improvement of body proportions.

Palavras-chave : achondroplasia, phase 3, growth

Urgência | Casuística / Investigação

CO-008 – (21SPP-11914) – TEMPO É TESTICULO – ABORDAGEM DO ESCROTO AGUDO NUM HOSPITAL NÍVEL II

Sara Santos Vale[1]; Ariana Gonçalves Marques[1]; Ana Rita Cunha[1]; Ana Fraga[1]; Marco Fernandes[1]; Ana Faro[1]
1 – Centro Hospitalar de Leiria

Introdução e Objectivos
A abordagem diagnóstica e terapêutica da dor escrotal aguda deve ser otimizada dado que a torção testicular (TT) é um dos diagnósticos diferenciais e constitui uma emergência urológica pelo risco de perda de órgão. A destorção manual (DM) precoce permite ganhar tempo que poderá ser determinante na viabilidade do órgão, sobretudo em hospitais sem cirurgia pediátrica. Com este trabalho pretende-se avaliar a atual abordagem do escroto agudo na Urgência Pediátrica (UP), tal como o impacto das DM na evolução clínica.

Metodologia
Estudo retrospetivo descritivo baseado na consulta de processos clínicos dos doentes triados na UP com "dor testicular" entre 10/2016 e 06/2021.

Resultados
Foram incluídos 444 doentes com idade média de 11,8 anos (A) (0,1-18,0A) tendo 78,2% realizado ecodoppler (ED). Pela clínica e/ou ED foram considerados 23,0% suspeitos de TT, com idade mediana de 13,0A (0,1-17,9A). Neste grupo, verificou-se que em 37,3% o tempo de evolução da dor (TED) era <6 horas(H), 46,1% <12H e 53,9% <24H. Ao exame objetivo, 67,6% apresentava sinais inflamatórios, estando descrita a pesquisa de reflexo cremastérico em 43,1%, ausente em 59,1%. Realizada ecografia em 95,1% 82,3% com doppler, com fluxo diminuído/ausente em 48,8%. Foram realizadas DM em 57,8%, com alívio em 59,3%. Realizada transferência para hospital nível III em 83,3% e cirurgia urgente em 44,1% (orquiectomia em 8,8%). Foram confirmadas 52,0% das suspeitas de TT. Maior TE associou-se a maior taxa de orquiectomia (p=0,002). Contrariamente, DM associou-sequer à ausência de sinais de isquemia na ED (p=0,004) e diminuição da perda de órgão (p=0,003).

Conclusões
Os dados obtidos sugerem benefício na DM se suspeita de TT, devendo ser promovida a sua realização precoce como prática corrente na UP.

Palavras-chave : Dor testicular, Escroto agudo, Orquidectomia, Destorção testicular, Orquidopexia

Cuidados Intensivos | Casuística / Investigação

CO-009 – (21SPP-11831) – SARS-COV-2 NUMA UNIDADE DE CUIDADOS INTENSIVOS PEDIÁTRICOS

Catarina Santiago Gonçalves[1]; M. Inês Marques[1]; Margarida Almendra[1]; Sofia Carneiro[1]; Marta Oliveira[1]; Sérgio Lamy[1]; Maria João Brito[2]; Conceição Trigo[3]; João Estrada[1]
1 – Unidade de Cuidados Intensivos Pediátricos, Hospital Dona Estefânia, Centro Hospitalar Universitário Lisboa Central; 2 – Unidade de Infeciologia, Hospital Dona Estefânia, Centro Hospitalar Universitário Lisboa Central; 3 – Serviço de Cardiologia Pediátrica, Hospital de Santa Marta, Centro Hospitalar Universitário Lisboa Central

Introdução e Objectivos
O *coronavírus* da síndrome respiratória aguda grave *2* (*SARS-CoV-2*) é um vírus altamente transmissível e patogénico, sendo responsável pela doença coronavírus 2019 (COVID-19). Em idade pediátrica, a admissão em Unidade de Cuidados Intensivos Pediátricos (UCIP) pode ocorrer na sequência de complicações da doença aguda, mas também pelo desenvolvimento de complicações tardias graves, nomeadamente pela Síndrome Inflamatória Multissistémica em Crianças (MIS-C).
Caracterizar os doentes internados com infeção SARS-CoV-2 e por MIS-C numa UCIP.

Metodologia
Estudo descritivo retrospetivo entre março de 2020 e maio 2021. Dados recolhidos de processos clínicos de doentes internados com infeção SARS-CoV-2 e por MIS-C em UCIP.

Resultados
N=23 doentes;10 doentes com SARS-CoV-2; 50% (n=5) sexo feminino; idade (Md): 9,5a (min 3m-máx 13a); 90% (n=9) com comorbilidades; tempo médio internamento: 7,5 dias. 1 óbito. 40% (n=4) com suporte respiratório (n=3 VMI, n=1 OAF); 60% (n=6) fez corticóides; 40% (n=4) fez remdesivir; 10% (n=1) fez IGIV; 50% (n=5) fez antibioterapia. Os doentes com MIS-C (n=13), eram previamente saudáveis e foram admitidos por hipotensão; 61.5% (n=8) do sexo masculino; idade (Md): 9a (min 3-máx 17); tempo médio pós-exposição ao SARS-CoV-2 ~30 dias; tempo médio internamento: 6 dias; sem óbitos. 69% (n=9) com envolvimento cardíaco e necessidade de suporte aminérgico; 1 doente sob VMI e 1 sob OAF. Todos realizaram antibioterapia e corticóide; 76,9% (n=10) fez IGIV; 61,5% (n=8) fez enoxaparina.

Conclusões
A presença de comorbilidades em crianças com infeção SARS-CoV-2 é fator de risco para admissão em UCIP e necessidade de suporte respiratório. A MIS-C ocorreu sobretudo em doentes previamente saudáveis, cerca de 1 mês após exposição viral e teve evolução favorável em UCIP.

Palavras-chave : SARS-CoV 2, COVID-19, MIS-C, cuidados intensivos pediátricos

Infecciologia | Casuística / Investigação

CO-010 – (21SPP-11461) – SALIVA MOLECULAR TESTING BYPASSING RNA EXTRACTION IS SUITABLE FOR MONITORING AND DIAGNOSING SARS-COV-2 IN CHILDREN

Tiago Milheiro Silva[1]; Marta Alenquer[2]; Filipe Ferreira[2]; Onome Akpogheneta[3]; Mónica Medina-Lopes[2]; Ana Margarida Garcia[1]; Vasco Barreto[4]; Cathy Paulino[5]; João Costa[5]; João Sobral[5]; Maria Diniz-Da-Costa[5]; Susana Ladeiro[5]; José Delgado Alves[4]; Jocelyne Demengeot[3]; Ricardo B. Leite[5]; Maria João Brito[1]; Maria João Amorim[2]

1 – Unidade de Infecciologia, Área de Pediatria Médica. Hospital Dona Estefânia. Centro Hospitalar Universitário Lisboa Central.; 2 – Cell Biology of Viral Infection Lab, Instituto Gulbenkian de Ciência, Oeiras, Portugal; 3 – Lymphocyt Physiology Lab, Instituto Gulbenkian da Ciência, Oeiras, Portugal; 4 – CEDOC NOVA, Centro de Estudos de Doenças Crónicas, Nova Medical School, Universidade Nova de Lisboa; 5 – Genomics Unit, Instituto Gulbenkian da Ciência, Oeiras

Introdução e Objectivos

Methods to easily test SARS-CoV-2 infected children and determine infectivity are in demand. We aimed to determine saliva RT-qPCR accuracy for SARS-CoV-2 detection in children.

Metodologia

Application of SARS-CoV-2 RT-qPCR in saliva, with and without RNA extraction, in children up to 10-years-old admitted to hospital, regardless of symptoms. Saliva samples were collected up to 48h of a positive test by RT-qPCR on nasopharyngeal swab.

Resultados

Eighty five children were included, mean age of 3.8 years (28 <1year), 29 with COVID19 and the remaining asymptomatic. Sensitivity, specificity and accuracy of saliva RT-qPCR tests for children below 1-year were 87, 100 and 89.3% with RNA extraction and 86.4, 100 and 88.9% without RNA extraction, compared to nasopharyngeal swabs. Overall, for children up to 10-years-old: 84.5%, 100% and 91.8% with RNA extraction and 81.8%, 100% and 90.4% without RNA extraction. 8 out of 8 salivas with CTs below 26, from symptomatic and asymptomatic cases, resulted in productive viral infections, whilst 4 out of 4 samples above CT 26 as well as 9 out of 9 negative SARS-CoV-2 samples did not. Antibodies specific for spike and its receptor-binding-domain were only significant for IgMs in the case of discrepancy between NP swab and saliva sampling in SARS-CoV-2 positive cases, with 33.3% children in this group being positive for IgM.

Conclusões

Saliva is a suitable sample to detect SARS-CoV-2 RNA in children up to 10-years-old, even bypassing RNA extraction methods. Levels of viral RNA detected were significantly above the infectivity threshold. Further investigation is required to understand if SARS-CoV-2 RNA levels vary during the day and to correlate them with viral transmission.

Palavras-chave : COVID19, SARS-CoV-2

Infecciologia | Casuística / Investigação

CO-011 – (21SPP-11471) – CARACTERIZAÇÃO DOS CASOS DE PAEDIATRIC INFLAMMATORY MULTISYSTEM SYNDROME TEMPORALLY ASSOCIATED WITH COVID-19 (PIMS-TS)

Mariana Sebastião[1]; Ana Rita Fradique[1]; Catarina Gomes[2]; Mariana Domingues[1,2]; Fernanda Rodrigues[1,2]

1 – Hospital Pediátrico de Coimbra- Centro Hospitalar e Universitário de Coimbra; 2 – Faculdade de Medicina da Universidade de Coimbra

Introdução e Objectivos

PIMS-TS é a síndrome inflamatória multissistémica associada à infeção recente por SARS-CoV-2. Como entidade recente, é fundamental a sua caracterização clínica e epidemiológica, objetivo deste estudo.

Metodologia

Estudo descritivo retrospetivo dos casos de PIMS-TS do hospital referência para a COVID-19 na região centro, de mar20-julho21. Foi utilizada a definição de caso da OMS.

Resultados

Ocorreram 15 casos, 9 rapazes e idade mediana de 8A (15M–12A). 2/15 tinham doença crónica (cardiopatia congénita complexa operada+trombofilia; alteração da hemóstase em estudo). Apresentaram fenótipo Kawasaki-*like*10 doentes: todos com febre ^{3}3 dias e exantema, hiperémia conjuntival ou inflamação mucocutânea. 11/15 apresentaram sintomas gastrointestinais, considerando-se apendicite aguda em 3 (1 submetido a cirurgia). Foi evocada meningite e identificado edema palpebral bilateral em 6 (cada). Houve envolvimento cardíaco em 14 (mediana NT-proBNP 2268 pg/mL, 388-34229), apenas 5 com alterações ecográficas (2 hipocinésia septo interventricular, 2 disfunção miocárdica e 1 derrame pericárdico). Todos tiveram elevação dos parâmetros inflamatórios. Houve evidência de coagulopatia em 13 (mediana D-dímeros 1383ng/mL, 283-8617). Todos foram internados, em média 6 dias (±3,22). Desenvolveram hipotensão e/ou choque 3, admitidos em cuidados intensivos sob suporte inotrópico e 2 sob oxigenoterapia *high-flow*. Todos fizeram terapêutica antiagregante/anticoagulante. Utilizada corticoterapia isolada em 4, em período de falha de *stock* de imunoglobulina, Ig isolada em 4 e Ig+corticóide em 7. Todos evoluíram bem.

Conclusões

Verificou-se baixa incidência de PIMS-TS, com quadros clínicos menos graves do que noutras séries, todos com evolução favorável e sem fatores de risco identificados.

Palavras-chave : PIMS-TS, COVID-19

Infecciologia | Casuística / Investigação

CO-012 – (21SPP-11806) – UM ANO DE COVID19 NA POPULAÇÃO PEDIÁTRICA: CARACTERIZAÇÃO CLÍNICA E DO PADRÃO DE TRANSMISSÃO

André Assunção[1]; Carolina Faria[1]; Ana Reis E Melo[1]; Margarida Tavares[1]

1 – Unidade de Infeciologia e Imunodeficiências, Serviço de Pediatria, Unidade Autónoma Gestão da Mulher e da Criança, Centro Hospitalar Universitário de São João

Introdução e Objectivos

A doença pelo SARS-CoV-2 (COVID-19) tem menos impacto na criança, um grupo heterogéneo que pode ter importância na transmissibilidade da infeção. O objetivo do estudo é caraterizar a clínica e transmissão da COVID-19 na idade pediátrica e entre ondas.

Metodologia

Estudo descritivo retrospetivo, por consulta dos processos clínicos, das crianças (<18 anos) com COVID-19 diagnosticadas num hospital nível III entre 1/3/2020-31/3/2021. Ondas definidas de acordo com critérios da DGS.

Resultados

766 crianças (9% dos diagnósticos), 153 seguidas até cura. Mediana da idade 8 anos (<12meses 20%), distribuição equitativa por sexo, 1% de grupos de riscos. 95% sintomáticas, mediana do tempo de doença ao diagnóstico 2 dias. Sintomas mais comuns febre (50%), cefaleia (29%), tosse (19%), toracalgia/dificuldade respiratória (19%). Sintomas gastrointestinais isolados em apenas 2%. Predominou a febre entre lactentes (66%), e anos/disgeusia (71%) entre 15-17 anos. Constatado link epidemiológico em 67%, nos <6 anos em 92% a família, e escola/pares em 20% dos 15-17 anos. Do grupo seguido até cura: link epidemiológico em 85%, mediana da duração de sintomas 8 dias (15-17 anos: 11 dias). 33 internadas, apenas 11(1%) por infeção SARS-CoV-2 aguda (3 das quais imunodeprimidas) e 2 por PIMS-TS. Todos com boa evolução, todos sem tratamento específico. Comparando a semana do pico das 1ª, 2ª e 3ª ondas, em nº testes/casos: 451/45, 696/81 e 528/33; mediana da idade: 10, 9 e 5 anos; link familiar: 88%, 74% e 79%; internamentos: 3 (3%), 19 (7%) e 7 (4%).

Conclusões

Contrariamente a outras séries as crianças monossintomáticas ou com sintomas gastrointestinais isolados não tiveram relevo. Nos adolescentes a anosmia/disgeusia foi muito frequente e o período sintomático mais longo.

Palavras-chave : SARS-CoV-2, COVID-19, link epidemiológico

Infecciologia | Casuística / Investigação

CO-013 – (21SPP-11946) – SÍNDROME INFLAMATÓRIA MULTISSISTÉMICA PEDIÁTRICA TEMPORALMENTE ASSOCIADA AO SARS-COV-2 NUM HOSPITAL TERCIÁRIO

Margarida Dias[1]; Ana Reis E Melo[1,2]; Carolina Faria[1,2]; Lurdes Lisboa[3]; João Antunes Sarmento[4]; Mariana Rodrigues[1,5]; Iva Brito[5]; Francisca Aguiar[5]; Margarida Tavares[1,2]

1 – Serviço de Pediatria, Unidade Autónoma de Gestão da Mulher e Criança, Centro Hospitalar Universitário de São João; 2 – Unidade de Infeciologia Pediátrica e Imunodeficiências Primárias, Serviço de Pediatria, Unidade Autónoma de Gestão da Mulher e Criança, Centro Hospitalar Universitário de São João; 3 – Serviço de Medicina Intensiva Pediátrica, Centro Hospitalar Universitário de São João; 4 – Serviço de Cardiologia Pediátrica, Centro Hospitalar Universitário de São João; 5 – Unidade de Reumatologia Pediátrica e Jovem Adulto, Unidade Autónoma de Gestão da Mulher e Criança, Centro Hospitalar Universitário de São João

Introdução e Objectivos

A síndrome inflamatória multissistémica pediátrica temporalmente associada ao SARS-CoV-2 (PIMS-TS) é uma complicação pós-infeciosa rara da infeção por SARS-CoV-2. O objetivo do estudo é descrever a coorte de doentes com PIMS-TS.

Metodologia

Estudo observacional que incluiu crianças internadas num hospital terciário com diagnóstico de PIMS-TS segundo os critérios do RCPCH de setembro/2020 a junho/2021. Foram obtidos dados sociodemográficos, clínicos e laboratoriais com recurso ao processo clínico.

Resultados

27 doentes incluídos, 19 com serologia (IgG) positiva para SARS-CoV-2. A mediana da idade foi 7 anos (IQR 4-11), 67% do sexo masculino. 6 (22%) apresentavam comorbilidades, 50% dos quais obesos. 11% com pais profissionais de saúde. Os sintomas mais comuns foram febre (96%), dor abdominal e diarreia (59%) e a média de dias de febre até diagnóstico foi 5. Em todos os doentes, verificou-se PCR elevada (média do valor máximo 235mg/L), com linfopenia e neutrofilia em 93%. Objetivado atingimento cardíaco em 63% (n=17). Quanto ao tratamento, 96% receberam IGIV, 89% corticoterapia, nenhum terapêutica biológica. 33% (n=9) internados em Unidade de Cuidados Intensivos (UCI), dos quais 89% necessitaram suporte aminérgico e 67% ventilação mecânica. A duração média do internamento foi 12 dias. Idade>10 anos e atingimento cardíaco associaram-se a internamento em UCI ($p<0,05$). Todos com boa recuperação, nenhum óbito. Aos 6 meses de seguimento, 6 doentes realizaram RM cardíaca que foi normal e todos apresentavam normalização dos parâmetros inflamatórios.

Conclusões

Embora PIMS-TS se possa manifestar inicialmente como doença crítica, a maioria dos doentes apresenta boa evolução com recuperação completa. No entanto, o impacto a longo prazo é ainda desconhecido.

Palavras-chave : COVID-19, PIMS-TS, SARS-CoV-2, síndrome inflamatória multissistémica pediátrica

Urgência | Casuística / Investigação

CO-014 – (21SPP-11595) – IMPACTO DA COVID-19 NA SAZONALIDADE DAS DOENÇAS INFECIOSAS RESPIRATÓRIAS PEDIÁTRICAS

Cátia T. Martins[1]; Inês Taborda[2]; Mariana Domingues[1,2]; Fernanda Rodrigues[1,2]

1 – Serviço de Urgência e Unidade de Infeciologia, Hospital Pediátrico, Centro Hospitalar e Universitário de Coimbra, Coimbra, Portugal; 2 – Faculdade de Medicina da Universidade de Coimbra, Coimbra, Portugal

Introdução e Objectivos

A COVID-19 alterou significativamente a utilização dos serviços de urgência pediátricos, muito devido à diminuição da patologia infeciosa respiratória mais comum nesta idade.
Objetivo: avaliar a incidência das doenças infeciosas respiratórias pediátricas mais comuns ao longo da pandemia COVID-19.

Metodologia

Estudo retrospetivo descritivo, com análise das admissões por infeções respiratórias no serviço de urgência de um hospital pediátrico de nível III. Incluídos 6 períodos: pré-pandemia, novembro/2018–fevereiro/2019 (P1); março–junho/2019 (P2); novembro/2019–fevereiro/2020 (P3); pós-pandemia, março–junho/2020 (P4); novembro/2020–fevereiro/2021 (P5); março–junho/2021 (P6).

Resultados

Analisados 25279 episódios: 6732, 4305, 8042, 1287, 1775 e 3138 em cada período, respetivamente. No outono/inverno (P1, P3 e P5), na pandemia (P5) observou-se uma redução acentuada de todas as infeções respiratórias. Quanto à primavera (P2, P4 e P6), no período com confinamento (P4), houve redução de todas as patologias; com o desconfinamento (P6), observou-se o ressurgimento da maioria, exceto da gripe, que praticamente desapareceu, e da pneumonia. O aumento mais evidente foi o da nasofaringite aguda, que ultrapassou os valores da estação do ano pré-pandemia correspondente (P2), e com tendência crescente com a aproximação ao verão. Esta tendência também se verificou para a bronquiolite aguda, com início em abril e pico em junho/2021, em contraste com a sazonalidade habitual em climas temperados.

Conclusões

A COVID-19 e as medidas de saúde pública instituídas alteraram a incidência da patologia infeciosa respiratória pediátrica. Com o alívio das medidas, observou-se um aumento destas, atingido valores próximos dos pré-pandemia, fora da época sazonal habitual em climas temperados.

Palavras-chave : SARS-CoV-2, COVID-19, Pediatria, Infeções, Urgência

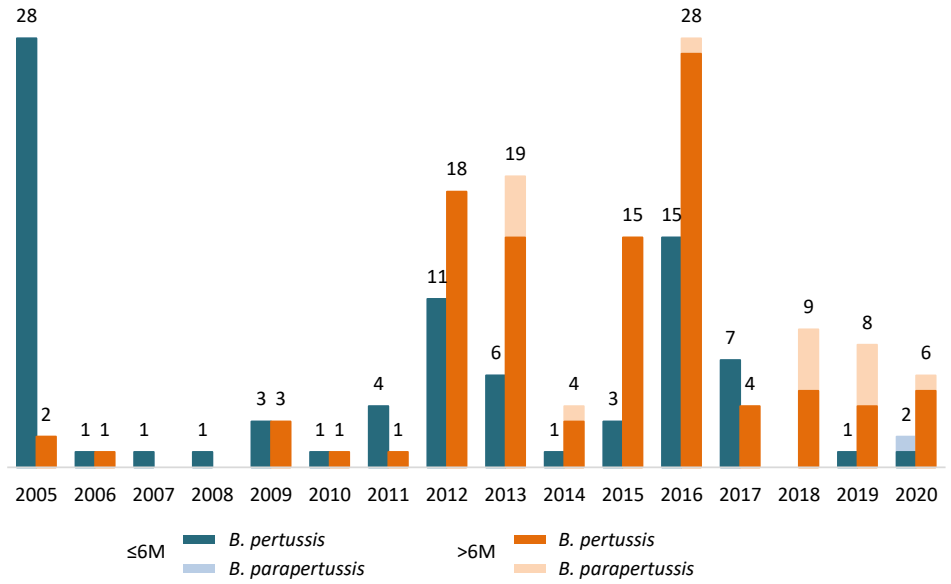

Figura 1. Evolução dos casos por ano, idade e *Bordetella spp*

Gastrenterologia, Nutrição e Hepatologia | Casuística / Investigação

CO-015 – (21SPP-11414) – TRANSPLANTE HEPÁTICO E INFEÇÃO POR SARS-COV-2: A EXPERIÊNCIA DE UMA UNIDADE DE TRANSPLANTAÇÃO HEPÁTICA PEDIÁTRICA

Rita Marchante Pita[1]; Fernanda Rodrigues[2]; Sandra Ferreira[1]; Susana Nobre[1]; Isabel Gonçalves[1]

1 – Unidade de Hepatologia e Transplantação Hepática Pediátrica, Hospital Pediátrico – Centro Hospitalar e Universitário de Coimbra EPE, Coimbra, Portugal; 2 – Serviço de Urgência e Unidade de Infeciologia, Hospital Pediátrico – Centro Hospitalar e Universitário de Coimbra EPE, Coimbra, Portugal

Introdução e Objectivos

A COVID-19 em idade pediátrica é habitualmente benigna. Dados sobre o risco de infeção mais frequente/grave nos doentes pediátricos transplantados/imunodeprimidos são ainda limitados. Pretende-se caracterizar os casos de infeção por SARS-CoV-2 nos doentes transplantados hepáticos com idade < 18 anos, em Portugal.

Metodologia

Estudo observacional e retrospetivo (março/2020-julho/2021). Identificação dos doentes seguidos na Unidade de Hepatologia e Transplantação Hepática Pediátrica (UHTHP) com teste RT-PCR para SARS-CoV-2; nos casos positivos, análise de dados demográficos, clínicos, exames complementares de diagnóstico, tratamento e evolução. Identificação dos casos com contacto de risco e RT-PCR negativo.

Resultados

Em 104 crianças transplantadas, 65 (51% sexo feminino) realizaram ≥ 1 teste RT-PCR (n=165; sintomas=33; contacto positivo=24; eletivos=108). Oito (7,7%) foram diagnosticadas com COVID-19 (idade mediana=11,8 anos; tempo mediano pós-transplante=5,4 anos), 7 com contexto familiar. Quatro sintomáticas, 1 com necessidade de internamento. A dose dos imunossupressores foi reduzida em 2 casos. Não ocorreu disfunção do enxerto em nenhum. As serologias (n=4) foram positivas em 2 casos (D27 e D72 pós-infeção). Dezasseis contactos de alto risco (família n=8; escola n=8) não resultaram em doença.

Conclusões

Sob imunossupressão crónica esperar-se-ia infeção mais frequente ou mais grave nos doentes transplantados. Nesta série, a incidência foi semelhante à da população pediátrica saudável (8,5%). Não se registaram casos graves nem de disfunção do enxerto. Houve crianças com contacto de alto risco sem desenvolver doença. A existência de serologias positivas após infeção por SARS-CoV-2 comprova a presença de uma resposta imunológica em transplantados.

Palavras-chave : Transplante hepático, SARS-CoV-2, COVID-19, Pediatria

Hematologia | Casuística / Investigação

CO-016 – (21SPP-11632) – INFEÇÃO POR SARS-COV-2 NOS DOENTES COM DOENÇA DE CÉLULAS FALCIFORMES

Sara Completo[1]; Sofia Grilo[1]; Carlos Escobar[1]; Teresa Ferreira[1]

1 – Departamento da Criança e do Jovem, Hospital Prof. Dr. Fernando Fonseca, E.P.E.

Introdução e Objectivos

A doença de células falciformes (DCF), associada a imunossupressão e várias comorbilidades, foi considerada fator de risco para infeção SARS-CoV2, sendo expectável maior gravidade clínica da Covid-19 nestes doentes. Objetivo: Caracterizar a infeção por SARS-CoV2 nos doentes com DCF seguidos num hospital nível II.

Metodologia

Estudo retrospetivo, descritivo, transversal dos doentes seguidos em consulta de hematologia pediátrica com DCF e infeção por SARS-CoV2 no 1º ano de pandemia (Março/20-Março/21).

Resultados

Do total (N=133), registaram-se 15 casos de infeção SARS-CoV2 (11%) comprovada por PCR. Maioria do sexo masculino (53%) e origem africana. Idade mediana 10 anos (2-18). HbSS em 100% dos doentes; Hb média 8,3g/dL (7,0-11,5). 10 (67%) sob hidroxicarbamida, 3 (20%) amoxicilina, 3 (20%) eritracitaferese crónica. Comorbilidades mais comuns: SAOS (9; 60%), nefropatia médica (7; 47%), cardiopatia (5; 33%). A maioria (9; 60%) foi diagnosticada por sintomas Covid-19, 4 (27%) pré-internamento eletivo e 2 (13%) em rastreio de contactos. As manifestações foram na maioria ligeiras (7/9; 78%); apenas 1 teve hipoxemia. Foram internados 5 (33%) por sintomas Covid-19, durante 1 a 18 dias (mediana 3). Registaram-se 3 casos de agudização de anemia, 1 crise vaso-oclusiva e 1 síndrome torácica aguda; 1 fez medicação dirigida a SARS-CoV2 (hidroxicloroquina e azitromicina) e suspendeu medicação de base (3 dias). 3 necessitaram de transfusão, nenhum necessitou de cuidados intensivos / VNI. Não houve mortalidade / sequelas.

Conclusões

Este estudo mostra evolução favorável da infeção por SARS-CoV2 nesta população, indo ao encontro dos poucos estudos existentes. Contudo, é necessário manter a doença de base controlada e precaução, bem como mais estudos sobre a Covid-19 nestes doentes.

Palavras-chave : SARS-CoV-2, Doença de células falciformes

Medicina do Adolescente | Casuística / Investigação

CO-017 – (21SPP-11903) – O QUE MUDOU NA QUALIDADE DE VIDA DOS ADOLESCENTES COM A PANDEMIA COVID-19

Sandra Soares Cardoso[1]; Mafalda Ferreira Dos Santos[1]; Francisco Ruas[1]; Joana Magalhães[1]; Joaquina Antunes[1]; Elisabete Santos[1]

1 – Unidade de Medicina do Adolescente, Serviço de Pediatria do Centro Hospitalar Tondela-Viseu

Introdução e Objectivos

A avaliação da qualidade de vida relacionada com a saúde (QVRS) pode ser muito útil ao proporcionar uma compreensão mais ampla da saúde e do bem-estar. A pandemia COVID-19 e as medidas sanitárias adotadas poderão estar associadas a problemas de saúde mental. Avaliar a QVRS de adolescentes durante a pandemia e compará-la com os resultados obtidos em 2019 pela aplicação do mesmo questionário na mesma escola secundária.

Metodologia

Estudo transversal descritivo e comparativo, com aplicação do questionário validado e traduzido KIDDO-A a adolescentes dos 13 aos 16 anos. Em cada questionário foi analisada a percentagem de QVRS total e por 6 parâmetros (bem-estar físico e emocional, auto-estima, família, amigos e escola).

Resultados

Foram obtidos 153 questionários em abril de 2021 (idade média 14,6 anos). A perceção de QVRS global na pandemia (55,6% nas raparigas e 53,9% nos rapazes) foi inferior aos valores médios descritos na literatura para a população adolescente portuguesa (66,9% e 70,4%, respetivamente) e inferior aos resultados obtidos em 2019 na mesma escola (60,8% e 64,2%, respetivamente). Na análise por parâmetros, todos foram inferiores à média. O parâmetro com melhor cotação foi a família (67,9%) e o pior a escola (43,3%). A diferença mais significativa pré e durante a pandemia foi encontrada na perceção de bem-estar emocional no sexo masculino (80,6% vs 58,0%).

Conclusões

Monitorizar a QVRS permite identificar grupos de risco, nomeadamente em situações com impacto na saúde mental. O impacto negativo da pandemia na QVRS reflete como o contexto social pode afetar os adolescentes. Como profissionais de saúde devemos intervir em todas as áreas, principalmente no bem-estar emocional, onde parece ter existido uma alteração mais significativa no contexto atual.

Palavras-chave : Qualidade de vida, Adolescência, Pandemia COVID-19

Pediatria Ambulatória | Casuística / Investigação

CO-018 – (21SPP-11420) – EFEITO DO CONFINAMENTO PELA COVID-19 NO COMPORTAMENTO E SAÚDE MENTAL DAS CRIANÇAS

Mariana Lopes Da Costa[1]; Paulo José Costa[1]; Ester Pereira[1]

1 – Serviço de Pediatria do Centro Hospitalar de Leiria

Introdução e Objectivos

As crianças com COVID-19 apresentam habitualmente doença ligeira, mas há outras consequências desta pandemia na idade pediátrica. Pretendeu-se caracterizar o impacto do confinamento no comportamento e saúde mental de crianças em idade escolar.

Metodologia

Estudo prospetivo observacional, com aplicação do questionário validado *Child Behavior Checklist* aos pais dos alunos dos 2º-4º anos de um agrupamento de escolas públicas durante o ensino presencial (fase A) e após o ensino à distância (fase B) do ano letivo 20/21. Os dados foram analisados no programa SPSS®.

Resultados

Incluíram-se 239 questionários, 128 referentes à fase A e 111 à fase B, 53% do sexo masculino e com idade mediana de 8 anos. Na fase B, cerca de 93% dos alunos tiveram aulas online, 82% com computador e 99% com internet disponível, e 18% das mães e 14% dos pais estiveram em teletrabalho. Na fase A, os meninos mostraram mais níveis patológicos mais que as meninas nos índices de "ansiedade e depressão" (16% vs.7%, p=0.045), "isolamento e depressão" (16% vs.2%, p=0.028) e "comportamento agressivo" (14% vs.3%, p=0.007). Na fase B, também se verificou para o índice "problemas de pensamento" (18% vs.7%, p=0.041). Quando comparados os resultados nas duas fases, verificou-se agravamento em todos os índices, mas sem significado estatístico, mesmo quando feita análise por sexo, ano de escolaridade, escolaridade dos pais, pais em teletrabalho, agregados em que se verificou desemprego ou diminuição de rendimentos.

Conclusões

O período de ensino à distância não se relacionou com impacto significativo no comportamento e saúde mental das crianças, embora se tenha verificado tendência para o agravamento dos índices patológicos avaliados. Contudo, o tamanho da amostra pode ter condicionado os resultados.

Palavras-chave : COVID-19, Saúde mental

Reumatologia | Casuística / Investigação

CO-019 – (21SPP-11577) – INFEÇÃO SARS-COV-2 NUMA SÉRIE DE DOENTES PEDIÁTRICOS COM DOENÇA REUMÁTICA

Miguel Bernardo[1,2]; Ana Teresa Melo[1,3,4]; Filipe Pinheiro[5]; Mariana Rodrigues[6,7]; Rita Torres[8]; Ana Filipa Mourão[8]; Sónia Carvalho[9]; João Nascimento[10]; Maria José Santos[11]; Catarina Soares[12]; Marta Cabral[7]; Raquel Campilho Marques[1,3,4]; Patricia Costa-Reis[1,13]; Filipa Oliveira Ramos[1,3,4]

1 – Unidade de Reumatologia Pediátrica, Hospital de Santa Maria, Centro Hospitalar Universitário Lisboa Norte, Lisboa, Portugal; 2 – Serviço de Pediatria, Hospital São Pedro, Centro Hospitalar de Trás-os-Montes e Alto Douro, Vila Real, Portugal; 3 – Serviço de Reumatologia e Doenças Ósseas Metabólicas, Hospital de Santa Maria, Centro Hospitalar Universitário Lisboa Norte, Lisboa, Portugal; 4 – Unidade de Investigação em Reumatologia, Instituto de Medicina Molecular, Faculdade de Medicina, Universidade de Lisboa, Lisboa, Portugal; 5 – Serviço de Reumatologia, Centro Hospitalar Universitário São João, Porto, Portugal; 6 – Unidade de Reumatologia Pediátrica e do Jovem Adulto, Centro Hospitalar Universitário São João, Porto, Portugal; 7 – Hospital da Criança e do Adolescente, Hospital da Luz, Lisboa, Portugal; 8 – Serviço de Reumatologia, Centro Hospitalar Lisboa Ocidental, Lisboa, Portugal; 9 – Serviço de Reumatologia, Unidade de Famalicão, Centro Hospitalar do Médio Ave, Famalicão, Portugal; 10 – Unidade de Reumatologia Pediátrica, Hospital Pediátrico de Coimbra, Centro Hospitalar Universitário de Coimbra, Coimbra, Portugal; 11 – Serviço de Reumatologia, Hospital Garcia de Orta, Almada, Portugal; 12 – Serviço de Reumatologia, Unidade Local de Saúde do Alto Minho, Ponte de Lima, Portugal; 13 – Serviço de Pediatria, Hospital de Santa Maria, Centro Hospitalar Universitário Lisboa Norte, Lisboa, Portugal

Introdução e Objectivos

As manifestações clínicas associadas à infeção por SARS-CoV-2 em crianças saudáveis são habitualmente ligeiras. Contudo, não estão ainda bem definidos os riscos desta infecção em crianças com doença reumática.

Objetivo: Caracterização da infeção a SARS-CoV-2 em doentes pediátricos com doença reumática.

Metodologia

Estudo retrospetivo, multicêntrico e descritivo, baseado na colheita de dados clínicos de doentes reumáticos com infeção a SARS-CoV-2 entre Março de 2020 e Julho de 2021.

Resultados

Série de 36 doentes, 21 sexo feminino, idade mediana 14 [3-17] anos. Os diagnósticos mais comuns foram artrite idiopática juvenil (17/36), dermatomiosite juvenil (3/36) e uveíte idiopática (3/36). Fármacos modificadores de doença convencionais (csDMARDs) em uso por 17 doentes e 8 sob terapêutica biotecnológica (bDMARDs). Doença reumática ativa aquando da infeção em 4 doentes (baixa atividade). Sintomas em 25 doentes (69%): rinorreia (9), tosse (8), cefaleia (8), febre (8), fadiga (7), anosmia (7), mal-estar (6), mialgias (5), disgeusia (5), odinofagia (3), diarreia (2), náuseas (1), toracalgia (1) e conjuntivite (1). Nenhum doente necessitou de internamento ou tratamento dirigido e todos recuperaram sem sequelas. Em 7 doentes ocorreu alteração da medicação de base no decurso da infeção: suspensão de bDMARDs (3/8), redução de bDMARDs (1/8), suspensão de csDMARDs (3/17) e redução de csDMARDs (2/17). Apenas num doente, com dermatomiosite juvenil, que suspendeu bDMARDs, houve agravamento da doença de base.

Conclusões

Nesta série de crianças com doença reumática, a infeção por SARS-CoV-2 foi assintomática ou ligeira, sem necessidade de hospitalização ou tratamento específico e maioritariamente sem agravamento da doença de base.

Palavras-chave : SARS-COV-2, pediatria

Urgência | Casuística / Investigação

CO-020 – (21SPP-11601) – INTOXICAÇÕES MEDICAMENTOSAS VOLUNTÁRIAS EM ADOLESCENTES – IMPACTO DA PANDEMIA COVID-19

Beatriz Sá[1]; Mariana Lopes[1]; José Robalo[1]
1 – Serviço de Pediatria – Centro Hospitalar de Leiria

Introdução e Objectivos
A pandemia COVID-19 causou isolamento e disrupção da rotina, com estudos a apontar para consequente aumento da sintomatologia psiquiátrica. A intoxicação medicamentosa voluntária (IMV) é a forma de tentativa de suicídio mais frequente nos jovens. O objetivo deste estudo foi avaliar o impacto da pandemia nos casos de IMV observados na Urgência Pediátrica (UP) do nosso hospital.

Metodologia
Estudo retrospetivo descritivo através da consulta dos processos clínicos de adolescentes admitidos na UP por IMV de janeiro/2019 a junho/2021. Definiu-se como período pré-COVID (PPC): janeiro/2019–fevereiro/2020, e período COVID (PC): março/2020–junho/2021.

Resultados
Houve 64 admissões por IMV, num total de 50 adolescentes, 76% do sexo feminino. A idade média foi 15,6±1,6 anos. Houve 19 IMV no PPC (1,4 IMV/mês) e 45 no PC (2,8 IMV/mês). Os fármacos mais usados foram paracetamol (23%), alprazolam (22%) e sertralina (20%), sendo 39% das IMV com >1 fármaco. Em 59% dos casos foi a 1ª IMV. Identificou-se desencadeante em 75% das IMV: desgosto amoroso (36%) e conflito familiar (33%). Tinham seguimento pedopsiquiátrico prévio 67% dos casos, associados a menor menção a desencadeante (p=0,030). Referiam sintomas 67% das IMV, o mais comum lentificação/sonolência (51%). Foram observados por Pedopsiquiatria 48% dos casos e 5% foram internados. No PC houve aumento da coexistência de outros comportamentos auto-lesivos (p=0,017) e diminuição das transferências para Pedopsiquiatria (p=0,002). O sexo masculino associou-se a maior idade (p<0,001) e instabilidade familiar (p=0,004).

Conclusões
Observou-se uma duplicação das IMV durante a pandemia, concordante com a literatura acerca do impacto na saúde mental dos jovens, o que reforça a importância de atuar preventivamente em adolescentes de risco.

Palavras-chave : Intoxicação medicamentosa voluntária, Adolescente, COVID-19

Infecciologia | Casuística / Investigação

CO-021 – (21SPP-11736) – EVOLUÇÃO DA DOENÇA INVASIVA FÚNGICA NA IDADE PEDIÁTRICA EM PORTUGAL – ESTUDO NACIONAL 2010-2019

Ana Barbosa Rodrigues[1]; Leonardo Carneiro[2]; Daniela Araújo[3]; Celina Couto[4]; António Mesquita[5]; Adriana Costa[6]; Margarida Serôdio[7]; Zakhar Shchomak[1]; Isabel Brito[8]; Biana Moreira[9]; Carolina Figueiredo[10]; Ana Margarida Garcia[11]; Carolina Faria[12]; José Gonçalo Marques[1]

1 – Serviço de Pediatria Médica, Departamento de Pediatria, Hospital de Santa Maria – Centro Hospitalar Universitário Lisboa Norte; 2 – Serviço de Patologia Clínica, Centro Hospitalar Universitário Lisboa Norte; 3 – Serviço de Pediatria, Hospital de Braga; 4 – Serviço de Pediatria, Hospital Distrital de Santarém; 5 – Serviço de Pediatria, Hospital de Vila Franca de Xira; 6 – Serviço de Pediatria, Hospital Prof. Doutor Fernando da Fonseca; 7 – Serviço de Pediatria, Centro Hospitalar Lisboa Ocidental; 8 – Serviço de Pediatria, Hospital Garcia de Orta; 9 – Serviço de Pediatria, Hospital de Setúbal; 10 – Serviço de Pediatria, Hospital do Divino Espírito Santo de Ponta Delgada; 11 – Serviço de Pediatria, Hospital Dona Estefânia – Centro Hospitalar Universitário de Lisboa Central; 12 – Serviço de Pediatria, Centro Materno Pediátrico, Centro Hospitalar Universitário S. João

Introdução e Objectivos

A Doença Invasiva Fúngica (DIF) é uma causa major de morbilidade e mortalidade, principalmente em doentes imunocomprometidos. OBJETIVO: Documentar a incidência de DIF e a prevalência das diferentes espécies em idade pediátrica num período de 10 anos em Portugal

Metodologia

Estudo observacional, retrospetivo e multicêntrico (24 hospitais) em crianças >1 mês de idade com isolamento de fungos em amostras de produtos habitualmente estéreis, entre 2010-2019

Resultados

Foram incluídas 96 crianças de 11 hospitais: 54% sexo feminino; 7% 1-2 meses, 42% 3-35 meses, 28% 3-9 anos; 23% >10 anos; 78% com fatores de risco. Houve 100 isolamentos: no sangue (89%), líquor (5%), pús de abcessos profundos (3%) e líquido articular (2%). Diagnósticos: 58% fungemia sem foco, 11% pneumonia, 9% meningite, 8% peritonite, 5% infeção da ferida cirúrgica, 4% infeção osteoarticular, 4% outros. Em 48% dos doentes o quadro acompanhou-se de sépsis. Em 96% identificou-se *Candida spp* (*Candida parapsilosis* 38%, *Candida albicans* 38%), 2% *Malassezia furfur*, 1% *Cryptococcus neoformans* e 1% *Aspergillus glaucus.* Tiveram cura sem sequelas 57%, 28% com sequelas e 15% faleceram. No grupo com fatores de risco (78%) a mortalidade foi 40%. Houve coinfeção bacteriana em 26%, sem maior mortalidade neste grupo.

Conclusões

A DIF pediátrica é rara em Portugal, com uma média de 9,6 crianças/ano, quase exclusivamente devida a *Candida spp*, com *C. parapsilosis* e *C. albicans* a apresentarem um peso semelhante na DIF. Apesar de rara a DIF, condiciona uma elevada mortalidade sobretudo em crianças com fatores de risco. Estes resultados permitem questionar a necessidade de maior suspeita clínica e recurso a meios de diagnóstico que permitam o início precoce do tratamento.

Palavras-chave : Doença Invasiva Fúngica

Infecciologia | Casuística / Investigação

CO-022 – (21SPP-11361) – EVOLUÇÃO DA TOSSE CONVULSA (TC) EM IDADE PEDIÁTRICA APÓS INTRODUÇÃO DA VACINAÇÃO DA GRÁVIDA

Mariana Cortez Ferreira[1]; Raquel Penteado[1]; Ana Teresa Gil[1]; Lia Gata[1]; Lurdes Correia[2]; Henriqueta Pereira[2]; Fernanda Rodrigues[1,3]

1 – Serviço de Urgência e Unidade de Infeciologia, Hospital Pediátrico, Centro Hospitalar e Universitário de Coimbra; 2 – Serviço de Patologia Clínica, Laboratório de Virologia e Biologia Molecular, Centro Hospitalar e Universitário de Coimbra; 3 – Faculdade de Medicina, Universidade de Coimbra

Introdução e Objectivos

A vacinação da grávida contra a TC, introduzida em PNV em 2017 como resposta a um ressurgimento desta infeção, tem como objetivo principal a proteção do pequeno latente. Estima-se que em 2020 cerca de 90% das mulheres grávidas elegíveis tenham sido vacinadas. Pretende-se avaliar o impacto da implementação desta medida.

Metodologia

Estudo de coorte retrospetivo dos casos de TC observados, num hospital de nível III, entre jan/2005-dez/2020. Foi considerada TC se PCR+ para *B. pertussis* ou *B. parapertussis* nas secreções nasofaríngeas em criança sintomática. Foram definidos 2 grupos: I. Pré-vacinação da grávida (2005-2016) e II. Pós-vacinação da grávida (2017-2020).

Resultados

Foram identificados 167 casos no grupo I com mediana de 5.5 casos/ano e 37 no grupo II com mediana de 9 casos/ano (p=0.627). No grupo etário ≤6M houve 75 casos no grupo I e 10 no grupo II (p=0.046). Das 10 crianças com ≤6M do grupo II só em 2 a mãe tinha sido vacinada durante a gravidez: 2017, 1M, vacinação materna às 34S, *B. pertussis* +, tosse ruborizante e guincho, internado para vigilância pela idade, sem complicações; 2020, 3M, vacinação materna às 25S, *B. parapertussis* +, febre e tosse ruborizante/emetizante, internado por apneia, sem complicações. A distribuição dos casos/ano, idade e *Bordetella spp* encontra-se na Fig1.

Conclusões

Nos últimos 15 anos observaram-se epidemias de TC com periodicidade irregular. Após início de imunização da grávida, o número de casos em crianças ≤6M foi baixo, embora coincidente com números também baixos, mas persistentes, noutros grupos etários. A maioria dos casos em crianças ≤6M ocorreu no início do programa e quase todos eram filhos de mães não vacinadas. Nos últimos 3 anos cerca de 50% dos casos foram por *B. parapertussis*, em contraste com os anos anteriores.

Palavras-chave : Tosse convulsa, Bordetella, pertussis, parapertussis, DTPa

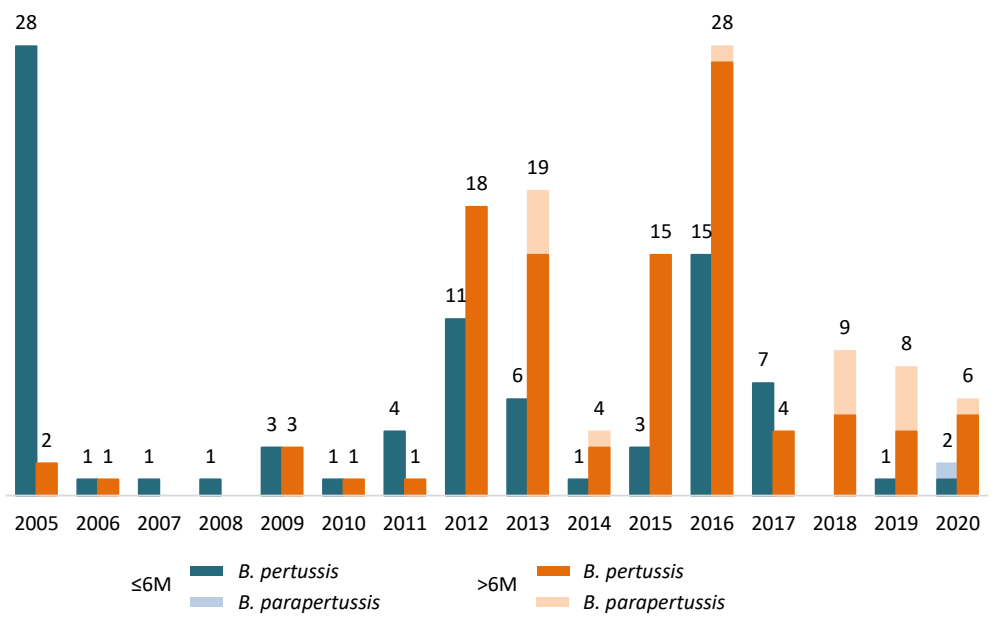

Figura 1. Evolução dos casos por ano, idade e *Bordetella spp*

Infecciologia | Casuística / Investigação

CO-023 – (21SPP-11746) – EVOLUÇÃO DA DOENÇA INVASIVA BACTERIANA EM PORTUGAL – SÉRIE NACIONAL DE 2939 CRIANÇAS (2010-2019)

Ana Barbosa Rodrigues[1]; Leonardo Carneiro[2]; Manuela Alves[3]; Isabel Azevedo[4]; Beatriz Sá[5]; Mariana Pedro[6]; Mariana Gaspar[7]; Vanessa Albino[8]; Adriana Costa[9]; Carina Cardoso[10]; Filipa Forjaz Cirurgião[11]; Mónica Braz[12]; Zakhar Shchomak[1]; Andreia Romana[13]; Denise Banganho[14]; Ricardo Domingos Grilo[15]; Maria Miguel Carlos[16]; Maria João Virtuoso[17]; Sara Dias[18]; Alexandra Andrade[19]; Carina Vieira[20]; Madalena Meira Nisa[21]; Sara Almeida[22]; Ana Margarida Garcia[23]; Tânia Pessoa[24]; Carolina Faria[25]; José Gonçalo Marques[1]

1 – Serviço de Pediatria Médica, Departamento de Pediatria, Hospital de Santa Maria – Centro Hospitalar Universitário Lisboa Norte; 2 – Serviço de Patologia Clínica, Centro Hospitalar Universitário Lisboa Norte; 3 – Serviço de Pediatria, Hospital de Braga; 4 – Serviço de Pediatria, Centro Hospital Universitário da Cova da Beira; 5 – Serviço de Pediatria, Centro Hospitalar de Leiria; 6 – Serviço de Pediatria, Centro Hospitalar do Oeste; 7 – Serviço de Pediatria, Hospital Distrital de Santarém; 8 – Serviço de Pediatria, Hospital de Vila Franca de Xira; 9 – Serviço de Pediatria, Hospital Prof. Doutor Fernando da Fonseca; 10 – Serviço de Pediatria, Hospital de Cascais; 11 – Serviço de Pediatria, Centro Hospitalar Lisboa Ocidental; 12 – Serviço de Pediatria, Hospital CUF Descobertas; 13 – Serviço de Pediatria, Hospital Garcia de Orta; 14 – Serviço de Pediatria, Hospital de Setúbal; 15 – Serviço de Pediatria, Hospital do Divino Espírito Santo de Évora; 16 – Serviço de Pediatria, Unidade de Saúde Local do Baixo Alentejo; 17 – erviço de Pediatria, Hospital de Faro – Centro Hospitalar Universitário do Algarve; 18 – Serviço de Pediatria, Hospital do Divino Espírito Santo de Ponta Delgada; 19 – Serviço de Pediatria, Hospital Central do Funchal, SESARAM; 20 – Serviço de Pediatria, Centro Hospitalar do Médio Ave; 21 – Serviço de Pediatria, Centro Hospitalar Tondela Viseu; 22 – Serviço de Pediatria, Hospital Beatriz Ângelo; 23 – Serviço de Pediatria, Hospital Dona Estefânia – Centro Hospitalar Universitário de Lisboa Central; 24 – Serviço de Pediatria, Centro Hospitalar Barreiro Montijo; 25 – Serviço de Pediatria, Centro Materno Pediátrico, Centro Hospitalar Universitário S. João

Introdução e Objectivos

O conhecimento da epidemiologia da Doença Invasiva Bacteriana (DIB) permite adequar a antibioticoterapia empírica e avaliar o impacto da vacinação. Pretendemos documentar a etiologia de DIB em idade pediátrica num período de 10 anos em Portugal

Metodologia

Estudo observacional, retrospetivo, multicêntrico (24 hospitais) em crianças > 1 mês de idade, com isolamento de bactérias em amostras de produtos habitualmente estéreis, entre 2010-2019

Resultados

Total de 2939 crianças; 58% sexo masculino; 12% 1-2 meses, 46% 3-35 meses, 24% 3-9 anos e 18% >10 anos; 29% com fatores de risco (FR). Houve 3162 isolamentos: sangue 82%, líquor 9%, outros 9%. Diagnósticos/bactérias predominantes: bacteriemia isolada 21% (S. *aureus* 20%), sépsis 13% (S. *aureus* 21%), pneumonia 18% (S. *pneumoniae* 41%), meningite 14% (*N. meningitidis*32%), infeção osteoarticular 11% (S. *aureus* 57%), urosepsis 8% (E. *coli* 79%), celulite 5% (S. *aureus* 42%), peritonite 2% (E. *coli* 28%). Agente predominante por grupo etário: 1-2 meses *E. coli (26%)*; 3-35 meses *S. pneumoniae (21%)*; e >3 anos *S. aureus (27%)*. Comparando os biénios 2010-11 vs. 2018-19: *S. pneumoniae* 20%/15%, S. aureus 19%/18%, E. *coli* 14%/10%, bactérias emergentes 6%/12%. Verificou-se cura com sequelas em 20% (30% se FR). A taxa de letalidade foi 4% (8% se FR, 6% >10 anos, 17% nas infeções por *L. monocytogenes* (1/6) e *P. mirabilis* (3/18); 2010-11 2,6% e 2018-19 5%).

Conclusões

A DIB foi responsável por 294 internamentos e 12 mortes por ano no total de registos de 24 hospitais nacionais. *S. aureus* e *S. pneumoniae* mantêm-se como agentes predominantes mas nos últimos anos verifica-se maior heterogeneidade na etiologia de DIB, parecendo condicionar uma maior mortalidade

Palavras-chave : Doença Invasiva Bacteriana

Oncologia | Casuística / Investigação

CO-024 – (21SPP-11558) – INTERLEUCINAS (IL) 6 E 8 COMO PREDITORES DE INFEÇÃO BACTERIANA (IB) EM DOENTES ONCOLÓGICOS COM NEUTROPENIA FEBRIL (NF)

Catarina Cordeiro[1]; Bárbara Oliveiros[2]; Henriqueta Pereira[3]; Alexandra Paúl[1]

1 – Serviço de Oncologia, Hospital Pediátrico – Centro Hospitalar e Universitário de Coimbra; 2 – Laboratório de Bioestatística e Informática Médica, Faculdade de Medicina da Universidade de Coimbra; 3 – Laboratório de Patologia Clínica, Hospital Pediátrico – Centro Hospitalar e Universitário de Coimbra

Introdução e Objectivos

As infeções são causa de morbimortalidade em doentes oncológicos, sobretudo com NF. A pCr e PCT são utilizadas como preditores de IB mas começam a surgir potenciais biomarcadores como as IL. Objetivo: Analisar as IL como marcadores sensíveis e específicos de IB no doente oncológico com NF e comparar com a pCr e PCT.

Metodologia

Estudo prospetivo longitudinal. Análise das variáveis à admissão e às 24-48h de internamento, no SPSS v.27, significância 5%.

Resultados

Total de 40 doentes, 74 episódios. Tumores sólidos: 51,4%; líquidos: 48,6%. Entre os 2 momentos houve diferença estatisticamente significativa nos valores medianos de IL-6 (p=0,001), pCr (p<0,001) e PCT (p<0,001). Hemoculturas (HC) positivas 35% (28,3% à admissão; 6,7% às 24-48h), 6,8% a gram-. Cateter venoso central definitivo em 59,6% (25% HC positiva), provisório 36,5% (37% HC positiva). Ao contrário da pCr e IL-6, valores mais elevados de PCT permitem identificar HC positivas à admissão com relativa acuidade (AUC=0.681;p=0.024), assim como para a IL-8. Sem diferença nos valores à admissão entre gram+ e gram-. Contudo, a diferença de mediana entre os 2 momentos é expressiva: IL-6 (805 e 222.5pg/ml), pCr (1.79 e 4.14mg/dl). IL-8 >200,8pg/ml com sensibilidade de 77,8% e de 66,7% se valor 288,85pg/ml, com consequente ganho na especificidade (61,2% para 73,5%). A IL-8 permite estratificar doentes de risco com acuidade (AUC=0,696;p=0,014). A PCT tem poder discriminante (ponto de corte ótimo 0,260ng/dl).

Conclusões

Foi possível demonstrar capacidade diagnóstica (semelhante) da IL-8 e PCT na predição de IB à admissão, ao contrário da pCr e IL-6. Será importante analisar os resultados tendo em conta grupos de risco e criar um modelo de estratificação de risco que permita orientações terapêuticas mais dirigidas.

Palavras-chave : interleucinas, neutropenia febril, oncologia

Infecciologia | Casuística / Investigação

CO-025 – (21SPP-11722) – RESISTÊNCIA ANTIMICROBIANA EM ESTIRPES INVASIVAS DE BACTÉRIAS GRAM NEGATIVOL – ESTUDO MULTICÊNTRICO NACIONAL 2010-2019

Ana Rodrigues[1]; Marco Pinto[2]; Manuela Alves[3]; Isabel Azevedo[4]; Maria Manuel Zarcos[5]; Mariana Pedro[6]; Mariana Gaspar[7]; António Mesquita[8]; Adriana Costa[9]; Luzia Condessa[10]; Filipa Forjaz Cirurgião[11]; Mónica Braz[12]; Zakhar Shchomak[1]; Andreia Romana[13]; Denise Banganho[14]; Ricardo Domingos Grilo[15]; Maria Miguel Carlos[16]; Maria João Virtuoso[17]; Sara Dias[18]; Alexandra Andrade[19]; Clara Vieira[20]; Madalena Meira Nisa[21]; Sara Oliveira[22]; Ana Margarida Garcia[23]; Tânia Pessoa[24]; Carolina Faria[25]; José Gonçalo Marques[1]

1 – Serviço de Pediatria Médica, Departamento de Pediatria, Hospital de Santa Maria – Centro Hospitalar Universitário Lisboa Norte; 2 – Serviço de Patologia Clínica, Centro Hospitalar Universitário Lisboa Norte; 3 – Serviço de Pediatria, Hospital de Braga; 4 – Serviço de Pediatria, Centro Hospital Universitário da Cova da Beira; 5 – Serviço de Pediatria, Centro Hospitalar de Leiria; 6 – Serviço de Pediatria, Centro Hospitalar do Oeste; 7 – Serviço de Pediatria, Hospital Distrital de Santarém; 8 – Serviço de Pediatria, Hospital de Vila Franca de Xira; 9 – Serviço de Pediatria, Hospital Prof. Doutor Fernando da Fonseca; 10 – Serviço de Pediatria, Hospital de Cascais; 11 – Serviço de Pediatria, Centro Hospitalar Lisboa Ocidental; 12 – Serviço de Pediatria, Hospital CUF Descobertas; 13 – Serviço de Pediatria, Hospital Garcia de Orta; 14 – Serviço de Pediatria, Hospital de Setúbal; 15 – Serviço de Pediatria, Hospital do Divino Espírito Santo de Évora; 16 – Serviço de Pediatria, Unidade de Saúde Local do Baixo Alentejo; 17 – Serviço de Pediatria, Hospital de Faro – Centro Hospitalar Universitário do Algarve; 18 – Serviço de Pediatria, Hospital do Divino Espírito Santo de Ponta Delgada; 19 – Serviço de Pediatria, Hospital Central do Funchal, SESARAM; 20 – Serviço de Pediatria, Centro Hospitalar do Médio Ave; 21 – Serviço de Pediatria, Centro Hospitalar Tondela Viseu; 22 – Serviço de Pediatria, Hospital Beatriz Ângelo; 23 – Serviço de Pediatria, Hospital Dona Estefânia, Centro Hospitalar Universitário de Lisboa Central; 24 – Serviço de Pediatria, Centro Hospitalar Barreiro Montijo; 25 – Serviço de Pediatria, Centro Materno Pediátrico, Centro Hospitalar Universitário S. João

Introdução e Objectivos

O aumento da incidência de bactérias Gram negativo (BGN) com multirresistência a antibióticos é uma preocupação a nível mundial.

Objetivos: Documentar o padrão de resistência aos antimicrobianos de estirpes invasivas de BGN em Idade Pediátrica.

Metodologia

Estudo retrospetivo, descritivo, multicêntrico (24 hospitais) por análise de dados de estirpes invasivas de BGN, definidas por isolamento em amostras de produtos habitualmente estéreis, no período de 01-01-2010 a 31-12-2019.

Resultados

Isolaram-se 1259 estirpes de BGN (40%) de 3162 casos de Doença Invasiva Bacteriana. As resistências globais nos biénios 2010-11 vs. 2018-19 foram: cefalosporinas 3ª geração 6%/10%, carbapenems 2%/14%, ciprofloxacina 11%/20% e amicacina 5/10%. Relativamente às BGN predominantes: *E. coli* 29% (resistências: amoxicilina-ácido clavulânico 19%; cefalosporinas 3ª geração 5%; gentamicina 3%; carbapenems 2%; ciprofloxacina 9%; amicacina 0,7%); N. *meningitidis* 16% (resistências: cefalosporinas 3ª geração 1%; carbapenems, ciprofloxacina e amicacina 0%); *K. pneumoniae* 12% (resistências: cefalosporinas 3ª geração 33%; carbapenems 17%; ciprofloxacina 43%; amicacina 16%); H. *influenzae* 7% (resistências: cefalosporinas 3ª geração, carbapenems, ciprofloxacina e amicacina 0%); e P. *aeruginosa* 6% (resistências: ceftazidima 15%; carbapenems 25%; ciprofloxacina 21% e amicacina 7%).

Conclusões

Nas estirpes invasivas de BGN verifica-se um aumento de resistência aos antibióticos, nomeadamente cefalosporinas de 3ª geração, carbapenems, ciprofloxacina e amicacina, o que pode condicionar a revisão de protocolos terapêuticos.

Palavras-chave : Resistência Antimicrobianos; Bactérias Gram negativo; Doença Invasiva Bacteriana

Neonatologia | Casuística / Investigação

CO-026 – (21SPP-11674) – TENDÊNCIAS EM HOSPITALIZAÇÕES NEONATAIS: ANÁLISE NACIONAL DE BIG DATA NUM PERÍODO DE 10 ANOS

Cláudia Magalhães[1,2]; Tiago Magalhães[3]; Alberto Caldas Afonso[1,2]; Elisa Proença[2]; Alberto Freitas[4]; Manuel Ferreira-Magalhães[1,2,4]

1 – Instituto de Ciências Biomédicas Abel Salazar; 2 – CMIN, Centro Hospitalar Universitário do Porto; 3 – Centro Hospitalar Universitário São João; 4 – CINTESIS – Centro de Investigação em Tecnologias e Serviços de Saúde

Introdução e Objectivos

Existem poucos dados do impacto clínico e económico de hospitalizações neonatais no sistema de saúde. O objetivo deste estudo foi avaliar os internamentos neonatais a nível nacional e estimar o seu impacto económico.

Metodologia

Estudo transversal, retrospetivo dos internamentos de recém-nascidos (RN) – por nascimento e/ou patologia – nos hospitais públicos em Portugal continental entre [2007-2016]. Utilizados dados da Administração Central do Sistema de Saúde de internamentos, e dados do Instituto Nacional de Estatística de nascimentos, para análise de big data.

Resultados

Registaram-se 781.599 internamentos com uma taxa de internamentos/nascimentos (TI/N) de 1,035. Os internamentos reduziram entre 2007 e 2016 (88.997 para 70.104) sem diferença significativa na TI/N (1,043 para 1,016). Maior número de internamentos na Região Norte (35%) e Lisboa (32,5%) e diagnóstico mais prevalente 'nascimento'.
Grupos patológicos e procedimentos extra-rastreios mais prevalentes: i) "icterícia" (9,7%) e "prematuridade/baixo peso (BP)" (7,7%); ii) "exames culturais" (11,4%) e "ecografias" (3,6%).
Entre 2007-2016 o custo dos internamentos foi 732.551.444,18€ (variação: 65-80 milhões de €/ano), com média de 937,25€/internamento. Existiram 669.419 (85,6%) RN >2.000g e sem patologia, com custos de 180.626.153,22€ (24,7% dos custos totais). RN extremo BP e muito BP associaram-se a mais custos (22,8% e 20,4% do total de custos, respetivamente; média de 34.914,96€/internamento), apesar de serem apenas 0,4% e 0,8% do total de internamentos.

Conclusões

Os RN <1.500g são responsáveis por 43,2 % do total das despesas, apesar de serem apenas 1,2% do número de internamentos. Estratégias pré-natais para redução desta prematuridade são fundamentais para reduzir o seu impacto clínico e económico.

Palavras-chave : Neonatologia, Hospitalizações, Saúde Pública

Neonatologia | Casuística / Investigação

CO-027 – (21SPP-11498) – RISCO INFECCIOSO NEONATAL – ESTRATÉGIAS DE AVALIAÇÃO NACIONAL

Catarina Marques Duarte[1]; Inês Girbal[2]; Raquel Gouveia[2]; Isabel Sampaio[2]

1 – Serviço de Pediatria, Departamento de Pediatria, Centro Hospitalar Universitário Lisboa Norte; 2 – Serviço de Neonatologia, Departamento de Pediatria, Centro Hospitalar Universitário Lisboa Norte

Introdução e Objectivos

Em alternativa à avaliação categórica de fatores de risco (FR) no recém-nascido (RN) com risco de sépsis precoce (SP), a calculadora de risco de sepsis e a observação clínica seriada (OCS) têm sido aplicadas com segurança, reduzindo avaliações laboratoriais e antibioticoterapia (AB).
Pretende-se caracterizar a abordagem nacional para avaliação de risco de SP em RN com IG≥35 semanas assintomáticos.

Metodologia

Estudo observacional transversal, através de questionário aos coordenadores das unidades neonatais nacionais entre Abril-Junho/2021.

Resultados

Obtiveram-se 33 respostas (total de 62761 partos/2020). Trinta unidades utilizam a avaliação de FR e 3 a OCS; 16 unidades seguem os consensos da SPN 2014, as restantes seguem protocolos locais. Em todas vigora profilaxia intra-parto para SGB.
Os FR diferem e os mais referidos são: corioamnionite (32/33), RPM (31/33) e febre materna (27/33). O rastreio séptico (RS) é realizado na presença de >1 FR e/ou corioamnionite (18/30), qualquer FR (8/30) e >1 FR (4/30). As análises são realizadas às 6-12h de vida (17/33), entre as 12-24h (13/33) e repetem-se após 24h em 11. Incluem: hemograma e PCR (33), NI/NT (5), PCT (6) e hemocultura (7). Na maioria (28/33) o início de AB baseia-se na clínica e PCR seriada; 12/33 instituem AB na presença de corioamnionite independentemente do RS.
A duração de AB com hemocultura negativa é: 5 dias (14), 72h (13), 48h (5) e 7 dias (1). Em 21/33 a AB é realizada na UCIN, nas restantes em alojamento conjunto.
24/33 considera aplicável a OCS, sendo o principal obstáculo identificado os recursos humanos.

Conclusões

Existe grande variabilidade nacional na abordagem do risco infeccioso neonatal. É fundamental rever a aplicabilidade de estratégias menos invasivas que não comprometam o prognóstico.

Palavras-chave : risco infeccioso neonatal

Infecciologia | Casuística / Investigação

CO-028 – (21SPP-11810) – STAPHYLOCOCCUS AUREUS RESISTENTE À METICILINA – RASTREIO EM DOENTES PEDIÁTRICOS INTERNADOS

Ana Costa E Castro[1]; Sara Completo[1]; Adriana Costa[1]; Paula Correia[1]; Rosalina Barroso[1]
1 – Departamento da criança e do jovem, Hospital Prof. Doutor Fernando Fonseca, Amadora, Portugal

Introdução e Objectivos
Face ao aumento da incidência de infeções por *Staphylococcus aureus* resistente à meticilina (MRSA) adquirida na comunidade, muitos países implementaram programas de rastreio para identificar e isolar os portadores de MRSA nas unidades de saúde. Apresentamos os resultados do protocolo de prevenção e controlo da colonização por MRSA implementado num hospital de nível II.

Metodologia
Foi aplicado um inquérito epidemiológico a todas as crianças (0-18 anos) à admissão com o objectivo de identificar e testar os doentes de maior risco de colonização. Foram analisados dados clinico-epidemiológicos e determinados os principais factores de risco usando os testes de qui-quadrado, respectivos ajustes e testes não paramétricos.

Resultados
Entre agosto2017-fevereiro2020 foram completados 3881 inquéritos. 1481 doentes tinham pelo menos um factor de risco: internamento recente (65%); antibioterapia recente (58,3%); dispositivos invasivos (2,6%); feridas crónicas (1%); infecção/colonização prévia com microrganismos multiresistentes (MDR) (2,1%). 4,3% zaragatoas nasais foram positivas para MRSA; foram aplicadas medidas de isolamento a todos e protocolo de descolonização em 49,3%. Não houve diferença estatisticamente significativa na prevalência de comorbilidades entre doentes colonizados e não-colonizados. A infecção/colonização prévia com organismos MDR foi o factor de risco mais importante para colonização por MRSA.

Conclusões
Observámos uma baixa prevalência de colonização por MRSA em doentes de alto risco. A identificação de factores de risco e a implementação precoce de medidas de isolamento são cruciais para prevenir a transmissão associada aos cuidados de saúde. A adesão a protocolos de rastreio de colonização por MRSA é essencial para atingir estes objectivos.

Palavras-chave : MRSA, colonização, rastreio

Hematologia | Casuística / Investigação

CO-029 – (21SPP-11796) – APLICAÇÃO DE INSTRUMENTOS DE AVALIAÇÃO CLÍNICOS E ECOGRÁFICOS NO RASTREIO DA ARTROPATIA HEMOFÍLICA

Ana Costa E Castro[1,2]; Paula Kjöllerström[1]; Sara Batalha[1]; Mafalda Pires[3]; Pedro Alves[4]; Raquel Maia[1]
1 – Unidade de Hematologia do Hospital Dona Estefânia, CHULC, EPE; 2 – Departamento da Criança e Jovem, Hospital Professor Doutor Fernando Fonseca, EPE; 3 – Serviço de Medicina Física e de Reabilitação do Hospital Dona Estefânia, CHULC, EPE; 4 – Serviço de Radiologia do Hospital Dona Estefânia, CHULC, EPE

Introdução e Objectivos
A utilização de instrumentos de avaliação validados permite a identificação precoce de artropatia hemofílica e, assim, avaliar objetivamente a adequação da terapêutica.
Objetivos: identificar complicações osteoarticulares em crianças com hemofilia grave utilizando o *Haemophilia Joint Health Score* (HJHS)(pontuação 0-124) e o *Haemophilia Early Arthropathy Detection with Ultrasound Score* (HEAD-US)(pontuação 0-48) e avaliar o grau de concordância.

Metodologia
Estudo retrospetivo (2019): avaliação osteoarticular (tornozelos, joelhos e cotovelos) de uma população pediátrica com hemofilia grave utilizando o HJHS e o HEAD-US em consulta multidisciplinar com Fisiatra e Radiologista. Variáveis: demográficas, profilaxia, história de inibidores e frequência de hemorragias articulares.

Resultados
Foram avaliadas 102 articulações (17doentes; 9-19anos; média 13anos); 88% doentes com hemofilia A; todos estavam sob profilaxia primária.
Dois doentes não mostraram envolvimento osteoarticular; 9 apresentaram alterações com ambos os instrumentos.
O HJHS variou entre 0 e 8 (mediana 1); o HEAD-US entre 0 e 12 (mediana 4).
Em 6 casos (35%) os resultados foram discordantes, apenas com alterações ecográficas (coeficiente *K* concordância 0,261).
Não se verificou uma correlação significativa entre a frequência de hemorragias e os *scores* totais do HEAD-US e HJHS. Observou-se uma correlação positiva significativa entre o HEAD-US e o HJHS nos cotovelos esquerdo ($r=0,729$, $p=0,001$) e direito ($r=0,811$, $p<0,001$).

Conclusões
A inexistência de uma correlação entre a frequência de hemorragias e a identificação de artropatia através dos instrumentos de avaliação utilizados realça a importância dos mesmos. Em particular, o HEAD-US revelou-se essencial com uma taxa de deteção de doença subclínica de 35%.

Palavras-chave : Hemofilia, Haemophilia Early Arthropathy Detection with Ultrasound Score, Haemophilia Joint Health Score

Endocrinologia | Casuística / Investigação

CO-030 – (21SPP-11655) – MHEALTH NA AUTOGESTÃO DA DIABETES: REVISÃO E AVALIAÇÃO

Rita Amorim[1]; Bárbara Pereira-Neto[1]; Rita Pissarra[1]; Sofia Ferreira[2]; Carla Costa[2]; Cíntia Castro-Correia[2,3]

1 – Serviço de Pediatria, Centro Hospitalar e Universitário São João; 2 – Unidade de Endocrinologia Pediátrica, Serviço de Pediatria, Centro Hospitalar e Universitário São João; 3 – Faculdade de Medicina da Universidade do Porto

Introdução e Objectivos

A mHealth tem transformado os cuidados de saúde. O crescimento da população de crianças com doenças crónicas e a sua capacidade para explorar tecnologia tornam a saúde digital promissora. As aplicações (apps) parecem ter poder no envolvimento do doente e melhoria dos outcomes de saúde. Este estudo pretende rever e avaliar as apps disponíveis para a gestão de diabetes.

Metodologia

Uma revisão da Google Play e Apple store foi realizada a 4/7/2021. Termos pré-definidos foram aplicados: diabetes, glucose e insulin. O critério de inclusão foi serem aplicações gratuitas para a autogestão da diabetes. Excluídas apps de registo, carácter informativo apenas ou linguagem diferente de Português, Inglês, Espanhol, Italiano e Francês. Dois investigadores selecionaram as aplicações independentemente, inicialmente pelo título e descrição, e dessas foram selecionadas aquelas com pontuação ^{3}4 para avaliação, realizada através da Mobile Application Rating Scale (MARS).

Resultados

Os termos foram aplicados identificando 1294 apps. Após remover os duplicados, 797 apps foram identificadas. Cumpriam critérios de inclusão 84 apps, resultando em 33 para avaliação. Após a instalação, 12 foram excluídas pelos critérios de exclusão. Aplicando a MARS, 8 foram classificadas como boa qualidade, 12 mediana e 1 má. Apenas 2 apps apresentam evidência científica.

Conclusões

A maioria dos aplicativos móveis disponíveis carecem de evidência científica. Este estudo tem algumas limitações como a dependência geográfica das apps disponíveis e a incapacidade da escala MARS para avaliar a veracidade científica das mesmas. Os clínicos devem estar a par das aplicações disponíveis e das suas limitações e erros, considerando os potenciais perigos para os doentes que as usam na gestão da doença.

Palavras-chave : Aplicações, Diabetes, mHealth, Saúde digital

Investigação Básica e Translaccional | Casuística / Investigação

CO-031 – (21SPP-11364) – AUSCULTAÇÃO PULMONAR ATRAVÉS DE SMARTPHONE – ESTUDO DE EXEQUIBILIDADE NA PRÁTICA CLÍNICA

José Fontoura-Matias[1]; Henrique Ferreira-Cardoso[2]; Cristina Jácome[3,4]; Sónia Silva[1]; Adelina Amorim[5]; Margarida T. Redondo[5]; Margarida Vicente-Ferreira[1]; Pedro Vieira-Marques[4]; José Valente[6]; Rute Almeida[3,4]; João Almeida Fonseca[3,4,6]; Inês Azevedo[1,7,8]

1 – Serviço de Pediatria, Centro Hospitalar Universitário de São João, Porto; 2 – Faculdade de Medicina da Universidade do Porto; 3 – MEDCIDS— Departamento de Medicina da Comunidade, Informação e Decisão em Saúde, Faculdade de Medicina da Universidade do Porto; 4 – CINTESIS— Centro de Investigação em Tecnologias e Serviços de Saúde, Faculdade de Medicina da Universidade do Porto; 5 – Serviço de Pneumologia, Centro Hospitalar Universitário de São João, Porto; 6 – MEDIDA— Serviços em Medicina, Educação, Investigação, Desenvolvimento e Avaliação, LDA; 7 – Departamento de Ginecologia-Obstetrícia e Pediatria, Faculdade de Medicina da Universidade do Porto; 8 – EpiUnit, Instituto de Saúde Publica da Universidade do Porto

Introdução e Objectivos

A auscultação pulmonar é essencial na avaliação de pessoas com patologia respiratória. Contudo, a avaliação de sons respiratórios adventícios fora do contexto clínico, em telemedicina, é ainda um desafio. Neste estudo pretendemos avaliar a exequibilidade da auscultação pulmonar na prática clínica real, utilizando os microfones integrados nos *smartphones*.

Metodologia

Foram recrutados 134 doentes nos serviços de Pediatria e Pneumologia de um hospital terciário, com uma mediana de idades de 16 anos [IQR 11-22,25], 54% do sexo masculino e 69% em idade pediátrica, dos quais 31% tinham fibrose quística, 28% asma, 29% outras doenças respiratórias e 12% sem patologia respiratória. Os médicos realizaram auscultação convencional através de estetoscópio em 4 locais (traqueia, tórax anterior direito, posterior direito e esquerdo) e posteriormente através de *smartphone*, tendo-se adquirido duas gravações em cada local. As gravações (n=1060) foram classificadas por dois avaliadores em termos de qualidade, de acordo com normas da European Respiratory Society, e da presença de sons adventícios.

Resultados

Um total de 73% das gravações (obtidas em 92% dos participantes) tinham qualidade, sendo esta proporção maior na traqueia (82%) e no grupo pediátrico (75%). Sons adventícios foram identificados em 35% dos participantes e em 14% das gravações. Verificou-se concordância razoável entre a auscultação convencional e o *smartphone* (85%; k=0,35 (95% CI 0,26-0,44)).

Conclusões

Os nossos resultados demonstram que a auscultação pulmonar através de *smartphone* é viável na prática clínica, mas é necessária mais investigação para melhorar a sua concordância com a auscultação convencional.

Palavras-chave : Auscultação, Smartphone, Sons respiratórios

Medicina do Adolescente | Casuística / Investigação

CO-032 – (21SPP-11310) – PROFILES ON ADOLESCENT INTERNET ADDICTION: A TAXONOMY WITH LATENT PROFILING ANALYSIS

Mguel Vieira Martins[1]; Ricardo Gouveia Rodrigues[2]; Paula Carvalho[3]; Sofia Ferreira[4]

1 – Centro Hospitalar Universitário Cova da Beira; 2 – Universidade da Beira Interior, NECE-UBI (Research Centre for Business Sciences); 3 – Departamento de Psicologia e Educação, Universidade da Beira Interior; 4 – Centro Hospitalar Universitário Cova da Beira/Faculdade de Ciências da Saúde da Universidade da Beira Interior

Introdução e Objectivos

Adolescents over-involved on the Internet have been linked to a range of negative psychosocial development, but more accurate and detailed information about participants' internet addiction profiles is warranted. So, we aimed to identify Internet Addiction (IA) profiles in adolescents based on psychometric properties from Young's Internet Addiction Test (IAT) and to assess associations between the profiles and personal and social behaviours.

Metodologia

A cross-sectional study was performed at public schools within a Portuguese region, using a survey that included sociodemographic and emotional well-being data and the Portuguese version of IAT. We performed a Latent Profile Analysis (LPA) to identify teens' profiles based on the six IAT dimensions.

Resultados

In the 1915 eligible responses, participants' mean age was 15 years (SD=1.82), 53% were females. IA's prevalence was 16.5%. Four models were estimated with LPA. Analysis of the models by fit statistics, Integrated Completed Likelihood and Lo-Mendell-Rubin likelihood ratio test, showed that the better solution was the model with four profiles: Profile 1 – Worrisome lack of control users, Profile 2 – Balanced users, Profile 3 – Worrisome anticipation users, Profile 4 – Problematic users. Of note was the association of male gender, low parental control, and hardship in befriending with Profile 4, whereas female predominance and highest parental control rate were featured in Profile 2.

Conclusões

This study's results are an important step in characterizing different patterns in adolescents' characteristics and behaviors related to internet addiction and raising preventative awareness to decrease IA, focusing on male gender and lack of parental control.

Palavras-chave : Internet addiction, adolescents, latent profile analysis

Urgência | Casuística / Investigação

CO-033 – (21SPP-11663) – REFERENCIAÇÃO SNS24 A UM SERVIÇO DE URGÊNCIA PEDIÁTRICO DURANTE A PANDEMIA COVID-19: AVALIAÇÃO DA ADEQUAÇÃO

Raquel Gonçalves[1]; Beatriz Sá[2]; Rita Cunha[2]; Lina Winckler[2]; Pascoal Moleiro[2]
1 – Hospital Pediátrico de Coimbra – Centro Hospitalar e Universitário de Coimbra; 2 – Serviço de Pediatria – Hospital de Santo André, Centro Hospitalar de Leiria

Introdução e Objectivos
Durante a pandemia COVID-19, houve um aumento da referenciação via SNS24 ao Serviço de Urgência Pediátrico (SUP). O principal objetivo deste trabalho foi avaliar a adequação desta referenciação.

Metodologia
Estudo retrospetivo (15 de setembro – 15 de outubro de 2020). Incluímos crianças referenciadas ao SUP através do SNS24. Analisámos variáveis demográficas, clínicas e relacionadas com critérios de adequação de referenciação. Para avaliar a adequação da referenciação, seguimos a norma nº004/2020 da Direção Geral de Saúde e as recomendações da Sociedade de Urgência e Emergência da Sociedade Portuguesa de Pediatria.

Resultados
Incluímos 517 crianças, 72,3% observadas na Área COVID (AC) e 27,7% na Área Não-COVID (ANC). Na AC foram enviados de forma justificada aqueles com dificuldade respiratória (p<0,001) ou primeira crise de asma (p=0,008). Nos diagnósticos, justificou-se o envio por infeção respiratória baixa (p<0,001), mas não por infeção respiratória alta (p<0,001) ou gastroenterite (p=0,019). Na ANC houve relação entre o envio justificado e a referenciação por corpo estranho (p=0,001), traumatismo (p=0,012) e disúria (p=0,001). O envio por dor abdominal (p=0,021) ou exantema (p=0,016) não foi justificado. Quanto aos diagnósticos, justificou-se o envio por patologia genito-urinária (p=0,003) e musculo-esquelética (p=0,004) mas não por patologia gastrointestinal (p=0,007) ou dermatológica (p=0,005).

Conclusões
A referenciação SNS24 foi adequada em 21,7% na AC e 37,8% na ANC. Os motivos que se associaram a adequação da referenciação foram dificuldade respiratória na AC e corpo estranho, traumatismo e disúria na ANC. Os grupos de diagnóstico adequadamente referenciados foram infeção respiratória baixa na AC e patologia musculo-esquelética e genito-urinária na ANC.

Palavras-chave : Referenciação; SNS24; Urgência; COVID-19

Pediatria Ambulatória | Casuística / Investigação

CO-034 – (21SPP-11871) – HOSPITALIZAÇÃO DOMICILIÁRIA PEDIÁTRICA – 4 MESES DE UM PROJETO INOVADOR NA PEDIATRIA DE UM HOSPITAL DISTRITAL

Débora Aroeira Mendes[1]; Ana Sofia Nunes[1]; Filomena Santos[1]; Paula Santos[1]; Mariana M. Anjos[1]; Anabela Cadete[2]; Bonito Vitor[1]; Julieta Morais[1]
1 – Serviço de Pediatria – Centro Hospitalar Do Médio Tejo E.P.E; 2 – Serviço Social – Centro Hospitalar Do Médio Tejo E.P.E.

Introdução e Objectivos
O internamento domiciliário é uma forma alternativa ao internamento convencional, proporcionando aos doentes em fase aguda estarem no seu domicílio. A seleção pressupõe critérios de estabilidade clínica, condições mínimas da habitação e habilitação do cuidador. Este estudo pretende caracterizar os primeiros 4 meses de atividade da Unidade Pediátrica de Assistência Domiciliária (UPAD), projeto inovador na Pediatria do Centro Hospitalar Médio Tejo (CHMT). Iniciou a sua atividade em março de 2021.

Metodologia
Estudo retrospetivo e descritivo da atividade da UPAD no período compreendido entre 01/04/2021 a 31/07/2021. Os dados foram analisados usando o programa *Excel®*.

Resultados
No período em análise foram propostos para internamento 38 doentes, tendo sido admitidos 32 (84%), dos quais 18 do género feminino (56%). A média de idades foi de 5,8 anos. A recusa na admissão dos restantes 6 doentes (16%) prendeu-se com o não cumprimento dos critérios acima referidos. A média de dias de internamento foi de 2,93 dias. O Índice de satisfação global foi 97,4% de classificação "Muito satisfeito". Quanto às patologias, a infeciosa foi a mais comum (87%). Houve 1 reinternamento com menos de 30 dias após a alta. Não se registaram óbitos. No total foram efetuadas 153 visitas com 6398 Km percorridos.

Conclusões
O CHMT tem uma área de influência extensa, com muitos doentes em áreas rurais onde habitualmente têm menor acessibilidade a cuidados de saúde. Pelas distâncias percorridas, a capacidade máxima é de 3 doentes por dia. Pensamos que a UPAD tem um ganho de bem-estar para a criança e família, salvaguardando as condições de segurança clínica. Permite, deste modo, uma gestão de recursos hospitalares mais eficiente.

Palavras-chave : Hospitalização domiciliária pediátrica

Infecciologia | Casuística / Investigação

CO-035 – (21SPP-11922) – EFEITOS A MÉDIO PRAZO DA INFEÇÃO POR SARS-COV-2 EM IDADE PEDIÁTRICA NA REGIÃO AUTÓNOMA DA MADEIRA (RAM)

Lisa Pereira Soares[1]; Beatriz B. Pedreira[1]; Eva Henriques[1]; José Alves[1]; Susana Gonçalves[2]; Maurício Melim[2]; Rute Gonçalves[1]; Cristina Freitas[1]; Manuel Pedro Freitas[1]

1 – Hospital Central do Funchal; 2 – Unidade de Emergência de Saúde Pública da Direção Regional de Saúde

Introdução e Objectivos

A síndrome "Long COVID" é a entidade que engloba os sintomas que persistem mais de 12 semanas após a cura da infeção por SARS-CoV-2. Nos meses de Janeiro e Fevereiro de 2021 registaram-se 812 infeções por este agente em idade pediátrica na RAM. O objetivo principal deste estudo de coorte retrospectivo foi obter informações sobre a prevalência, fatores de risco e características desta síndrome.

Metodologia

Definiu-se aleatoriamente uma amostra representativa dos indivíduos com infeção durante o período selecionado. Estes estão a ser contactados telefonicamente, mais de 12 semanas após a infeção, e inquiridos quanto a comorbilidades, fonte de contágio, sintomas na fase aguda e a sua duração, presença de quadro febril após a infeção e persistência de sintomas 12 ou mais semanas após a infeção. Os resultados serão comparados com o grupo controlo constituído por indivíduos que realizaram pesquisa do vírus no mesmo período com resultado negativo.

Resultados

Até à data contactaram-se 200 indivíduos do grupo em estudo. 53% (n=107) são do género masculino e 42% (n=83) são adolescentes. Cerca de metade tem comorbilidades das quais se destaca rinite alérgica, asma e obesidade. 59% (n=117) desenvolveu sintomas na fase aguda. Mais de 12 semanas após a infeção, 20% (n=40) mantém sintomas dos quais se destaca cansaço, alteração do apetite, congestão nasal e cefaleia. Na população adolescente 25% (n=21) apresentam queixas do foro psicológico, nomeadamente ansiedade, adinamia e tristeza.

Conclusões

A análise estatística, comparativamente ao grupo controlo, ainda não foi feita. Contudo, os resultados preliminares indicam que o impacto físico e psicológico a médio prazo da infeção parece ser significativo pelo que é imperativa a definição de protocolos de seguimento destes casos.

Infecciologia | Casuística / Investigação

CO-036 – (21SPP-11466) – VÍRUS SINCICIAL RESPIRATÓRIO (VSR): O QUE MUDOU NA EPIDEMIA DE 2021?

Lia Gata[1]; Lurdes Correia[2]; Henriqueta Pereira[2]; Fernanda Rodrigues[1,3]; Mariana Sebastião[1]; Ana Rita Fradique[1]; João Cardoso Lopes[1]

1 – Serviço de Urgência e Unidade de Infeciologia, Hospital Pediátrico – Centro Hospitalar e Universitário de Coimbra; 2 – Serviço de Patologia Clínica – Laboratório de Virologia e Biologia Molecular – Centro Hospitalar e Universitário de Coimbra; 3 – Faculdade de Medicina da Universidade de Coimbra

Introdução e Objectivos

O VSR é o principal agente de infeções respiratórias baixas nos 2 primeiros anos de vida. Pretendeu-se avaliar o impacto da pandemia COVID-19 na sazonalidade desta infeção, comparando-a com os 5 anos anteriores.

Metodologia

Estudo retrospetivo e descritivo dos casos com deteção de VSR por PCR em amostra respiratória, entre jan15-julho21. O teste foi solicitado por decisão médica, em contexto pandémico em 2020/21. Foram analisados os primeiros 3 meses de cada período epidémico anual, definido como o 1º mês, aquele com >5 casos e aumento exponencial no mês seguinte. Foram analisados dados demográficos e clínicos. Definiu-se bronquiolite aguda como o 1º e 2º episódios de dispneia expiratória < 2 anos.

Resultados

Foi detetado VSR em 871 amostras, com mediana da idade 12M. Ocorreram em média 145 deteções/período epidémico (min 67 em 15/16; máx 248 em 20/21). No período pré-pandémico as epidemias ocorreram entre novembro e fevereiro, com predomínio de bronquiolites. Em 20/21 não houve casos no período epidémico habitual, tendo os primeiros sido observados em maio de 2021, com predomínio de nasofaringite, mediana de idade 19M, com menos exames complementares, baixo número de internamentos e sem admissões em cuidados intensivos. A caracterização dos casos é apresentada na tabela.

Conclusões

Durante a pandemia COVID-19 a sazonalidade da infeção por VSR foi profundamente alterada, com o período epidémico 20/21 a ocorrer muito tardiamente, após ausência de casos no período habitual. Observou-se um elevado número de casos, com predomínio de rinofaringite, de quadros clínicos ligeiros, em crianças mais velhas, o que poderá também dever-se ao facto dos testes em contexto pandémico serem pedidos com critérios clínicos diferentes.

Palavras-chave : Vírus Sincicial Respiratório, Epidemia

Período epidémico	15/16	16/17	17/18	18/19	19/20	20/21
Nº de deteções de RSV/ Nº testes feitos Deteção %	67/160 42%	146/332 44 %	134/298 45%	159/390 41%	117/647 18%	248/2367 10%
Meses	dez-fev	nov-jan	nov-jan	dez-fev	nov-fev	maio-jul
Idade mediana (meses)	7	6,5	6,5	10	11	19
Bronquiolite	30 (45%)	78 (53%)	76 (57%)	66 (42%)	55 (47%)	40 (16%)
Pneumonia	22 (33%)	37 (26%)	27 (21%)	44 (28%)	29 (25%)	16 (6%)
Rinofaringite	11 (16%)	18 (12%)	19 (14%)	31 (19%)	17 (14%)	145 (59%)
Dispneia expiratória	4 (6%)	12 (8%)	8 (6%)	16 (10%)	14 (12%)	34 (14%)
Outros diagnósticos	0	1 (1%)	3 (2%)	2 (1%)	2 (2%)	13 (5%)
Internamento (total)	66 (80%)	95 (66%)	67 (50%)	105 (66%)	77 (66%)	24 (10%)
Internamento em UCI	12 (18%)	10 (6,8%)	7 (5,2%)	4 (2,5%)	6 (5%)	0
Oxigenoterapia	36 (54%)	62 (42%)	73 (54%)	74 (47%)	61 (52%)	12 (5%)
Avaliação analítica	45 (67%)	73 (50%)	67 (50%)	83 (52%)	57 (44%)	23 (9%)
Radiografia do tórax	43 (64%)	82 (56%)	80 (59%)	97 (61%)	55 (47%)	40 (16%)

Tabela 1. Caracterização dos casos com deteção de VSR. UCI – unidade de cuidados intensivos

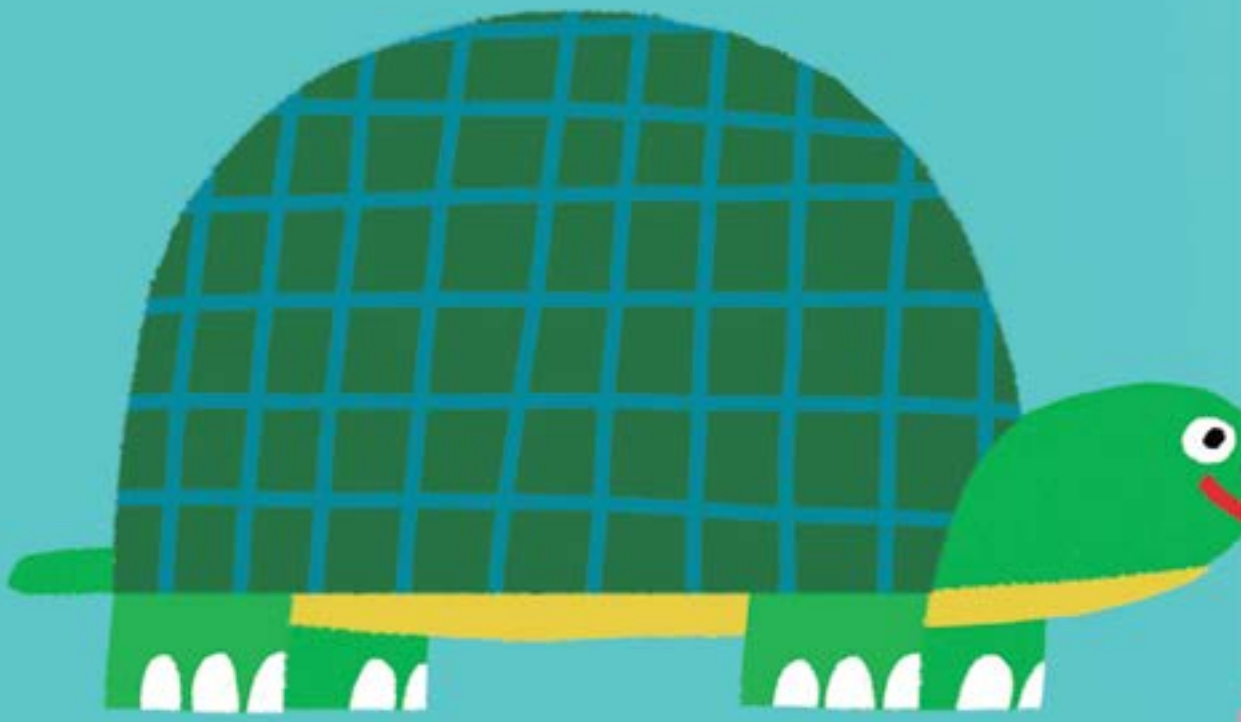

SPP
SOCIEDADE
PORTUGUESA
DE PEDIATRIA

Posteres com Apresentação em Sala

Doenças do Metabolismo | Casuística / Investigação

PAS-001 – (21SPP-11660) – MANIFESTAÇÕES CARDÍACAS EM DOENTES COM MUCOPOLISSACARIDOSES

Joana Suarez[1]; Patrícia Gaspar Silva[2]; Sérgio Laranjo[1]; Conceição Trigo Pereira[1]; Ana Cristina Ferreira[2]

1 – Serviço de Cardiologia Pediátrica, Centro de Referência de Cardiopatias Congénitas, Centro Hospitalar Universitário de Lisboa Central; 2 – Unidade de Doenças Metabólicas, Centro de Referência de Doenças Hereditárias do Metabolismo, Centro Hospitalar Universitário de Lisboa Central

Introdução e Objectivos

As mucopolissacaridoses (MPS) são doenças lisossomais de sobrecarga causadas por acumulação progressiva de glicosaminoglicanos, em vários órgãos e tecidos, incluindo o coração. Algumas têm tratamento de substituição enzimática (TSE) disponível. Este trabalho tem como objetivo caracterizar as alterações cardiovasculares evolutivas em doentes com MPS.

Metodologia

Estudo retrospetivo descritivo dos dados ecocardiográficos e eletrocardiográficos de doentes com MPS seguidos num centro de referência de doenças hereditárias do metabolismo.

Resultados

Foram incluídos nove doentes com MPS dos tipos I (3), II (2), III (2), IV (1) e VI (1), com idade média ao diagnóstico de quatro anos. Seis encontram-se sob TSE (MPS I, II, IV e VI), com duração média de tratamento de seis anos. Um doente com MPS I realizou transplante de precursores hematopoiéticos. Na avaliação ecocardiográfica inicial, o espessamento da válvula mitral estava presente em três doentes (MPS I e II) e da válvula aórtica em um (MPS VI). Seis doentes apresentavam insuficiência da válvula mitral, dos quais três tinham insuficiência aórtica concomitante, e um doente apresentava apenas insuficiência aórtica. Não se observou estenose valvular, hipertrofia ventricular esquerda ou alterações da condução e a função ventricular estava preservada em todos. Apesar da TSE, quatro doentes desenvolveram agravamento da insuficiência valvular e um dilatação da raiz aórtica. Na doente transplantada não houve agravamento da insuficiência valvular pré-existente.

Conclusões

O envolvimento cardiovascular na nossa *cohorte* de doentes MPS foi idêntico ao descrito na literatura. A natureza progressiva da doença, mesmo sob TSE, reforça a necessidade de avaliação e seguimento destes doentes em cardiologia.

Palavras-chave : Mucopolissacaridoses, Alterações cardiovasculares, Terapêutica de substituição enzimática

Endocrinologia | Casuística / Investigação

PAS-002 – (21SPP-11489) – LIFETIME IMPACT OF ACHONDROPLASIA IN EUROPE (LIAISE): FINDINGS FROM A MULTINATIONAL OBSERVATIONAL STUDY

Fernando Santos Simarro[1,7]; Mohamad Maghnie[2]; Oliver Semler[3]; Encarna Guillen-Navarro[4]; Awi Wiesel[5]; Anna Elsa Maria Allegri[2]; Angelo Selicorni[6]; Antonio Gonzalez-Meneses[7]; Karen Heath[1]; Giuseppe Zampino[8]; Roberta Onesimo[8]; Gabriele Haeusler[9]; Lars Hagenäs[10]; Antonio Leiva-Gea[11]; Vanesa López González[12]; Adalbert Raimann[9]; Silvia Tajè[13]; Diana-Alexandra Ertl[9]; Pernille Axél Gregersen[14]; Jeanne M Pimenta[15]; Shelda Cohen[15]; James Jarrett[15]; Richard Rowell[16]; Renée Shediac[16]; Swati Mukherjee[15]; Klaus Mohnike[17]

1 – Hospital Universitario La Paz; 2 – Department of Pediatrics, IRCCS Istituto Giannina Gaslini, Genova, Italy; 3 – University of Cologne, Faculty of Medicine and University Hospital Cologne, Department of Pediatrics, Cologne, Germany; 4 – Hospital Clínico Universitario Virgen de la Arrixaca. Universidad de Murcia: El Palmar, Murcia, Spain; 5 – UNIVERSITÄTSMEDIZIN der Johannes Gutenberg-Universität Mainz; 6 – UOC Pediatria, Como, Italy; 7 – Unidad de Dismorfología y metabolism Hospital Universitario Virgen del Rocío, Sevilla Spain; 8 – IRCCS Fondazione Policlinico Universitario A. Gemelli – Rome; 9 – Universitätsklinik für Kinder und Jugendheilkunde, Medizinische Universität Wien, Vienna, Austria; 10 – Karolinska University Hospital, Stockholm, Sweden; 11 – Hospital Universitario Virgen de la Victoria, Málaga, Spain; 12 – Sección de Genética Médica-Servicio de Pediatría Hospital Cínico Universitario Virgen de la Arrixaca, Murcia, Spain; 13 – Società Italiana Malattie Genetiche Pediatriche e Disabilità (SIMGePed), Milan, Italy; 14 – Klinisk Genetisk Afdeling, Aarhus Universitetshospital, Aarhus N, Denmark; 15 – BioMarin Europe, London, UK; 16 – BioMarin Pharmaceutical Inc., Novato, CA, USA; 17 – Otto-von-Guericke Universität, Universitätskinderklinik Madgdeburg, Germany

Introdução e Objectivos

Achondroplasia (ACH), the most common skeletal dysplasia, leads to significant multisystem complications. We report medical history data obtained from a multinational observational study (NCT03449368) designed to quantify the lifetime impact of Achondroplasia.

Metodologia

A retrospective cohort study of individuals with ACH aged ≥5 years in 6 European countries (Austria, Germany, Italy, Spain, Sweden, Denmark) assessed clinical burden and healthcare resource use data from medical records with a ≥5 year look-back period.

Resultados

Data were collected from 186 individuals (aged 5-84) (54.3% female; mean age 21.7 ± 17.3 years), including 40 (21.5%) who had experienced limb lengthening procedures. Most frequently reported medical complications were musculoskeletal and connective tissue disorders (12.0/100 patient-year [PY], 58.6%), nervous system disorders (8.7/100 PY, 61.3%), infections and infestations (6.2/100 PY, 25.8%), respiratory, thoracic and mediastinal disorders (5.8/100 PY, 41.9%), and ear and labyrinth disorders (5.4/100 PY, 43.5%). ENT and neurological issues were more common in children. Pain and spinal cord compression/stenosis increased as aged patients. Exploratory demonstrate demonstrate that in children, height was negatively correlated with ENT issues, spinal deformities, and infections, and height Z-score was negatively correlated with genu varum. Most frequent medications were analgesics (8.6/100 PY, 33.3%), antibacterials (7.3/100 PY, 37.1%), and anti-inflammatory/anti-rheumatic products (4.7/100 PY, 28.5%). 72.0% underwent at least one surgical procedure.

Conclusões

Significant clinical burden and healthcare utilization is associated with ACH.

Palavras-chave : achondroplasia, skeletal dysplasia

Endocrinologia | Casuística / Investigação

PAS-003 – (21SPP-11484) – GLOBAL ACHONDROPLASIA CAREGIVER SURVEY – PERSPECTIVES FROM 660 CARERS OF CHILDREN WITH ACHONDROPLASIA

Inês Alves[1]; Wagner Baratela[2]; Susana Noval Iruretagoyena[3]; Jeanne M Pimenta[4]; Charlotte Roberts[4]; Marco Sessa[5]; Ai Nakamura[6]; Noboru Niiyama[7]

1 – ANDO Portugal / ERN BOND, Evora, Portugal; 2 – Hospital Sirio-Libanes, Sao Paolo, Brazil; 3 – ALPE, Gijón, Spain; 4 – BioMarin Pharmaceutical Inc; 5 – AISAC, Milan, Italy; 6 – Tsukushinbo, Kita, Sakai, Osaka Prefecture, Japan; 7 – Tsukushinokai, Matsuyama, Ehime Prefecture, Japan

Introdução e Objectivos

Achondroplasia (ACH), the most common skeletal dysplasia, is associated with multiple serious complications. We aimed to understand diagnostic pathways, availability of healthcare management plans (HMPs) and social/psychological support (SPS) received by parents/caregivers (carers) of children with ACH.

Metodologia

A cross-sectional bespoke survey was distributed by patient advocacy groups in Japan, Europe [EU] and Latin America [LATAM]) between June-October 2019.

Resultados

660 carers completed the survey: Japan N=233; EU N=190 [Spain: n=128; France: n=40; Italy: n=22]; LATAM N=237 [Brazil: n=170; Argentina: n=36; Colombia: n=31]. ACH diagnosis generally occurred after birth (85% Japan, 64% EU, 74% LATAM). Typically (>50%) HMPs included information on specialists, further assessments and expected complications; fewer plans (<30%) included SPS. HMPs were established after diagnosis in 41% (EU/LATAM) to 81% (Japan).
In EU and LATAM, two-thirds of children with ACH had a primary physician (usually geneticist/paediatrician/orthopedist) with visits every 6 months (54% EU, 79% LATAM), often requiring travel >60 miles (~30% EU / LATAM). Frequency of medical appointments reduced with increasing age: >90% of 0-2 yr-olds in EU/LATAM were seen more than once/yr vs. 41% [US] to 71% [LATAM] of 12-18 year-olds. Children were seen by multiple specialists, most often orthopedists/ENT specialists (~70%). Over 50% of carers reported impacted emotional well-being, yet only <40% were offered SPS.

Conclusões

ACH management can be complex and is inconsistent between countries/regions. Guidelines can help improve consistency of care globally.

Palavras-chave : achondroplasia, skeletal dysplasia, healthcare management

Gastrenterologia, Nutrição e Hepatologia | Casuística / Investigação

PAS-004 – (21SPP-11704) – USO DA CALPROTECTINA NO DIAGNÓSTICO DE CRIANÇAS COM SUSPEITA DE DOENÇA INFLAMATÓRIA INTESTINAL

André Costa Azevedo[1]; Rita Aldeia Da Silva[1,2]; André Costa E Silva[1]; Sofia Poço Miranda[1]; Sandra Catarina Ferraz[1]; Mariana Costa[1]; Isabel Martinho[1]

1 – Serviço de Pediatria, Unidade Local de Saúde do Alto Minho; 2 – Serviço de Pediatria, Hospital de Braga

Introdução e Objectivos

A calprotectina fecal (CF) é um marcador não invasivo de inflamação intestinal. Elevados níveis de CF estão descritos em diversas condições patológicas: doença inflamatória intestinal (DII), infeções gastrointestinais, neoplasias, entre outras. Vários dados contraditórios são conhecidos relativamente à sensibilidade e especificidade e valores preditivos negativo (VPN) e positivo (VPP) deste marcador. O objetivo desde estudo é determinar a precisão da calprotectina no diagnóstico de crianças com suspeita de DII.

Metodologia

Estudo observacional e retrospectivo de pacientes que efetuaram colheita de CF, desde Novembro de 2012 até Março de 2021. Foi efetuada a consulta de processos clínicos e recolhidos dados demográficos, valor da calprotectina, resultado de outros meios complementares de diagnóstico realizados e o diagnóstico final (DII ou não-DII).

Resultados

13,1% (23/175) dos pacientes foram diagnosticados com DII, correspondendo 56,5% (13/23) ao género masculino e a mediana da idade foi de 15 [11-16] anos. A mediana dos valores de CF foi significativamente superior nos pacientes DII (769 [77-1378] µg/g) *versus* não-DII (27 [10-89] µg/g). Usando o valor de corte de 50 ug/g, a calprotectina obteve uma sensibilidade 78,3% (IC95% 56,3-92,5), especificidade 62,5% (IC95% 54,3-70,2). O VPP foi 23,9% (IC95% 18,9-29,8) e o VPN de 95,0% (IC95% 89,7-97,7).

Conclusões

A CF é um marcador fiável de inflamação da mucosa intestinal. Tal como outros estudos demonstram, apresenta um elevado VPN, evitando a eventual realização de exames invasivos em doentes pediátricos. No entanto, mais estudos serão necessários para avaliar a precisão da CF no diagnóstico da DII.

Palavras-chave : calprotectina, doença inflamatória intestinal

Pediatria Ambulatória | Casuística / Investigação

PAS-005 – (21SPP-11857) – NEUROFIBROMATOSE: EXPERIÊNCIA DE 30 ANOS NUM HOSPITAL TERCIÁRIO

Diana Simões[1]; Isabel Urraca M.S.[1]; Joana Ventura Lourenço[1]; Rita Curval[1]; Diana Bordalo[1]; Ana Maia[1,2]
1 – Serviço de Pediatria, Unidade Autónoma Gestão da Mulher e da Criança, Centro Hospitalar Universitário de São João, Porto; 2 – Departamento de Ginecologia-Obstetrícia e Pediatria, Faculdade Medicina da Universidade do Porto

Introdução e Objectivos
Neurofibromatose (NF) refere-se a um grupo complexo de doenças hereditárias e engloba três condições distintas: NF tipo 1 (NF1), NF tipo 2 (NF2) e Schwannomatose. Todas elas têm propensão para o desenvolvimento de tumores do sistema nervoso central.
Caracterização demográfica e clínica de uma coorte de doentes com NF.

Metodologia
Análise retrospetiva dos dados clínicos de pacientes com o diagnóstico de NF num centro terciário entre 1991 e 2020. Os dados recolhidos incluíram informação demográfica (idade e sexo), história familiar de NF, subtipo de NF, clínica e mortalidade.

Resultados
Um total de 79 pacientes com diagnóstico de NF (53,2% do sexo masculino) foram identificados, 78 com NF1 e 1 com NF2. A média de idades foi atuais de 17 ± 6,5 anos e 24% dos doentes apresentavam história familiar de NF. Nos casos de NF1, manifestações cutâneas foram objetivadas em 94,9% dos doentes, sendo este o sistema mais frequentemente envolvido. Tumores malignos do sistema nervoso foram encontrados em 65,4% dos doentes, com destaque para os gliomas da via ótica. Perturbações cognitivas e comportamentais foram encontradas em 46,2% dos doentes, anomalias musculoesqueléticas em 32,1% e condições orofaciais em 28,2%. Menos frequentemente, foram descritas convulsões, anomalias nutricionais, alterações testiculares, endocrinopatias ou hipertensão arterial. O único paciente com NF2 apresentava schwannomas vestibulares bilaterais associados a ependimomas medulares e schwannomas cutâneos. A taxa de letalidade estimada foi de 7,6%.

Conclusões
Os resultados foram compatíveis com o descrito na literatura. Diagnóstico e aconselhamento adequado são essenciais para um seguimento otimizado destes doentes e subsequente minimização de complicações tardias.

Palavras-chave : Neurofibromatose tipo1, Neurofibromatose tipo2, manchas café-au-lait, neurofibroma, glioma da via óptica, schwannomas, ependimomas

Pneumologia | Casuística / Investigação

PAS-006 – (21SPP-11764) – VENTILAÇÃO NÃO INVASIVA NA SEQUÊNCIA DE PIERRE-ROBIN- EXPERIÊNCIA DE UM HOSPITAL TERCIÁRIO

João Nogueira Oliveira[1]; José Miguel Freitas[1]; Luís Salazar[1]; Joana Barbosa[2]; Banquart Leitão[2]; Ana Cristina Freitas[3]; Ana Ramos[1,4]; Lurdes Morais[1,4]
1 – Serviço de Pediatria, Centro Materno Infantil do Norte, Centro Hospitalar Universitário do Porto; 2 – Serviço de Cirurgia Pediátrica, Centro Materno Infantil do Norte, Centro Hospitalar Universitário do Porto; 3 – Serviço de Cuidados Intensivos Neonatais e Pediátricos, Centro Materno Infantil do Norte; 4 – Unidade de Pneumologia Pediátrica, Centro Materno Infantil do Norte, Centro Hospitalar Universitário do Porto

Introdução e Objectivos
A sequência de Pierre-Robin (SPR) é caracterizada por microretrognatia, glossoptose e obstrução da via aérea superior. Apesar de pouco descrita na literatura, a abordagem conservadora através de ventilação não invasiva (VNI) de longa duração parece promissora. Este estudo tem como objetivo a avaliação da VNI como abordagem de 1ª linha na obstrução da via área grave em crianças com SPR.

Metodologia
Análise descritiva das crianças com SPR sob suporte ventilatório em seguimento na Unidade de Ventilação Domiciliária Integrada entre Janeiro 2009 e Julho 2021.

Resultados
Foram analisadas 11 crianças (63,6% do sexo feminino), dos quais 4 (36,4%) eram sindromáticos (1 Síndrome de Stickler e 3 em estudo). Sete (63,6%) apresentavam fenda palatina. A mediana de idade de início da ventilação foi 21 dias (IQR 0-83). Todos foram submetidos a VNI: 63,6% (N=7) modo binível e os restantes em modo CPAP. Observou-se uma boa tolerância com uma mediana de utilização de 13 horas/dia (IQR 10-19). Não se constataram agudizações respiratórias com necessidade de internamento ou efeitos adversos da utilização da interface. A VNI foi suspensa em 8 crianças (72,7%) com uma mediana de uso de 10 meses (IQR 4,8-26,4). Todas as crianças necessitaram de sonda nasogástrica e terapia da fala para apoio na alimentação com uma mediana de uso de 11 meses (IQR 4-19). Todos os que apresentavam fenda palatina foram intervencionados (em mediana aos 12 meses, IQR 11-25).

Conclusões
Neste grupo de doentes, a utilização de VNI integrada em cuidados multidisciplinares, demonstrou ser uma ferramenta importante na otimização respiratória.
A VNI foi necessária transitoriamente, com boa tolerância e sem complicações.

Palavras-chave : Pierre-Robin, VNI, Pneumologia

Urgência | Casuística / Investigação

PAS-007 – (21SPP-11586) – TROMBOSE DOS SEIOS VENOSOS CEREBRAIS – CASUÍSTICA DE 5 ANOS

Mariana Santos[1]; Ana Luísa Carvalho[1]; Maria João Magalhães[2]; Susana Carvalho[1]; Teresa Pontes[1]; Ricardo Maré[3]; Filipa Balona[2]

1 – Serviço de Pediatria, Hospital de Braga; 2 – Unidade de Cuidados Intermédios Pediátricos, Hospital de Braga; 3 – Serviço de Neurologia, Hospital de Braga

Introdução e Objectivos

A trombose venosa cerebral (TVC) afeta 0.67 crianças por cada 100.000/ano, com identificação de um fator de risco em pelo menos 90% dos casos. Este estudo pretende caracterizar os casos diagnosticados nos últimos 5 anos.

Metodologia

Análise retrospetiva, de Junho/2016 a Junho/2021, com inclusão dos doentes com mais de 28 dias de vida com o diagnóstico de TVC. Foram avaliados: sexo, idade, fatores de risco, apresentação clínica, exames complementares, tratamento e seguimento.

Resultados

Foram identificados 10 casos, 50% do sexo feminino, com idades entre os 3 e 17 anos (mediana 11 anos). A apresentação clínica incluiu cefaleias, vómitos, paresias, parestesias, desequilíbrio, alteração da linguagem, alterações visuais e edema da papila. A duração mediana dos sintomas foi 5 dias. O diagnóstico foi realizado por veno-TC cerebral em 9 doentes e RM com angio-RM em 1 doente. Foram identificados 2 casos de homocistinúria, 1 mutação no gene da protrombina, 1 défice ligeiro de proteína C, 2 doentes sob contracetivos orais, 4 casos de infeção (otite média aguda com mastoidite, 1 complicado com síndrome de Gradenigo) e 1 traumatismo craniano. Nove doentes iniciaram heparina, seguida de anticoagulante oral durante 5-12 meses, sendo que 2 mantêm tratamento. Num doente, por arterite da carótida interna, optou-se por tratamento com aspirina. Os doentes com infeção foram submetidos a cirurgia e antibioterapia. À data da alta, 4 doentes apresentavam edema da papila. Em 9 verificou-se recanalização completa ou parcial na neuroimagem posterior.

Conclusões

A TVC tem causas e sintomatologia diversas e pode ter consequências graves, pelo que é essencial um elevado índice de suspeição para realização de neuroimagem e início precoce de anticoagulação, com subsequente melhor prognóstico.

Palavras-chave : Trombose venosa cerebral, Anticoagulação, Neuroimagem

Endocrinologia | Casuística / Investigação

PAS-008 – (21SPP-11580) – DISLIPIDEMIA NUMA CONSULTA DE PEDIATRIA-NUTRIÇÃO NUM HOSPITAL TERCIÁRIO

Filipa Pinto[1]; Ana Bernardo[2]; Fernando Mendonça[3]; Sofia Ferreira[4]; Cíntia Correia[4]

1 – Serviço de Pediatria, Centro Hospitalar Médio Ave; 2 – Serviço de Pediatria e Neonatologia, Centro Hospitalar entre Douro e Vouga; 3 – Serviço de Endocrinologia, Diabetes e Metabolismo, Centro Hospitalar e Universitário de S. João; 4 – Unidade de Endocrinologia Pediátrica, Centro Hospitalar e Universitário de S. João

Introdução e Objectivos

A doença cardiovascular é a principal causa de morte em Portugal, sendo a dislipidemia um fator de risco estabelecido. O diagnóstico de dislipidemia em pediatria é frequente, tornando essencial o seu rastreio e orientação adequados. O objetivo do estudo foi caraterizar a população da consulta de Pediatria-Nutrição, dedicada a esta patologia, num hospital terciário.

Metodologia

Estudo retrospetivo, com inclusão de crianças seguidas em consulta por dislipidemia, durante o ano de 2020. Foram excluídas as crianças sem avaliação 12 meses após a primeira consulta. Procedeu-se a análise de parâmetros demográficos, clínicos, analíticos e genéticos.

Resultados

Foram incluídas 54 crianças, 50% raparigas, com média de idades na primeira consulta de 11 anos (± 3,4 anos). A maioria (82%) tinha antecedentes familiares de dislipidemia e 4% de doença cardiovascular precoce. 20% dos doentes cumpria critérios de obesidade. No estudo analítico que motivou a referenciação, 52% evidenciava alteração compatível com hipercolesterolemia, 11% com hipertrigliceridemia e 30% com dislipidemia mista. Em 20% dos doentes, após reavaliação analítica seriada, não se verificaram critérios de dislipidemia. Dos restantes, em 54% foi atribuída uma causa ambiental. Foi realizado o estudo genético em 46,5% casos (60% – aguarda resultado, 20% – mutação LDLR ou ApoB, 20% – sem alteração). Verificou-se uma diminuição estatisticamente significativa entre os valores de CT na reavaliação 12 meses após intervenção (alterações do estilo de vida e/ou farmacoterapia) ($p<0,001$).

Conclusões

O trabalho mostra a necessidade de otimizar o rastreio da dislipidemia em pediatria, que deverá ser efetuado de forma adequada e em *timings* específicos. A consulta apresentou impacto relevante nos parâmetros do perfil lipídico.

Palavras-chave : Dislipidemia;

Gastrenterologia, Nutrição e Hepatologia | Casuística / Investigação

PAS-009 – (21SPP-11378) – PESO E ALTURA DA CRIANÇA COM PARALISIA CEREBRAL: DESAFIOS À AVALIAÇÃO NO FORMULÁRIO DO PROGRAMA DE VIGILÂNCIA NACIONAL

Carolina Pinto[1,2]; Rute Borrego[1]; Ana Raposo[3]; Mafalda Eiró-Gomes[3]; Daniel Virella[4]; Teresa Folha[4]; Ana Catarina Moreira[1,5]

1 – Escola Superior de Tecnologia da Saúde de Lisboa – Instituto Politécnico de Lisboa; 2 – Faculdade de Medicina da Universidade de Lisboa; 3 – Escola Superior de Comunicação Social – Instituto Politécnico de Lisboa; 4 – Departamento de Epidemiologia, Instituto Nacional de Saúde Doutor Ricardo Jorge; 5 – H&TRC – Centro de Investigação em Saúde e Tecnologia

Introdução e Objectivos

Em Portugal o registo nacional da paralisia cerebral em crianças (Programa de Vigilância Nacional para a paralisia cerebral aos 5 anos-PVNPC5A) é realizado por uma rede de notificadores voluntários. Apesar da obtenção de dados antropométricos (DA) como o peso e a altura/comprimento representarem um desafio nesta população, existem técnicas alternativas. A omissão no registo dos dados pode dificultar a intervenção nutricional precoce. Pretende-se caracterizar os dados de peso, estatura e a escala de competências alimentares (CDA) do PVNPC5A e identificar impedimentos no seu preenchimento.

Metodologia

Analisou-se a omissão dos DA nos formulários do PVNPC5A (crianças nascidas até 2011) e caracterizou-se o estado nutricional das crianças com registos. Desenvolveu-se e aplicou-se um questionário online aos notificadores voluntários para aferir os impedimentos no registo dos DA.

Resultados

Em 18,1% a escala CDA estava omissa, assim como o peso e estatura em 52,9% e 61,3%, respetivamente. Das restantes, em 13,1% o peso e em 14,9% a estatura estava abaixo do percentil 3. O questionário foi respondido por 13 (65%) notificadores. Os impedimentos mais referidos foram ausência de registo no processo clínico, falta de tempo e colaboração com outros profissionais, falta de recursos e comprometimento motor da criança. Mais de 50% desconhece métodos alternativos de avaliação para DA.

Conclusões

O desconhecimento de técnicas alternativas para avaliação antropométrica, pode estar na origem da elevada prevalência de omissões no PVNPC5A. O aumento da notificação permitirá conhecer a realidade nacional e criar estratégias de intervenção que melhorem a qualidade de vida destas crianças.

Palavras-chave : paralisia cerebral pediátrica, PVNPC5A, vigilância epidemiológica, avaliação somatométrica, notificação

Trabalho Disponível na Área de E-Poster

Pediatria Ambulatória | Casuística / Investigação

PAS-010 – (21SPP-11316) – ANÁLISE REGIONAL DE VIGILÂNCIA E COMPLICAÇÕES EM CRIANÇAS EX-PREMATURAS TARDIAS – AOS 2, 3, 5 E 8 ANOS

Diana Simão Raimundo[1]; Joana Mendão Carreira[1]; João Vasco[1]; Eulália Viveiros[1]; Fernanda Gomes[1]

1 – Serviço de Pediatria, Hospital do Divino Espírito Santo, Ponta Delgada

Introdução e Objectivos

A taxa de prematuridade tem aumentado graças aos prematuros tardios (PTT), nascidos entre 34+0 e 36+6 semanas de gestação. Dados crescentes mostram que o risco de comorbilidades, principalmente respiratória e do neurodesenvolvimento, permanece ao longo da vida.

Metodologia

Todos os PTT nascidos numa região insular em 2012, 2015, 2017 e 2018 foram selecionados a partir de registos clínicos. Foi aplicado um questionário telefónico aos pais e realizada análise estatística descritiva.

Resultados

Taxa de resposta 67% (total=207). Do total, 14,5% tiveram seguimento em consulta de Neonatologia. A prevalência de sibilância recorrente/asma foi maior que a média nacional (3 anos (A) 21,6% vs 10,5%; 5A 17% vs 11%) excepto aos 8A (10,3% vs 11%). Verificámos sinais de alarme para perturbação emocional/comportamento em ~10% das crianças com 5 e 8A, concordando com vários estudos sobre PTT. Aos 8A, 6,9% das crianças tinham diagnóstico de perturbação de hiperactividade e défice de atenção, semelhante à média geral europeia. A taxa de retenção escolar nas crianças com 8A foi superior à média nacional (17,2% vs 5,8% em 2018-2019). Identificámos suspeita de patologia em 24 crianças (11,6% do total), que referenciámos ao médico assistente ou convocámos para consulta hospitalar: sibilância recorrente em 7 (5,6% das crianças com 2 e 3A); atraso da linguagem em 14 (11,2% das com 2 e 3A); sinais de alarme na Escala de Conners para Pais em 3 crianças com 8A (10,3%).

Conclusões

Concluímos que na vigilância dos PTT deve procurar-se activamente sinais de patologia respiratória, perturbação do comportamento e dificuldades escolares. É fundamental a sensibilização dos médicos assistentes para a necessidade de vigilância dirigida durante toda a infância nestas crianças.

Palavras-chave : Pretermo tardio, Neurodesenvolvimento, Comorbilidades

Pediatria Ambulatória | Casuística / Investigação

PAS-011 – (21SPP-11345) – ACIDENTES DOMÉSTICOS E RODOVIÁRIOS – O QUE SABEM OS CUIDADORES SOBRE A SUA PREVENÇÃO?

Catarina Goncalves[1]; Catarina Barreto[2]; Celeste Nortadas[2]
1 – Hospital do Espírito Santo de Évora; 2 – USF Vendas Novas

Introdução e Objectivos
Os acidentes domésticos e rodoviários são uma causa frequente de morbimortalidade infantil. A maioria é evitável através de medidas de segurança fáceis de adotar.
Analisar o conhecimento e utilização de medidas de prevenção de acidentes, assim como avaliar a frequência com que este tema é abordado na consulta de Vigilância de Saúde Infantil (cVSI).

Metodologia
Estudo transversal com aplicação de um questionário aos pais de crianças até aos 6 anos observadas em cVSI entre outubro e dezembro 2020.

Resultados
Preenchidos 65 questionários. Predomínio sexo masculino, média de idade 24,6 meses. A maioria vive em zonas urbanas, um dos pais com patologia psiquiátrica. Em relação aos métodos de prevenção: 55% não têm antiderrapantes nos tapetes e 41% proteção nas esquinas dos móveis, 32% não usam os bicos de trás do fogão para cozinhar e 26% não têm proteção nas escadas. Dos lactentes ≤ 6 meses: 48% dorme com almofada e/ou peluches, 48% fazem sestas fora do berço e 8% dormem em decúbito ventral. No automóvel, 7% transportam ocasionalmente o filho ao colo e 4,6% não colocam cinto durante o transporte. Todos ouviram falar de prevenção de acidentes mas 38% referem ser raramente abordado em consulta. 56,9% são seguidos em Medicina Geral e Familiar (MGF) e 43% em MGF e Pediatra. A maioria desconhece a existência do centro de intoxicações. História pessoal de acidente em 47,6% com predomínio de feridas e quedas; 18,4% (n=12) recorreram a um Serviço de Urgência, um ficou internado.

Conclusões
Trata-se de um tema pouco abordado em consulta e que muitos não cumprem regras básicas de segurança nem adotam estratégias de prevenção de acidentes. Cabe a todos os profissionais de saúde alertar os pais sobre esta problemática, sensibilizando e fornecendo informações no sentido da prevenção.

Palavras-chave : Acidente doméstico, acidente rodoviário, prevenção de acidentes, saúde infantil, segurança infantil

Tecnologias da Saúde, Desporto e Reabilitação | Casuística / Investigação

PAS-012 – (21SPP-11705) – PERCEÇÃO DE PROFISSIONAIS ACERCA DO USO DE COMUNICAÇÃO AUMENTATIVA E ALTERNATIVA NO CONTEXTO ESCOLAR

Irina Afonso[1]; Fátima Maia[2]; Rute F. Meneses[3]
1 – Universidade Fernando Pessoa (FCS/ESS) – Porto – Portugal; 2 – Universidade Fernando Pessoa (FCS/ESS/FP-B2S) – Porto – Portugal; 3 – Universidade Fernando Pessoa (FCHS/CTEC/OLD/APASD/CPP/FP-B2S) – Porto – Portugal

Introdução e Objectivos
Introdução: A comunicação aumentativa e alternativa (CAA) constitui-se como uma ferramenta fundamental para a aprendizagem, autonomia e participação da criança/jovem com multideficiência nos seus contextos de vida.
Objetivos: Identificar quais os benefícios/vantagens e as barreiras/constrangimentos relativamente ao uso de CAA, na perceção dos profissionais em contexto escolar.

Metodologia: Aplicou-se um questionário *online* a 196 profissionais que exercem funções em contexto escolar, durante o período de 6 de junho a 6 de agosto de 2021. Salvaguardaram-se as questões éticas e os dados foram tratados com recurso à estatística descritiva.

Resultados: A maioria dos participantes salientou benefícios/vantagens relacionados com o aumento de oportunidades de comunicação em diferentes contextos e a sua eficiência, o aumento da autonomia, do nível de participação nas atividades diárias, das oportunidades de aprendizagem e da melhoria das relações sociais. No que se refere aos constrangimentos/barreiras foram indicados aspetos relacionados com a dificuldade na implementação de CAA em diversos contextos, a falta de conhecimento/treino no uso de CAA e a escassez de profissionais (nomeadamente Terapeutas da Fala) neste contexto.

Conclusões
A CAA é reconhecida por parte dos profissionais como uma ferramenta essencial para a promoção da maior comunicação, participação, autonomia e aprendizagem junto de crianças/jovens com multideficiência. Verifica-se a necessidade de aumentar os recursos humanos e a formação dos profissionais que apoiam estas crianças/jovens neste contexto, bem como das suas famílias.

Palavras-chave : Comunicação aumentativa e alternativa; multideficiência; contexto escolar; perceções de profissionais; benefícios e constrangimentos

Urgência | Casuística / Investigação

PAS-013 – (21SPP-11671) – QUANDO A CAMPAINHA TOCA – UM ANO DE EMERGÊNCIAS DE UMA UNIDADE DE URGÊNCIA PEDIÁTRICA (UUP)

Inês F. Ferreira[1]; Diana H. Silva[1]; Teresa Brito[1]; Inês Oliveira[1]; Sofia Peças[1]; Susana Parente[1]; Victor H.Neves[1]

1 – Serviço de Pediatria, Hospital de São Bernardo-Centro Hospitalar de Setúbal, E.P.E

Introdução e Objectivos

A admissão de doentes críticos nas urgências pediátricas é pouco frequente, perfazendo menos de 1%. O objetivo desde estudo foi caracterizar os doentes críticos observados numa UUP, após implementação da Escala de Triagem de Manchester II.

Metodologia

Estudo retrospetivo e observacional dos episódios de urgência triados com prioridade emergente numa UUP, entre julho de 2020 e junho de 2021.

Resultados

Foram incluídos 43 episódios com prioridade emergente (0,2% das admissões). Houve predomínio do sexo masculino (63%) e 70% tinha menos de 6 anos. A maioria das crianças era saudável (53%). Entre as crianças com antecedentes patológicos, 65% tinha patologia do sistema nervoso central. A prioridade emergente foi atribuída por estridor (44%), convulsão atual (19%), criança não reativa (19%), lesão ocular química (19%), compromisso da via aérea (12%) e respiração ineficaz (9%). Apenas em 35% dos casos o transporte à UUP foi realizado pelo INEM. Em 58% dos casos foi necessária a realização de exames complementares de diagnóstico. Os diagnósticos mais frequentes foram: convulsões (28%), laringotraqueite aguda (23%) e queimadura química ocular (19%). Foram transferidos 7 doentes (1 para UCI) e 14 foram internados. Não se registaram óbitos neste período.

Conclusões

A proporção de atendimentos emergentes está de acordo com os estudos publicados. Ao contrário das estatísticas pré-pandemia COVID-19, o trauma não foi um dos diagnósticos mais frequentes, o que se pode relacionar com os períodos de confinamento obrigatório decretados. Apesar do atendimento de doentes críticos em pediatria ser pouco frequente, os serviços devem estar preparados para prestar os melhores cuidados a estas crianças, sendo para isso essencial o conhecimento e análise dos dados relativos a estes doentes.

Palavras-chave : doente crítico, unidade urgência pediátrica, convulsões

Urgência | Casuística / Investigação

PAS-014 – (21SPP-11798) – BRIEF RESOLVED UNEXPLAINED EVENTS – CRITÉRIOS DE DIFICIL APLICAÇÃO

Joana Querós[1]; Joana Mota[1]; Ana Gisela Oliveira[2,3]; Gisela Silva[1,2]; Ana Ramos[1,4]; Rosa Lima[1,2]

1 – Serviço de Pediatria, Centro Materno Infantil do Norte, Centro Hospitalar Universitário do Porto; 2 – Unidade de Gastroenterologia Pediátrica, Centro Materno Infantil do Norte, Centro Hospitalar Universitário do Porto; 3 – Serviço de Pediatria, Centro Hospitalar Tondela-Viseu, EPE; 4 – Unidade de Pneumologia Pediátrica, Centro Materno Infantil do Norte, Centro Hospitalar Universitário do Porto

Introdução e Objectivos

Em 2016 o conceito de ALTE foi revisto e proposta uma nova nomenclatura *Brief Resolved Unexplained Events* (BRUE) para eventos paroxísticos breves, auto-limitados e sem causa aparente, categorizando-os ainda em BRUE de baixo e alto risco, e propondo uma abordagem diagnóstica ideal.
O objetivo dos autores foi avaliar a aplicabilidade da correcta classificação diagnóstica de BRUE nos doentes internados a partir de 2017 e aferir a investigação etiológica efetuada.

Metodologia

Estudo retrospetivo e descritivo, em lactentes < 365 dias, internados com diagnóstico de BRUE, entre 2017-2020. Os doentes foram agrupados de acordo com o cumprimento de critérios BRUE: G1- cumpre critérios; G2- não cumpre critérios.

Resultados

50 doentes (50% ♀) com uma mediana de idades de 31 dias (15-43), 86% com idade inferior a 60 dias. Do total, apenas 30 (60%) cumpriam critérios de BRUE (G1). 26/30 (86.7%) dos doentes do G1 corresponderam a BRUE de alto risco e 4/30 (13.3%) a baixo risco.
Não houve diferenças significativas nos grupos em termos de abordagem diagnóstica, com praticamente todos os doentes a realizarem estudo analítico e cerca de metade a realizarem estudo cardiovascular (ECG e ecocardiograma) e radiografia de tórax. A mediana de duração do internamento foi maior no G2 comparativamente com o G1 sendo de 5 (3.0-7.75) e 3 dias (2.0-5.0), respetivamente.

Conclusões

Os autores pretendem chamar a atenção para a importância da colheita da história clínica e exame objectivo exaustivo na correcta classificação diagnóstica. A errónea classificação como BRUE em 40% dos casos, poderá ser explicada pelas dificuldades na aplicação clínica dos critérios e associação ao antigo conceito de ALTE, conduzindo também a investigações mais exaustivas e provavelmente desnecessárias.

Neonatologia | Casuística / Investigação

PAS-015 – (21SPP-11609) – INFEÇÃO MATERNA POR SARS-COV-2: O QUE ESPERAR NO RECÉM-NASCIDO?

Rosário Marques Da Cunha[1]; Ana Torres Rebelo[1]; Fátima Ribeiro[1]; Fátima Menezes[1]; Teresa Caldeira[1]
1 – CHEDV

Introdução e Objectivos
A pandemia COVID-19 alterou o controlo de infeção, mas sobre gravidez e período perinatal há grande desconhecimento. Vários estudos sugerem benignidade da infeção nesta fase. Este trabalho descreve recém-nascidos (RN) de um Hospital Nível II com apoio perinatal diferenciado, expostos a infeção SARS-Cov-2 na gravidez ou peri-parto. Procurámos perceber o padrão de transmissão mãe-filho e seguimento clínico, analítico e serológico.

Metodologia
Estudo observacional prospetivo de 1/4/2020 a 31/5/2021, com consulta de processos clínicos de grávidas com teste PCR+ para SARS-Cov-2 e seus RN. Entre outros, avaliámos estado de infeção dos RN às 12 e 48 horas e 14 dias de vida por PCR e perfil serológico e evolução clínica nos primeiros 3 meses.

Resultados
De 1684 nados-vivos, 60 (3,6%) eram de mães com COVID-19 na gravidez, 43% delas detetadas no rastreio em trabalho de parto. A mediana da idade gestacional foi de 39 semanas, e peso médio de 3171g. 81,7% dos RN ficaram em alojamento conjunto com a mãe e 85% das mães amamentaram. 7 RN (11,7%) precisaram de UCIN, um deles nascido às 32 semanas para internamento da mãe em UCI por COVID-19 grave. Dos 26 RN com mães positivas à data do parto, 15 foram testados às 12h e 21 às 48h de vida; todos eles negativos. 16 foram testados aos 14 dias, e só 1 (6,2%) positivou, mas assintomático. Dos 32 que colheram serologias anti-spike ou anti-nucleocápside, 10 (31,3%) tinham anticorpos positivos. Em 80% destes a infeção materna foi no 3º trimestre e em 2 (20%) no 2º. Em consulta, todos os RN tiveram boa evolução.

Conclusões
Não houve maior incidência de prematuridade ou internamento na UCIN. Nenhum RN testado nas primeiras 48h de vida foi PCR+ para SARS-Cov-2, suportando raridade da transmissão vertical. Só 1 sofreu transmissão horizontal.

Palavras-chave : SARS-CoV2, Pandemia, Recém-nascido, Gravidez, Transmissão vertical, Período neonatal

Neurodesenvolvimento | Casuística / Investigação

PAS-016 – (21SPP-11602) – A OUTRA FACE DA PANDEMIA: PEA E COVID-19

Ana Rebelo[1]; Diana Pinto[1]; Rosário Cunha[1]; Diana Reis Monteiro[1]; Liliana Sá[1]; Virgínia Monteiro[1]; Joana Monteiro[1]
1 – Serviço de pediatria/neonatologia do Centro Hospitalar entre Douro e Vouga

Introdução e Objectivos
A pandemia COVID-19 é uma situação sem precedentes que nos trouxe inúmeros desafios. Por serem particularmente suscetíveis às mudanças na rotina, as crianças com perturbação do espectro do autismo (PEA) constituem um grupo de maior risco. Neste estudo avaliamos os efeitos de um ano de pandemia nestes doentes, no que concerne à mudança nos seus comportamentos, hábitos e repercussão no contexto sociofamiliar.

Metodologia
Estudo retrospetivo, através da aplicação de um questionário anónimo, por consulta telefónica, a 47 pais/cuidadores de crianças com PEA seguidas na Consulta de Desenvolvimento.

Resultados
Na população em estudo, obtivemos um predomínio do sexo masculino (91,5%) e a média de idades foi de 5 anos e meio. Comparativamente com o período pré pandémico, verificamos uma diminuição na prática de atividade física (0,69 vs 1,09 dias/sem; p<0,001) e um aumento significativo do tempo de exposição a écrans (3,08 vs 1,09 h/dia; p<0,001). Não identificamos alterações apreciáveis na qualidade do sono. Quanto ao comportamento, 45% dos cuidadores reportaram um aumento dos períodos de irritabilidade/ansiedade/agressividade e 19% apontam para uma regressão nas aquisições psicomotoras. Em 51% dos casos, os apoios foram continuados de forma não presencial. O impacto negativo também se fez sentir em 34% dos cuidadores com maior cansaço/stress e a maioria (77%) procurou manter as rotinas em casa.

Conclusões
As mudanças na rotina impostas pela COVID-19, levaram a alterações nos hábitos das crianças com PEA, nomeadamente menor atividade física e maior tempo de exposição a écrans, com consequências negativas na sua regulação emocional. É fundamental manter um acompanhamento próximo destes doentes e seus cuidadores, de forma a prevenir os efeitos negativos da pandemia.

Palavras-chave : Perturbação do espectro do autismo, COVID-19, Pandemia, Comportamento das crianças, Hábitos das crianças

Pediatria Ambulatória | Casuística / Investigação

PAS-017 – (21SPP-11321) – COVID-19 – EFEITO DA SUSPENSÃO DE ATIVIDADES LETIVAS PRESENCIAIS NA VARIAÇÃO DE PESO EM UTENTES PEDIÁTRICOS

Cristina Rodrigues[1]; Cláudia Silva[2]; José Marques[2]; António Marinho[2]
1 – Serviço de Pediatria, Hospital de Braga; 2 – USF + Carandá, ACeS de Braga

Introdução e Objectivos

Introdução: As medidas de contenção adotadas na pandemia COVID-19, nomeadamente o encerramento de escolas, tiveram como consequência a diminuição da atividade física e aumento do sedentarismo, resultando em maior suscetibilidade a ganho ponderal.

Objetivo: Avaliar o impacto da suspensão de atividades letivas presenciais na evolução ponderal.

Metodologia

Estudo observacional, analítico e longitudinal, realizado numa USF modelo B. Foi realizada recolha de dados antropométricos em 03/20 e 03/21 de utentes nascidos entre 2004 e 2013.

Resultados

A amostra incluiu 87 utentes, 41 do género masculino e 46 do género feminino. Em 03/20 e 03/21 o peso e IMC médio foram 43,7 e 48,1 kg, e 19,0 e 19,6 kg/m^2 respetivamente; 21,8% crianças tinham excesso de peso e 6,9% obesidade em 03/20 e em 03/21 14,9% tinha excesso de peso e 11,5% obesidade. Verificaram-se diferenças estatisticamente significativas nos dois momentos de avaliação no peso e IMC ($p<.001$). Relativamente ao percentil IMC, 57,5% manteve, 21,8% aumentou e 20,7% diminuiu. Analisando diferenças por grupo etário, em idade <131 meses, o peso e IMC médio em 03/20 e 03/21 foram 28,0 e 32,5 kg, e 16,4 e 17,2 kg/m^2 respetivamente. Em idade >131 meses, o peso e IMC médio em 03/20 e 03/21 foram 52,4 e 56,7 kg, e 20,4 e 20,9 kg/m^2. Verificaram-se diferenças estatisticamente significativas nos dois momentos de avaliação no peso e IMC nos dois grupos etários ($p<.01$). Nos dois momentos, o género masculino apresentou médias de evolução de peso e IMC superiores.

Conclusões

Perante o aumento de peso e IMC verificado neste estudo, é importante o desenvolvimento de estratégias preventivas face à eventualidade da necessidade de adoção de medidas semelhantes no futuro.

Palavras-chave : COVID-19, peso

Pediatria Ambulatória | Casuística / Investigação

PAS-018 – (21SPP-11307) – COVID-19: IMPACTO DE UMA PANDEMIA NA VIDA DAS CRIANÇAS

Margarida Roquette[1]; Joana Jonet[1]; João Pires[2]; Ana Vasconcellos[2]; Luzia Condessa[1]
1 – Hospital de Cascais; 2 – Unidade de Saúde Familiar São Martinho de Alcabideche

Introdução e Objectivos

A pandemia COVID-19 tem produzido um impacto importante na esfera biopsicossocial dos indivíduos, sendo as crianças e adolescentes grupos especialmente vulneráveis. Na população adulta, parece existir uma associação entre o confinamento e o desenvolvimento/agravamento de patologias psiquiátricas, do sono e obesidade. Com este estudo pretendeu-se caracterizar a repercussão do confinamento na população pediátrica, nomeadamente ao nível do comportamento, sono, alimentação e exercício físico.

Metodologia

Estudo retrospectivo observacional descritivo, 11 meses de duração (maio 2020 a março 2021). Recolha de dados: questionário, presencial ou online, aos progenitores ou maiores de 16 anos em 4 Unidades de Saúde Familiar do ACES Cascais. Análise estatística descritiva com Microsoft Excel®.

Resultados

Obtiveram-se respostas relativas a 790 crianças, mediana de idades 8 anos, sem predominância de género. Na maioria foram reconhecidas alterações na rotina familiar (87%) e no comportamento das crianças (66%), com aumento das birras em 50%. Em 45% foram identificadas mudanças do padrão alimentar, sobretudo com aumento das quantidades ingeridas (em 58% das crianças). Antes do confinamento, 44% das crianças realizavam atividade física mais de 3 vezes por semana, 18% mantiveram esta rotina durante o confinamento e 48% deixaram de praticar qualquer desporto. Foi referido aumento de peso em 23%, mais de 5kg em 78% das mesmas. Verificaram-se alterações no sono em 44%, nomeadamente pesadelos e dificuldade a adormecer.

Conclusões

O impacto do confinamento foi também sentido na população pediátrica, com efeitos sociais, psicológicos e físicos. É essencial delinear estratégias multidisciplinares para apoiar as crianças e adolescentes, minimizando as consequências no seu desenvolvimento.

Palavras-chave : alimentação, comportamento, COVID-19, exercício físico, pandemia, peso, sono

Pediatria Ambulatória | Casuística / Investigação

PAS-019 – (21SPP-11334) – CARACTERIZAÇÃO DA VIGILÂNCIA DE SAÚDE INFANTIL EM PORTUGAL ATÉ OS 2 ANOS DURANTE A PANDEMIA COVID-19

Lúcia Marques[1]; Tong Yang[1]; Sílvia Batalha[1]; Paulo Oom[1]
1 – Hospital Beatriz Ângelo

Introdução e Objectivos
Com o impacto da pandemia COVID-19 nos serviços de saúde em Portugal torna-se fundamental avaliar o cumprimento da vigilância da saúde infantil, especialmente nos dois primeiros anos de vida, período marcado por grandes mudanças ao nível do crescimento e desenvolvimento bem como por oportunidades de rastreio e imunização. O estudo teve por objetivo caracterizar a vigilância de saúde infantil de crianças com idade até 24 meses durante a pandemia COVID-19 e o cumprimento da norma 008/2020 emitida pela Direção Geral da Saúde (DGS).

Metodologia
Estudo transversal com aplicação de questionário anónimo divulgado em redes sociais aos cuidadores de crianças com idade até 24 meses. Os dados recolhidos são referentes ao período de Março de 2020 a Março de 2021.

Resultados
Este estudo englobou 452 crianças com idades compreendidas entre 0 e 24 meses (média 12.07 meses). A cobertura do rastreio neonatal foi de 99.6%. Em relação à vacinação, 81.9% das crianças cumpriram o esquema atempadamente e 15.9% com atraso. Relativamente às consultas em idades recomendadas, 36.3% das crianças experimentaram atraso e/ou cancelamento. Das 150 crianças com idade entre os 12 e os 18 meses, 69.3% cumprem o mínimo de 6 consultas no primeiro ano de vida e das 116 crianças com idade entre os 18 e os 24 meses, 72.4% cumprem o mínimo de uma consulta entre as respetivas idades de acordo com a norma 008/2020. A maioria dos cuidadores (71.2%) está muito satisfeito com a vigilância de saúde das suas crianças.

Conclusões
São necessários mais estudos para acompanhar o impacto da pandemia COVID-19 em Portugal no âmbito da saúde infantil. Este estudo mostra a necessidade de se definirem estratégias para melhorar o cumprimento da norma 008/2020 e otimizar os cuidados de saúde infantil neste período critico.

Palavras-chave : Primeira Infância, Saúde Infantil, Avaliação do impacto na saúde, COVID-19, Pediatria Ambulatória

Pediatria Ambulatória | Casuística / Investigação

PAS-020 – (21SPP-11550) – IMPACTO DA PANDEMIA SARS-COV-2 NUMA CONSULTA DE PEDIATRIA-OBESIDADE

Margarida Camacho Sampaio[1]; Catarina Leuzinger-Dias[1]; Maria João Lomelino[1]; Raquel Soares[1]
1 – Consulta de Pediatria Geral, Serviço de Pediatria Ambulatória, Hospital Pediátrico, Centro Hospitalar e Universitário de Coimbra

Introdução e Objectivos
A obesidade tem-se vindo a instalar como a pandemia do século, surgindo em idades cada vez mais precoces. O SARS-CoV-2 surpreendeu-nos em 2020, com confinamentos prolongados, limitação na prática de atividade física, aumento do sedentarismo e erros alimentares.
O objetivo deste estudo foi avaliar o impacto da pandemia por SARS-CoV-2 na evolução ponderal de doentes com seguimento em Consulta de Pediatria-Obesidade num hospital terciário.

Metodologia
Estudo retrospetivo descritivo de crianças com idade inferior a 18 anos avaliadas em consulta presencial em setembro de 2020 (set/20), com última avaliação em consulta presencial nos 4-12 meses precedentes. Efetuada comparação com período homólogo de setembro de 2019 (set/19). Para cada indivíduo foi avaliada a variação média mensal do Z-score de IMC (ΔZsc) no intervalo entre consultas.

Resultados
A amostra incluiu 43 doentes de set/20 e 42 de set/19 com idade média de 11,9 e 12,1 anos, respetivamente, com discreto predomínio do sexo feminino em set/20. Verificou-se maior aumento ΔZsc IMC em set/20 do que no ano anterior: ΔZsc IMC de 0,037 vs. 0,002 (p=0,092). A ΔZsc IMC foi superior no sexo masculino em ambos os períodos: set/20 Masc. 0,080 vs Fem. 0,009; set/19 Masc. 0,014 vs. Fem. -0,012. Verificou-se maior agravamento de ΔZsc IMC na faixa etária abaixo dos 10 anos em set/20 (0,077 vs. 0,015; p=0,400), também verificada em período homólogo (0,020 vs -0,026; p=0,080).

Conclusões
Verificou-se um ligeiro agravamento da obesidade em 2020 nas crianças seguidas em consulta, mais marcado em idade inferior a 10 anos, no entanto sem significado estatístico. O confinamento terá sido um fator de agravamento, mas o conhecimento dos doentes e o seguimento em consulta poderão ter sido fatores atenuantes.

Palavras-chave : Obesidade, COVID-19, Índice de Massa Corporal, Consulta Obesidade

Urgência | Casuística / Investigação

PAS-021 – (21SPP-11635) – ADMISSÕES NA URGÊNCIA PEDIÁTRICA AO LONGO DA PANDEMIA – RETOMAR DA "NORMALIDADE"?

Ana Rita Jesus[1]; Joana De Beir[1]; Cátia Martins[1]; Rafaela Paiva[2]; Lia Gata[1]; Fernanda Rodrigues[1,2]; Mariana Domingues[1,2]

1 – Serviço de Urgência Pediátrica, Hospital Pediátrico, CHUC;
2 – Faculdade de Medicina, Universidade de Coimbra

Introdução e Objectivos

A COVID-19 afetou significativamente a utilização de serviços de saúde. Foi objetivo caracterizar a atividade de um serviço de urgência pediátrica (SUP) no 2º ano da pandemia, fora dos períodos de confinamento.

Metodologia

Estudo retrospetivo descritivo com análise dos episódios de urgência de 30/3-30/6/2021 e comparação com períodos homólogos em 2020 (confinamento) e nos 3 anos prévios (2017-19).

Resultados

Foram analisados 67683 episódios. A tabela 1 compara os vários períodos. Em 2021 observou-se uma aproximação às características pré-pandemia: aumento das admissões para mais do dobro de 2020; aumento do recurso por iniciativa própria, contrariando a elevada referenciação pelo SNS24 em 2020; redução da percentagem (%) de recém-nascidos; aumento da % de doentes urgentes (III) e diminuição de não urgentes (V); aumento dos tempos até triagem e observação médica mas redução até à alta; pedopsiquiatria e oftalmologia voltaram às % pré-pandemia. Verificaram-se, contudo, alterações em relação aos 4 anos anteriores: aumento dos adolescentes e redução das crianças 5-10A; aumento dos doentes pouco urgentes (IV); aumento da % de observações por ortopedia e cirurgia e diminuição de pediatria e ORL. A nasofaringite aguda voltou a ser o principal diagnóstico.

Conclusões

A utilização do SUP em 2021, após o último confinamento, aproximou-se do padrão prévio ao da pandemia, com aumento da afluência, do recurso por iniciativa própria, das infeções respiratórias e dos tempos de espera.

Palavras-chave : pandemia, covid-19, urgência pediátrica

TABELA 1 | Caracterização e comparação dos episódios de urgência num hospital nível III nos últimos 5 anos.

Variáveis	2017 (n=16216)	2018 (n=15881)	2019 (n=15769)	2020 (confinamento) (n=6017)	2021 (n=13800)	Valor P
Episódios de urgência, %	24,0	23,5	23,3	8,9	20,4	**<.001**
Idade, mediana em meses	72,2	69,3	68,4	68,8	69,6	**.004**
Género, %						**.016**
Masculino	53,1	53,6	52,1	53,5	52,1	
Feminino	46,9	46,4	47,9	46,5	47,2	
Faixa etária, %						**<.001**
0-1M	0,8*	0,9	1,0	2,0*	1,1	
1-12M	10,8	10,9	12,0*	11,1	11,0	
12-60M	32,7	34,3	33,9	32,9	33,6	
60-120M	23,9*	22,1	21,9	21,4	19,5*	
120-216M	31,8	31,8	31,2	32,6	34,9*	
Proveniência, %						**<.001**
Iniciativa própria	79,7*	78,4*	77,8	65,5*	77,8	
Cuidados de Saúde Primários	7,9*	7,6*	7,2	6,4	5,3*	
SNS 24	4,2*	5,4*	6,5*	18,5*	8,1*	
INEM/CODU	4,0	4,2	4,3	5,1*	4,7	
Outro hospital do SNS	3,3	3,3	3,3	3,7	3,2	
Hospital privado/consultório	0,6	0,7	0,6	0,4	0,4	
Consulta externa	0,3	0,4	0,3	0,3	0,5*	
Outros	0,0	0,0	0,0	0,1	0,0	
Destino, %						**<.001**
Alta para domicílio	90,1	91,5*	91,0*	89,3*	89,2*	
Internamento na enfermaria	3,2*	3,0*	3,2*	5,7*	9,6*	
Alta para consulta externa	5,5*	4,7*	5,0*	4,7	0,4*	
Transferência para outro hospital	0,1	0,1	0,1	0,1	0,2	
Abandono	1,1	0,7	0,8	0,2	0,6	
Óbito	0,0	0,0	0,0	0,0	0,0	
Tempos de espera, minutos						**<.001**
Tempo de triagem	16,0±14,2*	12,9±8,4	13,1±8,9	12,7±20,1*	13,8±7,6*	
Tempo de atendimento	46,2±47,7	44,1±44,6	42,4±48,8*	21,6±30,4*	38,9±51,6*	
Tempo até à alta	85,3±145,7*	85,8±135,4	88,0±144,5	98,7±143,2	90,2±130,8	
Triagem Canadiana, %						**<.001**
Nível I	0,1	0,1	0,1	0,1	0,1	
Nível II	3,6	3,8	4,2*	3,6	3,6	
Nível III	37,7	39,1*	38,2*	31,2*	33,9*	
Nível IV	56,1	54,9*	55,5*	55,6	60,7*	
Nível V	1,9*	1,7*	1,4*	7,5*	1,7*	
Sem triagem	0,7	0,5	0,5	1,9*	0,0*	
Observação por especialidade, %						**<.001**
Pediatria	71,6	72,0	72,6*	72,1	69,9*	
Ortopedia	12,8	13,3	13,4	9,4*	15,6*	
Cirurgia	5,0*	5,5	5,4*	10,0*	6,5	
Otorrinolaringologia	3,1*	2,9	2,7	2,6	1,7*	
Oftalmologia	2,4	2,2	2,0	1,7	2,1	
Neurocirurgia	1,8*	1,5	1,4	1,5	1,4	
Pedopsiquiatria	1,4*	1,2	1,1	0,7*	1,1	
Diagnósticos em Pediatria, %						
Nasofaringite aguda	10,2	10,9	10,5	4,5	14,4	
Febre	6,6	5,5	4,8	9,2	5,4	
Amigdalite aguda	6,0	5,5	6,3	5,3	5,2	
Gastroenterite aguda	5,3	5,9	6,9	3,8	6,2	
Dor abdominal	3,8	3,6	3,5	3,3	2,3	

Legenda: CODU- Centros de Orientação de Doentes Urgentes; INEM – Instituto Nacional de Emergência Médica; SNS – Serviço Nacional de Saúde
* = diferença estatisticamente significativa

Urgência | Casuística / Investigação

PAS-022 – (21SPP-11344) – HIPERUTILIZADORES DO SERVIÇO DE URGÊNCIA DURANTE A PANDEMIA COVD-19 – O QUE MUDOU?

Marta Oliveira Martins[1]; Mariana Domingues[1,2]; Fernanda Rodrigues[1,2]

1 – Serviço de Urgência e Unidade de Infeciologia, Hospital Pediátrico, Centro Hospitalar e Universitário de Coimbra; 2 – Clínica Universitária de Pediatria, Faculdade de Medicina da Universidade de Coimbra, Coimbra

Introdução e Objectivos

Durante a pandemia COVID-19 verificou-se uma redução significativa do recurso aos Serviços de Urgência (SU) pediátricos. O seu impacto nos hiperutilizadores (HU) não está caracterizado. Descrever os HU durante o primeiro ano de pandemia e comparar com o período pré-pandemia.

Metodologia

Estudo descritivo retrospetivo dos episódios de urgência de um hospital pediátrico terciário de março/2020 a fevereiro/2021 (período pandémico) e comparação com os HU identificados em 2018 (período pré-pandémico). Definiram-se como HU os doentes com ≥10 episódios.

Resultados

A comparação das principais características dos HU nos dois períodos é apresentada na tabela. Observou-se uma redução importante dos HU (0,6% para 0,06%). A mediana de episódios por HU e a mediana de idade foram semelhantes. A maioria continuou a recorrer por iniciativa dos cuidadores e teve alta sem referenciação, com aumento dos episódios relacionados com as observações prévias. Na pandemia os HU recorreram menos ao SU nos confinamentos e não no verão, como em 2018. Apesar da redução muito importante dos episódios, os diagnósticos infeciosos e respiratórios mantiveram-se como os mais frequentes, destacando-se, no entanto, o desaparecimento da bronquiolite aguda e da asma. Destaca-se também o surgimento da patologia neuro-psiquiátrica nos principais diagnósticos. Apenas 1 dos HU de 2018 se manteve em 2020/21.

Conclusões

A pandemia levou à redução dos HU, em particular nos períodos de confinamento, e alteração do seu perfil. A maioria das observações manteve-se por patologia infeciosa e respiratória, apesar do desaparecimento da bronquiolite e redução da asma. Verificou-se ainda um aumento de queixas psiquiátricas e maior recorrência no mesmo episódio de doença.

Palavras-chave : Hipertulizadores; Urgência Pediátrica; COVID-19

Tabela - Comparação das principais características dos hiperutilizadores de 2018 e os hiperutilizadores do primeiro ano de pandemia

	2018 (período pré-pandémico)		2020-2021 (período pandémico)	
Hiperutilizadores / Total de doentes observados	185 / 33 189 (0,6%)		13 / 20 504 (0,06%)	
Episódios hiperutilizadores / Total de episódios de urgência	2 268 / 63 650 (3,6%)		167 / 31 342 (0,7%)	
Mediana de episódios de urgência dos hiperutilizadores	11 (10-33)		12 (10-19)	
Mediana de idade dos hiperutilizadores, em anos	1 (0-17)		1 (0-17)	
Género feminino / Género masculino	92 (49,5%) / 94 (50,5%)		7 (53,8%) / 6 (46,1%)	
Hiperutilizadores com doença crónica	75 (40,3%)		4 (30,8%)	
Relação do episódio com a doença de base	884 (39,0%)		17 (32,0%)	
Relação do episódio com o prévio	482 (21%)		53 (31%)	
Motivos de consulta mais frequentes por área	Infeciosa	628 (27,7%)	Infeciosa	47 (28,1%)
	Respiratório	564 (24,9%)	Respiratório	37 (22,2%)
	Gastrointestinal	309 (13,6%)	Gastrointestinal	30 (18,0%)
	Dermatológico	222 (9,8%)	Psiquiátrico	18 (10,8%)
	ORL	154 (6,8%)	Genitourinário	7 (4,2%)
Diagnósticos mais frequentes à alta	Nasofaringite aguda	349 (15,4%)	Nasofaringite aguda	33 (18,5%)
	Bronquiolite aguda/dispneia	250 (11,0%)	Vómitos/Diarreia/GEA	18 (10,1%)
	Vómitos/ diarreia/GEA	219 (9,7%)	Amigdalite aguda	10 (5,6%)
	Otite externa/ OMA	193 (8,5%)	Febre	10 (5,6%)
	Crise de asma	173 (7,6%)	Distúrbio do comportamento	9 (5,1%)

ORL – Otorrinolaringológico, GEA – Gastroenterite aguda, OMA – Otite média aguda

Urgência | Casuística / Investigação

PAS-023 – (21SPP-11563) – INFEÇÃO POR SARS-COV2 NA URGÊNCIA PEDIÁTRICA DE UM HOSPITAL DE NÍVEL II

Celina Couto[1]; Filipa Sutre[1]; Mariana Gaspar[1]; Sílvia Neto[1]; Marcos Sanches[1]; Sara Rocha[1]; Aldina Lopes[1]
1 – Serviço de Pediatria, Hospital de Santarém

Introdução e Objectivos
A infeção por SARS-CoV2 em idade pediátrica apresenta-se como doença assintomática ou ligeira na maior parte dos casos e menos frequentemente como doença grave.
Descrever a apresentação clínica da infeção por SARS-CoV2 de crianças/adolescentes avaliadas na área dedicada aos doentes respiratórios do serviço de urgência pediátrico (SUP-ADR) de um Hospital Nível II.

Metodologia
Estudo observacional, retrospetivo e descritivo, realizado através de consulta de processos clínicos das crianças/adolescentes observadas no SUP-ADR, no período de março de 2020 e março de 2021.

Resultados
Nas 4237 crianças/adolescentes observadas, foram diagnosticadas 122 infeções por SARS-CoV2 (taxa de positividade de 3,3%), sendo 53,3% do sexo masculino, com mediana de idade de 3,5 anos. A fonte de contágio foi conhecida em 88%, sendo de origem familiar em 63%. O sintoma mais frequente foi a febre (58,2%), seguida de tosse, rinorreia, odinofagia e cefaleia. Detetadas comorbilidades em 9,8%, sem necessidade de internamento. Estiveram internados 8,2% (n=10) e 7 casos foram transferidos para Hospitais de nível III, 3 dos quais complicaram com síndrome inflamatória multissistémica com necessidade de cuidados intensivos e suporte vasoativo, sendo que 1 necessitou de ECMO.

Conclusões
A abordagem à infeção por SARS-CoV2 constitui um desafio clínico. Apesar de apresentar-se de forma assintomática ou ligeira na maioria das vezes, existe uma pequena percentagem de casos, que desenvolve doença grave, associada à infeção por SARS-CoV2, com necessidade de avaliação atempada e tratamento individualizado.
A possibilidade de surgimento de estirpes diferentes, com diferentes apresentações, implica uma atualização científica permanente.

Palavras-chave : SARS-CoV2, COVID-19, Pandemia, Urgência pediátrica

Urgência | Casuística / Investigação

PAS-024 – (21SPP-11863) – COVID-19 – CARACTERIZAÇÃO DAS CRIANÇAS DIAGNOSTICADAS NA URGÊNCIA PEDIÁTRICA DE UM HOSP. NÍVEL II NO 1º ANO DE PANDEMIA

Pedro Miguel[1]; Catarina Cezanne[2]; Marta Ezequiel[2]; Inês Carneiro[2]; Joana Jorge[2]; Filipa Nunes[2]; Rita Marques[2]
1 – Serviço de Pediatria Médica, Departamento de Pediatria, Hospital de Santa Maria – Centro Hospitalar Universitário Lisboa Norte, E.P.E.; 2 – Serviço de Pediatria, Hospital Garcia de Orta, E.P.E.

Introdução e Objectivos
A pandemia causada pelo SARS-CoV-2 foi declarada pela OMS a 11 de março de 2020. Por se tratar de uma infecção nova, múltiplas recomendações foram emitidas pelas entidades competentes, com base no conhecimento crescente da doença em idade pediátrica. No entanto, cedo se percebeu que os casos graves em idade pediátrica eram raros.
Tínhamos como objectivo caracterizar as crianças com infecção a SARS-CoV-2 diagnosticada na urgência pediátrica de um hospital nível 2 durante o primeiro ano de pandemia.

Metodologia
Estudo retrospectivo que incluiu todas as crianças (idade <18 anos) com infecção a SARS-CoV-2 diagnosticadas na urgência pediátrica entre 11/3/2020 e 11/3/2021, com base nos registos de ALERT.

Resultados
Durante o período de estudo, foram realizadas 1855 pesquisas SARS-CoV-2 por colheita de exsudado oro e nasofaríngeo, dos quais 146 foram positivos (8%). A mediana de idade foi de 8 anos; 85 (58%) tinham história de contacto com caso confirmado, na maioria intrafamiliar (n=61, 72%). A maioria (n=128, 88%) não tinha factores de risco. As manifestações clínicas mais frequentes foram tosse (n=75, 59%) seguida de febre (n=72, 56%) e de rinorreia (n=51, 40%). Apenas 1 caso apresentava sinais de dificuldade respiratória. 8% (n=12) estavam assintomáticos. Foram internadas 23 crianças (16%), nenhuma por complicações da infecção a SARS-CoV-2.

Conclusões
Na nossa experiência, em linha com os relatos de outros centros, não existiram casos graves de COVID em idade pediátrica. Tendo isto em conta, sugerimos que os critérios de testagem nesta faixa etária sejam revistos, à semelhança do que já ocorreu noutros países.

Palavras-chave : COVID19, Urgência pediátrica, SARS-CoV-2

Infecciologia | Casuística / Investigação

PAS-025 – (21SPP-11538) – DOENÇA DA ARRANHADELA DO GATO, UMA INFEÇÃO EMERGENTE DESAFIANTE: CASUÍSTICA DE UM HOSPITAL NÍVEL III

Carolina Faria[1]; Ana Reis Melo[1]; Margarida Tavares[1]; Débora Valente Silva[1]
1 – Unidade de Doenças Infeciosas e Imunodeficiências, Serviço de Pediatria, Unidade Autónoma Gestão da Mulher e da Criança, Centro Hospitalar Universitário de São João

Introdução e Objectivos
A Bartonella spp. (B. spp), bacilo de crescimento fastidioso, agente de zoonoses emergentes, tem amplo espetro clínico com disseminação sistémica em 5-20% dos casos.

Metodologia
Análise retrospetiva de processos clínicos de crianças (0-17 anos) com identificação de B. spp por cultura ou PCR entre janeiro/2010-junho/2021.

Resultados
Identificámos 12 casos de infeção B. spp, mediana da idade 10 anos (1-16), predomínio do sexo feminino (75%). Os diagnósticos: linfadenopatia (9), esplenomegalia (1), osteomielite e abcesso (1), abcesso hepático (1). Casos linfadenopatia: Linfonodo único não supurado nos 10, doloroso (78%), com febre (22%). Mediana de sintomas 30 dias (10-90), internamento em 40%. PCR B. spp (+) no aspirado ganglionar. Boa evolução com antibioticoterapia, drenagem em 20%. Caso esplenomegalia: Febre de 4 dias, naúsea e cólica abdominal. Ecografia abdominal com esplenomegalia. PCR B. spp (+) no sangue. Boa evolução com azitromicina. Caso osteomielite: Dor lombar de 2 semanas, febre de 3 dias. Na RMN osteomielite vertebral (L2) e abcesso do psoas. Ausência de melhoria com antibioticoterapia, realizando-se 2 biópsias TC-guiadas. Evidência histológica de granulomas, PCR B. henselae (+). Boa evolução com doxiciclina e rifampicina. Caso abcesso hepático: febre de 4 semanas. Ecografia abdominal com abcesso hepático. PCR B. rochalimae (+) na bióspia. Excluída imunodeficiência nas infeções sistémicas. Detetado contacto com gato em todos, inicialmente negado na osteomielite.

Conclusões
Maioria dos casos de Doença da arranhadela do gato típica resolvem espontaneamente, contudo pode haver indicação para antibiótico. Pode ser importante rever a história clínica para apurar contacto com gatos. O diagnóstico molecular por PCR é o método mais eficiente em áreas endémicas.

Palavras-chave : Bartonella, Doença da arranhadela do gato (DAG)

Infecciologia | Casuística / Investigação

PAS-026 – (21SPP-11464) – ENCEFALITES EM PEDIATRIA – CASUÍSTICA DE 10 ANOS NUM HOSPITAL NÍVEL II

Filipa Paixão[1]; Luísa Castello-Branco Ribeiro[1]; Francisca Costa[1]; Catarina Luís[1]; Paula Correia[1]
1 – Departamento da Criança e do Jovem, Hospital Prof. Doutor Fernando Fonseca, EPE

Introdução e Objectivos
A encefalite acarreta elevada morbimortalidade. A etiologia varia consoante área geográfica e fatores de risco individuais, sendo o Vírus Herpes Simplex 1 (VHS1) o principal agente a nível global. Este estudo teve como objetivos a caracterização etiológica, demográfica e clínica de casos de encefalite.

Metodologia
Estudo descritivo e retrospetivo de doentes pediátricos internados num hospital nível II com encefalite aguda entre Janeiro 2011 e Abril 2021.

Resultados
17 doentes, 10 do sexo masculino, com uma mediana de 11A [15D-16A]. 15/17 apresentaram sintomatologia compatível com infeção viral prévia. Internados durante uma mediana de 15D [7-47D]. 17/17 apresentaram alteração do estado de consciência, 11/17 febre, 8/17 convulsões, 8/17 sinais neurológicos focais e 8/17 vómitos. O electroencefalograma mostrou lentificação difusa em 7/17. 11/17 apresentaram pleocitose no líquido cefaloraquidiano (LCR). 5/17 tinham alterações na ressonância magnética crânio encefálica. Iniciada terapêutica tripla (aciclovir/ceftriaxone/ciprofloxacina) em 12/17 doentes. Identificado agente etiológico em 3 casos: 2 VHS1 e 1 Varicela Zoster (PCR no LCR). Todos os doentes tiveram seguimento em consulta de Neurologia e Infecciologia, durante uma mediana de 33 meses [5-113M]. 4/17 tiveram sequelas, entre eles 2/4 alterações da motricidade fina, 2/4 comportamento de oposição e 1/4 atraso global do desenvolvimento e perturbação do espectro do autismo.

Conclusões
O diagnóstico, tratamento e identificação etiológica da encefalite permanecem um desafio e nem sempre é evidente a identificação de fatores de risco. Perante a suspeita de encefalite é imperativo iniciar terapêutica dirigida às principais causas de encefalite em idade pediátrica dada a elevada morbimortalidade.

Palavras-chave : Encefalite, Criança e Jovem

Infecciologia | Casuística / Investigação

PAS-027 – (21SPP-11569=) – RICKETSIOSES GRAVES NUM HOSPITAL PEDIÁTRICO TERCIÁRIO

José Maria Lupi[1]; Tiago Milheiro Silva[1]; Rita De Sousa[2]; Vitória Matos[3]; Ana Margarida Garcia[1]; Catarina Gouveia[1]; Maria João Brito[1]

1 – Unidade de Infecciologia Hospital Dona Estefânia, CHULC; 2 – Centro de Estudos de Vectores e Doenças Infecciosas Doutor Francisco Cambournac, INSA Águas de Moura; 3 – Laboratório de Imunologia, CHULC

Introdução e Objectivos

Introdução: As complicações das ricketsioses são raras na infância, mas podem ser potencialmente graves, pelo que o diagnóstico atempado é essencial.
Objetivos: Caracterizar os casos de rickettsiose grave num Hospital Pediátrico Terciário.

Metodologia

Estudo descritivo de 2010 a 2020 (11 anos) de doentes com complicações de rickettsioses com diagnóstico confirmado com anticorpos por imunofluorescência e/ou PCR. Foram analisados dados demográficos, epidemiológicos e clínicos.

Resultados

Foram identificados 13 doentes, com uma mediana de idades de 11 anos com predomínio (77%) dos casos nos meses de verão. Identificou-se contacto com animais em nove doentes, escara de inoculação em cinco e observação de carraça em dois. A clínica cursou com febre em todos os doentes (9/13 > 39ºC), exantema (11) com afeção palmoplantar (9), adenopatias (7), hepatoesplenomegália (5), cefaleias (7), mialgias (6) e artralgias (4). Observou-se uma média de duas complicações/doente (máx 7): hepatite (7), coagulopatia (6), alterações hidroeletrolíticas (5), hipoalbuminémia (5), choque séptico (2), insuficiência renal (2), poliserosite (1), síndrome hemofagocítico (1), falência multiorgânica (1), celulite pré-septal (1), orquiepididimite (1) e meningite (1). Dois doentes necessitaram de cuidados intensivos mas não se registaram óbitos. A maioria dos casos ocorreu por *Rickettsia conorii* e registou-se um caso de *Rickettsia typhi*. A doxicilina foi usada na maioria (9/13) dos doentes com bons resultados.

Conclusões

A ausência da escara de inoculação pode dificultar o diagnóstico, atrasar a terapêutica e contribuir para uma morbilidade mais significativa. Assim, a suspeita clínica é fundamental perante achados clínicos polimorfos que possam sugerir esta entidade.

Palavras-chave : Ricketsia

Pneumologia | Casuística / Investigação

PAS-028 – (21SPP-11788) – INCIDÊNCIA E SAZONALIDADE DE VIRUS RESPIRATÓRIOS EM INTERNAMENTOS PEDIÁTRICOS: QUAL O IMPACTO DO ENCERRAMENTO ESCOLAR?

João Nogueira Oliveira[1]; Sara Monteiro[1]; Luís Salazar[1]; Rita Gomes[1]; Lurdes Morais[1,2]; Ana Ramos[1,2]; Manuel Ferreira-Guimarães[2,3,4]

1 – Serviço de Pediatria, Centro Materno Infantil do Norte, Centro Hospitalar Universitário do Porto; 2 – Unidade de Pneumologia Pediátrica, Centro Materno Infantil do Norte, Centro Hospitalar Universitário do Porto; 3 – Instituto de Ciências Biomédicas Abel Salazar da Universidade do Porto; 4 – CINTESIS – Centro de Investigação em Tecnologias e Serviços de Saúde, Faculdade de Medicina da Universidade do Porto

Introdução e Objectivos

As medidas de isolamento social na pandemia Covid-19 causaram alterações na transmissibilidade vírica. O objetivo deste estudo foi analisar a sazonalidade dos vírus respiratórios de crianças internadas com infeções respiratórias (IR) comparando com as medidas de confinamento escolar decretadas em Portugal.

Metodologia

Estudo observacional transversal de internamentos por IR no serviço de pediatria de um hospitalar terciário, entre agosto/2020 e julho/2021. Incluídos doentes com [0-17] anos, duração >24 horas e diagnóstico ICD-10 de IR. Colheita de dados através de registo clínico eletrónico. Estabeleceram-se períodos de acordo com as medidas decretadas: P1 (férias: 1/agosto-13/setembro); P2 (1ª abertura pré-escolar/escolar: 14/setembro-20/janeiro); P3 (encerramento escolar em estado de emergência: 21/janeiro-4/abril); P4 (reabertura escolar e desconfinamento: 5/abril-31/julho).

Resultados

Incluídos 144 internamentos por IR. Verificaram-se alterações significativas no número de internamentos associados aos períodos definidos: n=8 (5,6%) em P1, n=69 (47,9%) em P2, n=12 (8,3%) em P3, e n=55 (38,2%) em P4. Na análise de subgrupos dos períodos definidos os seguintes vírus mostraram variações de incidência: VSR (n=0 em P1, n=1 em P2, n=0 em P3 e n=20 em P4; p<0,001), parainfluenza (n=0 em P1, n=1 em P2, n=0 em P3 e n=13 em P4; p=0,007) e SARS-CoV2 (n=2 em P1, n=23 em P2, n=5 em P3 e n=4 em P4;; p<0,001). Os seguintes não mostraram variações: adenovírus, metapneumovirus, rinovírus, influenza, enterovirus e bocavirus.

Conclusões

Demonstraram-se alterações do padrão sazonal dos internamentos por IR, assim como da sazonalidade previamente conhecida do VSR no nosso país (aumento atípico na Primavera/Verão 2021), ambas associadas a medidas decretadas e encerram ento escolar.

Palavras-chave : Criança, internamento, COVID-19, infeções do trato respiratório

Reumatologia | Casuística / Investigação

PAS-029 – (21SPP-11523) – ATIVIDADE DA DOENÇA E DANO EM DOENTES COM LÚPUS ERITEMATOSO SISTÉMICO JUVENIL

Miguel Bernardo[1,2,3]; Raquel Campanilho Marques[1,4,5]; Filipa Oliveira Ramos[1,4,5]; Patricia Costa-Reis[1,2,5]
1 – Unidade de Reumatologia Pediátrica, Hospital de Santa Maria, Centro Hospitalar Universitário Lisboa Norte, Lisboa, Portugal; 2 – Serviço de Pediatria Médica, Departamento de Pediatria, Hospital de Santa Maria, Centro Hospitalar Universitário Lisboa Norte, Lisboa, Portugal; 3 – Serviço de Pediatria, Hospital São Pedro, Centro Hospitalar de Trás-os-Montes e Alto Douro, Vila Real, Portugal; 4 – Serviço de Reumatologia e Doenças Ósseas Metabólicas, Hospital de Santa Maria, Centro Hospitalar Universitário Lisboa Norte, Lisboa, Portugal; 5 – Unidade de Investigação em Reumatologia, Instituto de Medicina Molecular, Faculdade de Medicina, Universidade de Lisboa, Lisboa, Portugal

Introdução e Objectivos

Para melhorar a qualidade de vida dos doentes com Lúpus Eritematoso Sistémico Juvenil (LESj) é essencial controlar a actividade da doença e evitar a disfunção irreversível de órgão (dano). Este pode ser provocado não só pela doença, como também pelo seu tratamento, em particular pelo uso prolongado de corticóides.

Metodologia

Estudo retrospetivo dos doentes com LESj seguidos numa Unidade, sem outra patologia com repercussão em órgão major. Colheita de dados clínicos, atividade da doença (SLEDAI-2K) e dano (PedSDI) até 01 de junho de 2021.

Resultados

Foram incluídos 12 doentes (83% sexo feminino; idade mediana 14A [11-17]; duração mediana da doença 2A [3M-6A]). Manifestações clínicas: hematológicas (12/12); articulares (11/12); constitucionais (11/12); mucocutâneas (10/12); renais (7/12); serosite (5/12); outras (1/12): neurolupus, síndrome de Rowell, angioedema, doença do nódulo sinusal e síndrome de ativação macrofágica. Sem infeções graves.
Terapêutica actual: 12/12 hidroxicloroquina; 10/12 prednisolona (dose mediana atual 5 [0-45]mg/dia); 7/12 micofenolato de mofetil; 2/12 terapêutica biológica (rituximab; belimumab); 2/12 metotrexato e 1/12 azatioprina após tratamento com ciclofosfamida. Internamento em 9/12 doentes.
Mediana SLEDAI-2K ao diagnóstico 22 [6-31], aos 6 meses 6 [0-16] e na última visita 4 [0-12]. Dano à última visita de 0 em 11/12 doentes. Uma doente, com dose cumulativa de prednisolona elevada, tem PedSDI 2 por necrose avascular bilateral da cabeça do fémur.

Conclusões

Nesta coorte, o LESj tem manifestações variadas, atingindo frequentemente órgãos major. A imunossupressão permitiu o controlo da actividade da doença. Contudo, continua a existir dano nestes doentes, nomeadamente associado à corticoterapia.

Palavras-chave : pediatria, reumatologia, lúpus eritematoso sistémico

Reumatologia | Casuística / Investigação

PAS-030 – (21SPP-11401) – VASCULITES EM IDADE PEDIÁTRICA – ÚLTIMOS 10 ANOS NUM HOSPITAL DE NÍVEL II

Joao Dias[1]; Ana Feio[1]; Felisbela Rocha[1]; Sónia Carvalho[1]
1 – Centro Hospitalar Médio Ave

Introdução e Objectivos

As vasculites primárias na infância são raras, porém estão associadas a morbilidade e mortalidade significativas. Os objetivos do estudo foram avaliar a realidade epidemiológica e a caracterização das vasculites em idade pediátrica, num hospital de nível II.

Metodologia

Análise retrospetiva e descritiva de doentes da consulta, urgência e internados num hospital de nível II por vasculites, nos últimos 10 anos.

Resultados

Incluídos 56 casos, 79% PHS (púrpura de Henoch-Schönlein), 13% DK (doença de Kawasaki), 7% de Doença de Behçet (DB) e 1% Arterite Takayasu (TK). Na PHS, idade mediana 5 anos, predomínio do sexo masculino 68%, 48% com infeção respiratória prévia e 52% surgiram durante o outono/inverno. Todos sem complicações nefrológicas a longo prazo. Na DK, 71% forma clássica, idade média 3,1 anos, 70% do sexo masculino e 100% caucasianos. Todos realizaram Imunoglobulina (Ig) nos primeiros 10 dias de doença, com necessidade de 2º dose em 28%. Nenhum com complicações cardíacas. Na DB, 75% sexo masculino, 100% com aftas orais, 50% com uveites, 100% ANA negativo e 75% HLA-B51 negativo. Todos realizaram colchicina e azatioprina. 1 caso de TK, sexo feminino e adolescente, cujo 1º sintoma foi hipertensão arterial e envolvimento progressivo da aorta abdominal e ramos iliacos.

Conclusões

A prevalência das vasculites foi concordante com o descrito na literatura, sendo as mais frequentes a PHS e a DK. Na PHS, o pico ocorreu sobretudo nos meses de outono e inverno, corroborando a hipótese de uma infeção respiratória prévia como fator desencadeante. Na DK, a instituiçao precoce de Ig evitou complicações cardíacas em todos os doentes. Na DB, todos os doentes apresentaram manifestações mucocutâneas e/ou oftálmicas e nenhum apresentou complicações vasculares major.

Palavras-chave : Vasculites, Pediatria, epidemiologia

Reumatologia | Casuística / Investigação

PAS-031 – (21SPP-11603) – PFAPA – IMPACTO NA QUALIDADE DE VIDA E NA FAMÍLIA

Inês Pereira Soares[1]; Ana Cristovão Ferreira[2]; Ana Raquel Claro[2]; David Lito[1]; Helena Sofia Sousa[1]

1 – Serviço de Pediatria, Hospital de Vila Franca de Xira; 2 – Serviço de Pediatria Médica, Hospital de Santa Maria, Centro Hospitalar Universitário Lisboa Norte

Introdução e Objectivos

A PFAPA é uma síndrome que se caracteriza por febre periódica com estomatite aftosa, faringite e adenite. Até à data só um estudo avaliou a qualidade de vida relacionada com a saúde (QVRS) para esta condição. Objetivo: caracterizar a QVRS e o impacto nas famílias da PFAPA.

Metodologia

Aplicação de dois módulos (Genérico e Impacto Familiar) do Questionário de Qualidade de Vida Pediátrica validado (PedsQL™) em crianças com PFAPA entre os 2 e os 4 anos, diagnosticada no último ano, num hospital nível II. Estabeleceram-se dois grupos de controlo: crianças saudáveis (CS) e com sibilância recorrente (SR). Análise estatística descritiva em SPSS® ($p<0,05$).

Resultados

Aplicou-se o questionário a 8 crianças com PFAPA, 5 do sexo feminino, e idade média (±DP) 2,8 anos (±0,90). No módulo Genérico a mediana (IQR1-IQR3) para o grupo PFAPA (GF) foi: Total 82,8 (52,1 – 92,6), Físico 98,5 (51,6 – 100) e Psicossocial 75 (51,0 – 88,0). Este último *item* foi inferior ao verificado nos grupos de controlo (CS 93,3, p=0,013 e SR 83,7, p=0,645). O score de afetação da atividade escolar foi também menor no GF (41,7) em relação aos controlos (CS 87,5 e SR 79,2 com $p<0,05$). No questionário de Impacto Familiar o GF apresentou resultados globalmente inferiores aos da SR, embora sem diferenças significativas. Dentro deste módulo, destaca-se o impacto na preocupação (GF 10,0 vs SR 47,5) e nas atividades diárias (GF 45,9 vs SR 50,0) nestas crianças.

Conclusões

Nesta pequena amostra demonstrou-se que as crianças com PFAPA têm uma QVRS inferior, sobretudo a nível psicossocial e escolar, e um impacto familiar significativo, pela preocupação gerada e pela afetação das atividades diárias. São necessários estudos multicêntricos para uma avaliação mais consistente.

Palavras-chave : PFAPA, qualidade de vida, impacto familiar, febre recorrente

Reumatologia | Casuística / Investigação

PAS-032 – (21SPP-11925) – ALGONEURODISTROFIA NA IDADE PEDIÁTRICA – UMA PATOLOGIA POUCO BENIGNA

Ana Cristóvão Ferreira[1]; Ana Raquel Claro[1]; Inês Pereira Soares[2]; Vanda Cordeiro[3]; Andreia Araújo[4]; Sofia Cláudio[5]; Helena Sousa[2]

1 – Serviço de Pediatria Médica, Hospital de Santa Maria, Centro Hospitalar Universitário Lisboa Norte; 2 – Serviço de Pediatria, Hospital Vila Franca de Xira; 3 – Psicologia, Serviço de Pediatria, Hospital Vila Franca de Xira; 4 – Serviço de Pedopsiquiatra, Hospital Vila Franca de Xira; 5 – Serviço de Medicina Física e Reabilitação, Hospital Vila Franca de Xira

Introdução e Objectivos

A algoneurodistrofia (AND) é uma doença pouco frequente e subdiagnosticada na idade pediátrica (IP). Caracteriza-se por dor neuropática, geralmente da extremidade distal dos membros, associada a sintomas autonómicos/vasomotores. Objetivo: Caracterização dos doentes diagnosticados com AND em IP.

Metodologia

Estudo retrospetivo dos processos clínicos dos doentes com AND seguidos em consulta de Pediatria-Reumatologia num hospital nível II entre 2012-2020.

Resultados

Foram diagnosticados 15 doentes, 80% do sexo feminino, entre os 10 e os 16 anos de idade (média 13,5), 60% com início nos membros superiores, habitualmente unilateral, com progressão em 9 casos. O diagnóstico foi realizado na maioria das vezes após a 1ª vinda ao SU, com um atraso médio de 5 meses. Em 80% dos doentes foi reconhecido o fator desencadeante, de causa psicossocial (n=10) ou pós-traumática (n=2). Na maioria dos casos (86,6%) identificaram-se antecedentes psicopatológicos e/ou disfunção familiar. Destes, 14 foram medicados, 73% foram encaminhados para a medicina física e de reabilitação (MFR) e 86,6% para intervenção por saúde mental (SM). Decorridos em média 4 anos (6 meses a 9 anos) apenas 2 doentes não tiveram recidivas. Nenhum caso evoluiu para cronicidade. Nos 10 doentes com pelo menos 2 anos de evolução, 8 mantém tratamento e seguimento na SM (1 caso com tentativa de suicídio), 4 mantêm dor crónica com seguimento na MFR e/ou Ortopedia, uma doente foi submetida a cirurgia ortopédica desnecessária e ineficaz.

Conclusões

Ainda que nenhum caso tenha evoluído para cronicidade, a AND na IP associa-se a importante morbilidade, com relação muito consistente com a doença mental. A sua abordagem é complexa e exige uma equipa multidisciplinar coordenada com follow-up a longo prazo.

Palavras-chave : Algoneurodistrofia, Idade Pediátrica

Urgência | Casuística / Investigação

PAS-033 – (21SPP-11572) – UM OLHAR POR SEIS ANOS DE EPIDEMIAS POR VÍRUS SINCICIAL RESPIRATÓRIO (VSR)

Ana Rita Fradique[1]; Mariana Sebastião[1]; João Cardoso Lopes[1]; Lia Gata[1]; Lurdes Correia[2]; Henriqueta Pereira[2]; Fernanda Rodrigues[1,3]

1 – Serviço de Urgência e Unidade de Infeciologia, Hospital Pediátrico – Centro Hospitalar e Universitário de Coimbra; 2 – Serviço de Patologia Clínica – Laboratório de Virologia e Biologia Molecular, Centro Hospitalar e Universitário de Coimbra; 3 – Faculdade Medicina, Universidade de Coimbra

Introdução e Objectivos

O VSR é o principal agente de infeções respiratórias baixas nos primeiros 2 anos de vida. A circulação na comunidade apresenta sazonalidade, ocorrendo habitualmente entre novembro e abril nos climas temperados.
O objetivo foi caracterizar a evolução da deteção de VSR, em amostras respiratórias, nos últimos 6 anos, incluindo o primeiro ano da pandemia COVID-19.

Metodologia

Estudo retrospetivo dos casos com deteção de VSR em amostra respiratória nasofaríngea, por PCR, num hospital de nível III. Foram analisados 6 anos consecutivos, de março a abril. Registaram-se também os casos ocorridos de maio a julho no ano 2021.

Resultados

Foi detetado VSR em 1067 amostras (média 152/ano, mínimo 0 em 2020/21 e máximo 253 em 2021/22).
A taxa de deteção média foi 18,5% (mínimo 0% em 2020/21 e máximo 30,4 % 2018/19). De 2015/16 a 2019/20, o período epidémico iniciou-se entre novembro e dezembro, com pico em janeiro ou dezembro e com predomínio de bronquiolites. Em 2020/21 não houve casos, observando-se depois um aumento abrupto em junho e julho de 2021, largamente dominado por rinofaringites e com baixa taxa de internamento. A distribuição mensal dos casos e de diagnósticos é apresentada na Figura 1.

Conclusões

Nos 5 anos que antecederam a pandemia SARS-CoV-2 verificou-se a sazonalidade descrita para o hemisfério norte e predomínio de bronquiolite. Durante o primeiro ano da pandemia parece ter ocorrido interrupção da circulação do VSR, que poderá ser explicada pelo confinamento e medidas não farmacológicas.
Em 2021, após o fim do confinamento, estamos a assistir a uma epidemia fora do período habitual, com predomínio de rinofaringite e baixa taxa de internamento, o que poderá também refletir diferentes critérios de testagem.

Palavras-chave : VSR, Epidemia, COVID-19

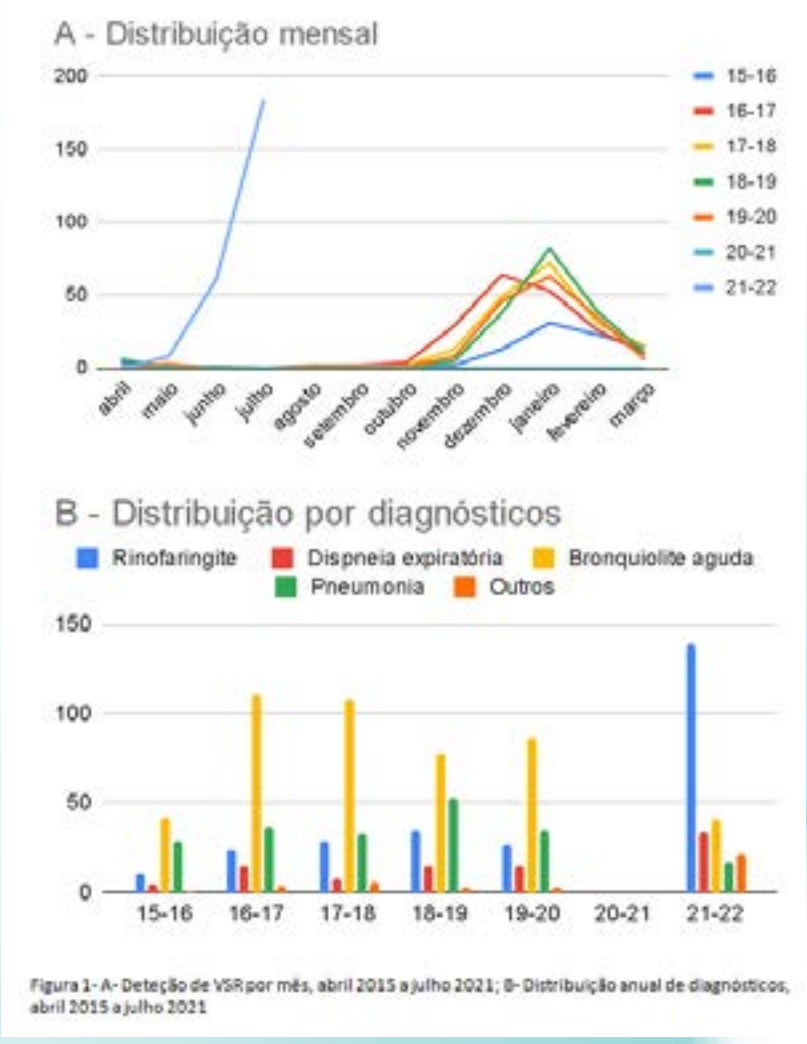

Figura 1- A- Deteção de VSR por mês, abril 2015 a julho 2021; B- Distribuição anual de diagnósticos, abril 2015 a julho 2021

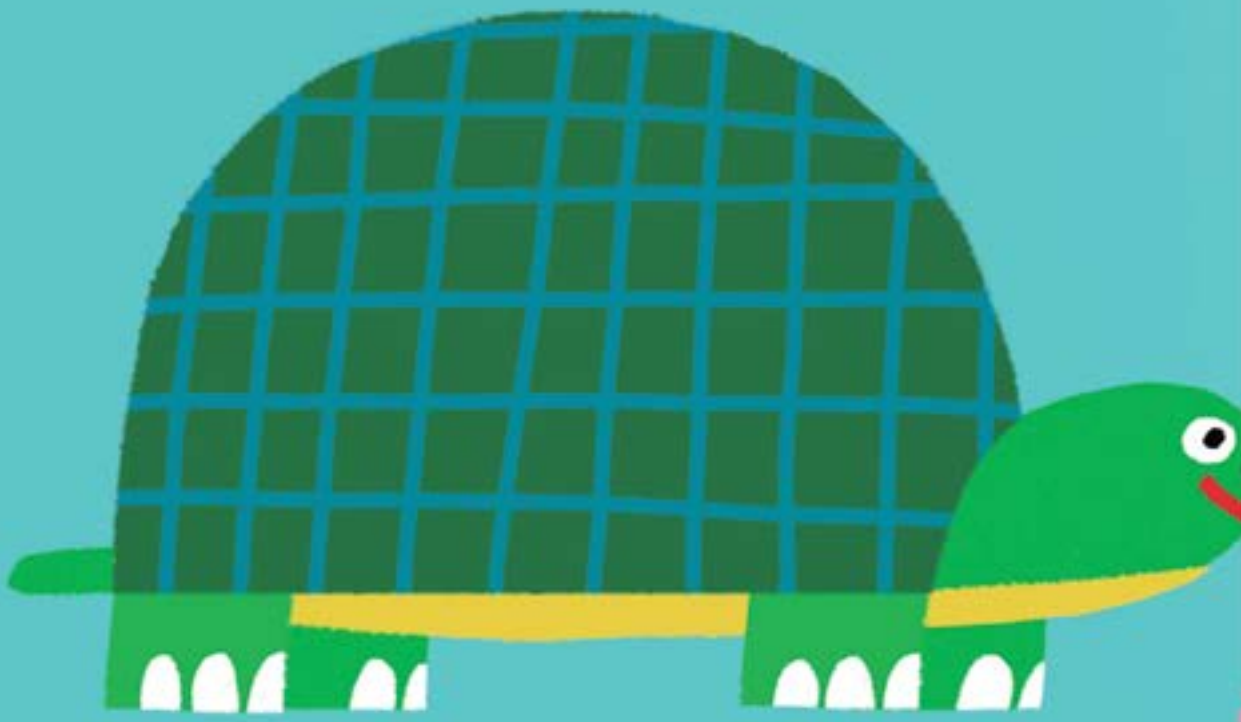

SPP
SOCIEDADE
PORTUGUESA
DE PEDIATRIA

Posteres com Discussão

Neonatologia | Caso Clínico

PD-001 – (21SPP-11793) – QUANDO A SEMIOLOGIA "VENCE" A TECNOLOGIA: A PROPÓSITO DE DOIS CASOS CLÍNICOS

David Rabiço-Costa[1]; Sara Geraldes Paulino[1]; Nuno Rodrigues Santos[1]; Gustavo Rocha[2]; Paulo Soares[2]; Maria José Teles[3,4,5]

1 – Serviço de Pediatria Médica, Unidade Autónoma de Gestão da Mulher e da Criança, Centro Hospitalar Universitário de São João, Porto, Portugal; 2 – Unidade de Neonatologia, Unidade Autónoma de Gestão da Mulher e da Criança, Centro Hospitalar Universitário de São João, Porto, Portugal; 3 – Serviço de Patologia Clínica, Centro Hospitalar Universitário de São João, Porto, Portugal; 4 – i3S: Instituto de Investigação e Inovação em Saúde, Universidade do Porto, Portugal; 5 – Anemia Working Group Portugal

Introdução / Descrição do Caso

As variantes da hemoglobina fetal (HbF) são raras e ocorrem quando alterações genéticas mudam a sequência de aminoácidos da globina, modificando a estrutura e funcionamento da hemoglobina (Hb). Os autores apresentam dois casos clínicos. Caso 1: Recém-nascido (RN) termo, gestação vigiada, rastreio *Streptococcus* Grupo B positivo, parto distócico por ventosa. I. APGAR 8/9/10. Na admissão sem sinais de dificuldade respiratória (SDR) ou de patologia cardiovascular, Hb 13,4g/dL, proteína C-reativa 55mg/L, saturação periférica de oxigénio (SpO_2) 80% e saturação na gasometria arterial (GSA) de 96,5%, com fraca resposta a oxigénio suplementar. Hemocultura negativa. Caso 2: RN termo, gestação e parto sem intercorrências, admitido por SpO_2 90% no rastreio de cardiopatia congénita. Saturação GSA: 98%. Sem clínica respiratória ou cardiovascular. Ambos realizaram radiografia torácica, ecocardiograma-2D, esfregaço de sangue periférico e doseamento de metemoglobina, sem alterações. Confirmação genética de mutação nas cadeias gama-globínicas, designada por HbF-*Sardinia.*

Comentários / Conclusões

A HbF-*Sardinia* é uma das várias variantes benignas da HbF que apresentam uma alteração conformacional e, consequentemente, alteração da absorbância da luz, levando a medições erráticas da SpO_2 por oximetria de pulso, traduzindo-se clinicamente por uma falsa hipoxemia, sem cianose ou SDR. É uma condição subdiagnosticada dado ser transitória e benigna. O rastreio de cardiopatia congénita através de oximetria de pulso permite detetar algumas variantes de HbF. Apesar dos métodos de diagnóstico auxiliarem a prática clínica, estes têm limitações. Devemos considerar a possibilidade de uma variante de HbF em RN com uma SpO_2 baixa, na ausência de manifestações clínicas.

Palavras-chave : Hemoglobina fetal

Neonatologia | Caso Clínico

PD-002 – (21SPP-11473) – MECÓNIO NO SÍTIO ERRADO

André Costa E Silva[1]; André Azevedo[1]; Sofia Poço Miranda[1]; Cátia Juliana Silva[1]; Inês Rua[2]; Dalila Rocha[1]; Licínia Lima[1]

1 – Unidade Local de Saúde do Alto Minho; 2 – Centro Hospitalar e Universitário de Coimbra

Introdução / Descrição do Caso

Mecónio é o nome dado ao conteúdo luminal intestinal num feto em desenvolvimento. Quando este transita para o exterior do intestino, por meio de perfuração, um fenómeno raro de peritonite química estéril pode resultar. Uma entidade ainda mais rara ocorre quando o mecónio atinge a bolsa escrotal, a periorquite meconial. Os autores pretendem relatar um diagnóstico invulgar e discutir o seu diagnóstico diferencial, características radiológicas e prognóstico. Trata-se de um recém-nascido no primeiro de vida, com antecedentes pré-natais de "*hidrocelo bilateral com calcificações dispersas"* diagnosticado em ecografia do 3º trimestre, que apresenta ao exame objetivo tumefacção escrotal bilateral e escurecimento da bolsa escrotal, não transiluminável, mais volumosa à direita. Foi submetido a ecografia testicular que evidenciou a presença de "material heterogéneo e ecogénico" bilateralmente. Realizou-se o doseamento de marcadores tumorais, os quais foram normais para a idade e ainda uma ecografia abdominal que sugeriu calcificações peritoneais dispersas. Por agravamento clínico foi transferido ao Hospital de Braga onde foi submetido a laparotomia exploradora na suspeita de periorquite meconial. A suspeita clínica foi confirmada pelos achados cirúrgicos: "Identificação de pseudocisto meconial e múltiplas concreções meconiais."

Comentários / Conclusões

A peritonite meconial ocorre quando a parede intestinal sofre perfuração durante a vida fetal tardia ou a vida pós-natal precoce, permitindo que o mecónio entre na cavidade peritoneal. Existindo patência do canal peritoneo-vaginal, o mecónio pode atingir a bolsa escrotal e iniciar um processo inflamtório. A ecografia é o exame gold-standard pela sua capacidade de diferenciar massas intra e extra-testiculares

Palavras-chave : Peritonite, Periorquite, Mecónio

Neonatologia | Caso Clínico

PD-003 – (21SPP-11850) – NEUTROPENIA NEONATAL (MUITO) SEVERA NO RECÉM NASCIDO – CASO CLÍNICO

Joana Pereira-Nunes[1]; José Fontoura-Matias[1]; Paulo Soares[2]; Susana Pissarra[2]; Henrique Soares[2,3]

1 – Serviço de Pediatria, Unidade Autónoma de Gestão da Mulher e Criança, Centro Hospitalar Universitário de São João, EPE; 2 – Serviço de Neonatologia, Unidade Autónoma de Gestão da Mulher e Criança, Centro Hospitalar Universitário de São João, EPE; 3 – Departamento de Ginecologia-Obstetrícia e Pediatria, Faculdade de Medicina da Universidade do Porto

Introdução / Descrição do Caso

A neutropenia é comum no período neonatal, sendo a sua avaliação um desafio. As etiologias são múltiplas, mas frequentemente benignas e transitórias. A sua evolução é essencial para o diagnóstico.
RN pré-termo (35 semanas e 2 dias), feminino, gravidez vigiada, com antecedentes maternos de DM tipo I e hipotiroidismo. Sem história materna de doença hipertensiva. Parto por ventosa, índice de Apgar 8/9/10 e peso ao nascimento de 3315g.
Por risco infeccioso (prematuridade espontânea, RBA prolongada, SGB desconhecido com 7 doses de ampicilina anteparto), fez hemograma às 8h de vida que revelou contagem neutrofílica de 0/uL, confirmado em esfregaço de sangue periférico (ESP). Associadamente, trombocitopenia de 111000/uL e PCR negativa. Repetido hemograma, confirmando a contagem. Colocada em isolamento e iniciadas ampicilina/gentamicina. Manteve-se assintomática, com manutenção prolongada de neutropenia severa isolada (máx 110/uL). O rácio neutrófilos imaturos/maduros não foi calculado razões técnicas. As PCRs seriadas e hemoculturas foram negativas. A pesquisa de CMV na urina foi negativa. O hemograma materno excluiu neutropenia e anticorpos anti-neutrófilo. Realizado painel genético de falência medular que foi normal. Em D19 apresentou recuperação da contagem para 4920/uL, confirmada no hemograma e ESP.
Dada a evolução benigna, teve alta com o diagnóstico provável de uma neutropenia neonatal benigna, eventualmente associada à exposição a B-lactâmicos no período periparto.

Comentários / Conclusões

Este caso destaca-se pela complexidade do diagnóstico etiológico. Apesar da apresentação alarmante e precoce, sob a forma de uma contagem invulgarmente baixa, associou-se a uma provável combinação de etiologias benignas e transitórias, frequentemente presentes em UCINs.

Palavras-chave : Neutropenia Neonatal, B-lactâmicos, Hemograma

Neonatologia | Caso Clínico

PD-004 – (21SPP-11368) – HIPOTIROIDISMO TRANSITÓRIO APÓS ADMINISTRAÇÃO DE CONTRASTE IODADO A RECÉM-NASCIDOS PREMATUROS

Rosario Stilwell[1]; Ema Leal[1]; Daniel Virella[1]

1 – Centro Hospitalar Universitário Lisboa Central – Hospital Dona Estefânia

Introdução / Descrição do Caso

Os meios de contraste iodados são necessários na investigação de patologia intestinal. A tiróide do prematuro tem maior susceptibilidade à exposição entérica ao iodo. Relatam-se dois casos com alterações da função tiroideia em recém-nascidos prematuros após clister opaco com contraste iodado.
(1) Prematuro de 32 semanas e 5 dias submetido a enema com contraste iodado aos 13 dias de idade (34 semanas e 4 dias) por suboclusão intestinal.
No rastreio, 5 dias após o enema, doseamento de hormona estimuladora da tiroide (TSH) 21,30µUI/mL (VR 0.73 – 4,77 µUI/mL) e tiroxina livre (fT4) 0,72ng/dL (VR 0,68-2,53 ng/dL); foi medicado com levotiroxina durante 38 dias – TSH 4,02 µUI/mL, fT4 1,06 ng/dL. O diagnóstico precoce neonatal tinha sido normal. (2) Prematuro de 23 semanas e um dia, submetido a enema com contraste aos 21 dias de idade (26 semanas e 1 dia) por distensão abdominal e intolerância alimentar. No rastreio, 7 dias após o enema, doseamento de TSH 0,48 µUI/mL e fT4 < 0,4 ng/dL; foi medicado com levotiroxina. Lesão renal aguda com creatinina máxima 1,22 mg/dL aos 29 dias. Com 31 dias, com persistência do quadro, a laparotomia revelou perfuração intestinal. Aos 44 dias, com TSH<0,01µUI/mL E FT4 2,48 uUI/mL, suspendeu levotiroxina; aos 65 DIAS, TSH 2.48 FTA 1.01. O diagnóstico precoce neonatal tinha sido normal para TSH mas positivo para tripsina imuno-reactiva; o teste genético para fibrose quística foi negativo. Ambos os casos mantiveram-se eutiroideus sem suplementação; mantêm vigilância clínica.

Comentários / Conclusões

A exposição do recém-nascido a contraste iodado deve ser restrita, especialmente no prematuro; quando indispensável, a função tiroideia deve ser monitorizada antes e após o procedimento.

Palavras-chave : contraste iodado, hipotiroidismo, prematuros

Neonatologia | Caso Clínico

PD-005 – (21SPP-11520) – COLESTASE NEONATAL – UM DESAFIO DIAGNÓSTICO

Luzia Condessa[1]; Sofia Gomes Ferreira[2]; Duarte Rebelo[3]; Cristina Novais[2]; Ana Tavares[2]
1 – Interna de Pediatria do Hospital de Cascais; 2 – Assistente Hospitalar de Neonatologia do Hospital de Cascais; 3 – Assistente Hospitalar de Pediatria do Hospital de Cascais

Introdução / Descrição do Caso
A colestase neonatal deve-se ao compromisso da excreção biliar e tem uma etiologia diversa (obstrução biliar, infeção, doença genética/metabólica, aloimune, tóxica ou idiopática) constituindo frequentemente um desafio diagnóstico.
Recém-nascido de termo, sexo masculino, 1º filho de pais não consanguíneos, com antecedentes familiares de hipotiroidismo materno. Gestação complicada por diabetes gestacional e diagnóstico pré-natal de dilatação pielocalicial direita. Parto eutócico e período neonatal imediato sem intercorrências. Admitido ao 14º dia de vida por icterícia de aparecimento recente e redução da ingesta. Sem febre, vómito, acolia ou colúria. À observação: perda ponderal 15%, prega cutânea, icterícia e distensão abdominal. Analiticamente: acidose metabólica, leucocitose com neutrofilia, PCR 9,29 mg/dL, anemia, hiponatrémia e colestase (bilirrubina total 29,3 mg/dL,bilirrubina conjugada 25,3 mg/dL, FA 215 UI/L,Gama-GT 400 UI/L). Exame sumário de urina com leucocitúria e hematúria. Por desidratação hiponatrémica, suspeita de urosépsis e colestase foi iniciada hidratação endovenosa, antibioticoterapia empírica e ácido ursodesoxicólico. Isolamento de E.coli em urocultura. Hemocultura e LCR estéreis. Pesquisa de vírus (CMV, enterovírus, parvovírus B19, herpes simples, coxsackie e EBV) negativa. Evidência ecográfica de duplicação pielocalicial direita. Rastreio endócrino-metabólico precoce normal, incluindo galactosémia. Evolução favorável, com resolução completa da colestase à data de alta.

Comentários / Conclusões
No período neonatal, a urosépsis a Gram negativos, particularmente a E.coli, pode se manifestar exclusivamente com colestase, implicando um elevado grau de suspeição. A antibioticoterapia é determinante para a resolução completa da colestase.

Palavras-chave : Colestase, Recém-nascido, Urosépsis

Neonatologia | Caso Clínico

PD-006 – (21SPP-11593) – SÍNDROME CAT EYE – A PROPÓSITO DE DOIS CASOS CLÍNICOS

Nelia Gaspar[1,2]; Gustavo Rocha[2]; Ana Luísa Costa[3]; Jorge Moreira[3]; Tiago Tuna[4]; Jorge Spratley[5]; Ana Isabel Silva[6]; Ana Grangeia[7]; Renata Oliveira[7]; Carmen Silva[8]; Daniel Gonçalves[8]; Eunice Trindade[8]; Catarina Ferraz[8]; Paula Guerra[8]; Helena Pinto[8]; Olinda Faria[9]; Henrique Soares[2]
1 – Serviço de Pediatria, Centro Hospitalar Médio Tejo E.P.E.; 2 – Serviço de Neonatologia, Centro Hospitalar e Universitário de São João E.P.E.; 3 – Serviço de Cardiologia Pediátrica, Centro Hospitalar e Universitário de São João E.P.E.; 4 – Serviço de Cirurgia Pediátrica, Centro Hospitalar e Universitário de São João E.P.E.; 5 – Serviço de Otorrinolaringologia, Centro Hospitalar e Universitário de São João E.P.E.; 6 – Serviço de Medicina Física e Reabilitação, Centro Hospitalar e Universitário de São João E.P.E.; 7 – Serviço de Genética, Centro Hospitalar e Universitário de São João E.P.E.; 8 – Serviço de Pediatria, Centro Hospitalar e Universitário de São João E.P.E.; 9 – Serviço de Oftalmologia, Centro Hospitalar e Universitário de São João E.P.E

Introdução / Descrição do Caso
O Síndrome de *Cat Eye* é uma doença genética que afeta uma em cada 150000 pessoas, causada pela duplicação ou triplicação do braço longo (q) proximal do cromossoma 22. A tríade clínica clássica é caracterizada pelo coloboma da íris, malformação dos ouvidos e malformação anal, podendo ocorrer em associação com cardiopatia congénita.
Descrevem-se dois casos de Síndrome *Cat Eye*.
Caso 1: Recém-nascido com síndrome polimarformativo, caracterizado por microtia e agenesia do canal auditivo externo à direita, apêndices pré-auriculares bilaterais, imperfuração anal e drenagem venosa anómala pulmonar não obstrutiva (DVAP). O estudo genético confirmou Síndrome de *Cat Eye*, com cariótipo 47XY, +idic(22)(q11.21). Apresentou boa evolução clínica após cirurgia de correção de DVAP e colostomia sigmoideia. Atualmente a aguardar colocação de prótese auditiva e encerramento da colostomia.
Caso 2: Recém-nascido com diagnóstico pré-natal de distensão das ansas intestinais. Após o nascimento identificados imperfuração anal, DVAP e coloboma da íris. O estudo genético revelou tetrassomia parcial do cromossoma 22. Submetido a correção cirurgia da DVAP e a colostomia sigmoideia, posteriormente encerrada. Atualmente com 5 anos, apresenta atraso global do desenvolvimento psicomotor ligeiro e incontinência fecal intermitente.

Comentários / Conclusões
A designação Síndrome de *Cat Eye* deriva do coloboma vertical da íris, que confere a aparência de "olho de gato" típica destes doentes. Contudo, o espetro de manifestações clínicas é variável, podendo este estar ausente em cerca de 40-50% dos casos. O estudo genético é fundamental perante a ausência de um dos achados fenotípicos mais típicos desta síndrome. O prognóstico é variável e depende gravidade das anomalias congénitas presentes.

Palavras-chave : CAT EYE

Neonatologia | Caso Clínico

PD-007 – (21SPP-11605) – UM CASO DE MIASTENIA GRAVIS NEONATAL TRANSITÓRIA

Rafael Inácio[1]; Joana Glória[1]; Joana Coelho[2]; Sandra Valente[3]; Joana Saldanha[3]
1 – Departamento de Pediatria, Centro Hospitalar Universitário Lisboa Norte; 2 – Unidade de Neuropediatria, Departamento de Pediatria, Centro Hospitalar Universitário Lisboa Norte; 3 – Serviço de Neonatologia, Departamento de Pediatria, Centro Hospitalar Universitário Lisboa Norte

Introdução / Descrição do Caso
A miastenia gravis é uma doença autoimune provocada por anticorpos dirigidos contra os recetores da acetilcolina, resultando na inibição pós-sináptica da transmissão neuromuscular. A miastenia neonatal transitória afeta 10% a 20% das crianças nascidas de mães com miastenia gravis e tem um espetro de apresentação clínica variável.
Trata-se do caso de um recém-nascido de termo, parto eutócico às 37 semanas e 3 dias, sem intercorrências, IA 10/10. Gravidez complicada de internamento materno no 3º trimestre por fraqueza muscular com atingimento dos membros superiores e inferiores, astenia e ptose palpebral. Anticorpos anti-receptor de acetilcolina positivos e anti-MUSK negativos, com diagnóstico de miastenia gravis, sob terapêutica com piridostigmina, prednisolona e imunoglobulina. Sem outros antecedentes familiares ou obstétricos relevantes. No 2º dia de vida o recém-nascido desenvolveu quadro transitório caracterizado por dificuldade alimentar com sucção débil, sem ptose, diplegia facial ou insuficiência respiratória, com duração de 24 horas e resolução espontânea. Realizado doseamento de anticorpos anti-receptor da acetilcolina com resultado positivo (41,7 nMol/L). Alta ao 4º dia de vida clinicamente bem. Na consulta de reavaliação ao 26º dia de vida a destacar a não recuperação do peso ao nascer e discreta hipotonia axial na observação. No 46º dia de vida já com progressão ponderal adequada, sem outra sintomatologia ou achados no exame objetivo.

Comentários / Conclusões
Este caso pretende ilustrar uma forma transitória e de atingimento ligeiro de uma patologia rara, cujos desfechos dependem de um diagnóstico e abordagem corretos e atempados, bem como a importância do seguimento até à estabilização clínica.

Palavras-chave : Miastenia neonatal, Transmissão neuromuscular, Anti-receptor acetilcolina

Neonatologia | Caso Clínico

PD-008 – (21SPP-11689) – ABCESSO DO COURO CABELUDO NO RECÉM-NASCIDO – A PROPÓSITO DE UM CASO CLÍNICO

Luzia Condessa[1]; Cristina Novais[2]; Carlos Castañeda[2]; Rosário Sossai[2]; Manuel Cunha[2]
1 – Interna de Pediatria do Hospital de Cascais; 2 – Assistente Hospitalar de Neonatologia do Hospital de Cascais

Introdução / Descrição do Caso
O abcesso do couro cabeludo em recém-nascidos é uma entidade embora rara, potencialmente fatal, frequentemente associada a partos instrumentalizados. Os aeróbios e anaeróbios da flora bacteriana vaginal são os principais agentes etiológicos.
Recém-nascido, sexo feminino, de termo, sem antecedentes familiares de relevo. Gestação vigiada de evolução normal, sem risco infeccioso perinatal. Rotura de membranas 9 horas antes do parto, com líquido amniótico meconial. Parto por fórceps, IA 6/8/8, peso adequado à idade gestacional. Ao 4º dia de vida notada, na região occipital, tumefação de 3cm de diâmetro acompanhada de flutuação e sinais inflamatórios, com drenagem espontânea de exsudado purulento fétido. Restante observação sem alterações. Rastreio séptico laboratorial com leucocitose e neutrofilia e PCR 15.3mg/dL. Radiografia de crânio sem sinais de osteomielite. Ecografia transfontanelar sem sinais de extensão intracraniana.Admitindo-se abcesso do couro cabeludo iniciou antibioticoterapia empírica com flucloxacilina e gentamicina. Isolamento em cultura do exsudado de *Citrobacter freunddi* e *Enterococcus faecalis*. Hemoculturas (D4 e D5) estéreis. Ajustada a antibioticoterapia de acordo com antibiograma associando-se cefotaxima, gentamicina e ampicilina. Evolução favorável, sempre em apirexia e hemodinamicamente estável. À data de alta, cumpridos 14 dias de antibioticoterapia, notada completa resolução clínica e laboratorial.

Comentários / Conclusões
Perante um recém-nascido com abcesso do couro cabeludo é necessário excluir potenciais complicações (sépsis, meningite ou osteomielite). No nosso caso, o diagnóstico e instituição atempada de antibioticoterapia, ajustada posteriormente de acordo com antibiograma, foram determinantes para a evolução favorável.

Palavras-chave : abcesso do couro cabeludo, fórceps, recém-nascido

Neonatologia | Caso Clínico

PD-009 – (21SPP-11809) – ICTERÍCIA NEONATAL-ROTINA OU DESAFIO DIAGNÓSTICO?

Beatriz De Sousa[1]; Catarina Pinto Silva[2]; Rita Lages Pereira[3]; Liane Moreira[1]; Bernarda Sampaio[1]; Joana Neves[1]

1 – Hospital da Senhora da Oliveira, Guimarães; 2 – Hospital Pediátrico de Coimbra, Centro Hospitalar e Universitário de Coimbra; 3 – Hospital de Braga

Introdução / Descrição do Caso

Introdução:
A icterícia neonatal é uma condição comum e frequentemente benigna, embora uma das principais causas de hospitalização na 1ª semana de vida.
O desafio diagnóstico passa por diferenciar recém nascidos (RN) com icterícia fisiológica daqueles com condições raras ameaçadoras de vida, evitando simultaneamente exames desnecessários.

Descrição de caso:
RN termo precoce, fruto de gestação vigiada, mãe ARh+ com serologias maternas normais que realizou vacinação anti-SARS-CoV2 na gestação. Nasce por parto eutócico, IApgar 10/10, somatometria adequada e sem risco infecioso. Em D3 de vida notada icterícia com critérios para fototerapia. Em D4 de vida por apresentar palidez cutânea realiza estudo analítico que revela hiperbilirrubinemia indireta e anemia normocítica normocrómica com reticulocitose, ferropenia e o esfregaço de sangue com esquizócitos e ovalócitos. Prossegue-se estudo etiológico, sem alterações, à exceção de hemorragia suprarrenal bilateral detetada na ecografia abdominal, sem coagulopatia associada. Durante o internamento, manteve vigilância ecográfica com redução progressiva das dimensões da hemorragia, sem sinais clínicos e analíticos de insuficiência suprarrenal (IS).

Comentários / Conclusões

Discussão:
A hemorragia neonatal da suprarrenal é uma condição relativamente incomum (0.2-0.55% das patologias neonatais). Os principais fatores de risco são a hipoxia, trabalho de parto prolongado, macrossomia, infeção intrauterina e coagulopatia. A apresentação clínica é variável: assintomáticos, com icterícia, massa abdominal, anemia até hemorragia fulminante com risco de IS.
Com este caso clínico pretende-se alertar para que, mesmo sem fatores de risco, pode ocorrer hemorragia suprarrenal.

Palavras-chave : icterícia, neonatal, hemorragia suprarrenal

Neonatologia | Caso Clínico

PD-010 – (21SPP-11386) – DEFORMIDADE CRANIANA EM RECÉM-NASCIDO

Ana Rita Curval[1]; Gustavo Rocha[2]; Ana Granjeia[3]; Josué Pereira[4]; Henrique Soares[2]

1 – Serviço de Pediatria, Centro Hospitalar Universitário de São João; 2 – Serviço de Neonatologia, Centro Hospitalar Universitário de São João; 3 – Serviço de Genética, Centro Hospitalar Universitário de São João; 4 – Serviço de Neurocirurgia, Centro Hospitalar Universitário de São João

Introdução / Descrição do Caso

O formato do crânio do RN não permite prever o seu processo de desenvolvimento.A fusão de suturas (craniossinostose) pode não ser evidente nos 1ºs dias de vida e pode condicionar dismorfia e/ou restrição no volume cerebral.RN de termo,masculino,1º filho de casal jovem não consanguíneo;gravidez vigiada sem intercorrências;parto eutócico;IApgar 9/10/10; somatometria ao nascimento AIG.Em D2 objetivado "cavalgamento" ósseo na sutura sagital,com FA normotensa e pulsátil.Reavaliado em consulta aos 27 dias,apresentava ligeira dolicocefalia, com desenvolvimento psicomotor adequado.Solicitada ecoTF que revelou sutura sagital permeável embora pouco ampla.Efetuou TC-3D craniano que confirmou a existência de craniossinostose da sutura sagital, FA residual e FP encerrada.Orientado precocemente ainda sem estigmas evidentes de malformação craniana para consulta de Neurocirurgia,que programou cirurgia de correção para os 9 meses, e avaliado em consulta de Genética.

Comentários / Conclusões

A craniossinostose resulta da fusão prematura de uma ou mais suturas cranianas podendo associar-se a aumento da pressão intracraniana e inibição do crescimento cerebral, comprometendo a função cognitiva e o neurodesenvolvimento.A craniossinostose sagital é o tipo mais comum e leva a um crânio estreito e longo (escafo ou dolicocefalia).A maioria dos casos é isolada e esporádica, com risco de recorrência nos descendentes inferior a 3%.Em até 40 a 50% dos pacientes pode ocorerr dificuldade de aprendizagem.Vários genes estão envolvidos na craniossinostose sagital.É fundamental um diagnóstico nos primeiros meses de vida para uma avaliação precoce de equipa multidisciplinar e informação mais completa e útil aos pais quer em termos de necessidade e *timing* cirúrgico, quer em termos prognósticos

Palavras-chave : Recém-nascido, Deformidade craniana, Craniossinostose

Neonatologia | Caso Clínico

PD-011 – (21SPP-11604) – ATRESIA INTESTINAL NEONATAL – RELATO DE DOIS CASOS CLÍNICOS

Mariana Portela[1]; Inês Braga[2]; Catarina Barroso[2]; Jorge Correia Pinto[2,3,4]; Alexandra Cadilhe[5]; Inês De Medeiros[1]; Albina Ramires[1]; Almerinda Pereira[1]

1 – Unidade de Neonatologia, Hospital de Braga, EPE; 2 – Serviço de Cirurgia Pediátrica, Hospital de Braga, EPE; 3 – Instituto de Investigação em Ciências da Vida e da Saúde, Escola de Ciências da Saúde, Universidade do Minho, Braga, Portugal; 4 – Instituto de Investigação em Ciências da Vida e da Saúde/3B's – Laboratório Associado do Governo Português, Braga/Guimarães; 5 – Unidade de Medicina Fetal, Serviço de Ginecologia e Obstetrícia, Hospital de Braga, EPE

Introdução / Descrição do Caso

As atresias ileais e cólicas são etiologias raras de obstrução intestinal neonatal. O diagnóstico deve ser suspeito em ecografias pré-natais ou perante um recém-nascido com distensão abdominal, vómitos e ausência de trânsito intestinal.
Dois casos de atresia intestinal em neonatos de termo: o primeiro, recém-nascido do sexo feminino, nascido via vaginal após uma gravidez sem intercorrências, é enviado para o nosso hospital em dia 1 de vida devido a distensão abdominal em agravamento, vómitos fecaloides e ausência de passagem meconial. Exame físico com abdómen grosseiramente distendido e atividade peristáltica visível. Iniciada antibioterapia empírica e realizada laparotomia exploratória emergente, revelando atresia ileal tipo IIIA, com segmento proximal volvulado dilatado. Procedeu-se à ressecção do intestino proximal dilatado e anastomose íleo-ileal. O trânsito intestinal iniciou-se 3 dias após o procedimento cirúrgico, e a alimentação entérica aos 7 dias. A boa evolução clínica permitiu alta ao 13º dia de vida.
O segundo caso clínico, um recém-nascido do sexo masculino, com diagnóstico pré-natal de malformação anorretal, nascido por cesariana no nosso hospital, inicia no 1º dia de vida vómitos fecaloides, distensão abdominal e ausência de passagem meconial. Radiografia abdominal com distensão cólica. Iniciada antibioterapia profilática. Exploração cirúrgica revelou atresia do cólon tipo I (cólon descendente), realizou-se colectomia dos segmentos afetados. Trânsito intestinal iniciado 3 dias após cirurgia e aporte entérico ao 5º dia. Teve alta ao 10º dia de vida, sem complicações.

Comentários / Conclusões

O prognóstico da obstrução intestinal após a correção cirúrgica é favorável, na ausência de outras doenças congênitas, anomalias ou complicações.

Palavras-chave : atresia intestinal, distensão abdominal, recém-nascido

Neonatologia | Caso Clínico

PD-012 – (21SPP-11617) – SÍNDROME DE PRADER-WILLI – DIAGNÓSTICO NEONATAL

Mariana Portela[1]; Sofia Brandão Miranda[1]; Maria Ventura Nogueira[1]; Maria Miguel Gomes[1,2]; Maria Lopes De Almeida[3]; Carla Sá[4]; Almerinda Pereira[4]

1 – Serviço de Pediatria, Hospital de Braga, EPE; 2 – Escola de Medicina, Universidade do Minho, Braga; 3 – Unidade de Genética Médica, Hospital de Braga, EPE; 4 – Unidade de Neonatologia, Hospital de Braga, EPE

Introdução / Descrição do Caso

A Síndrome de Prader-Willi (SPW) é uma doença genética, complexa e rara, com a prevalência de 1:25.000 nascimentos. No período neonatal os achados mais frequentes são: hipotonia, dismorfias craniofaciais e dificuldades alimentares. O diagnóstico genético é importante para confirmar a doença que exige vigilância multidisciplinar específica.
Recém-nascido do sexo masculino, gestação vigiada e sem intercorrências. Sem doenças heredofamiliares. Ecografia do 3ºtrimestre com restrição do crescimento fetal (p0,3) e alteração da fluxometria. Cesariana urgente às 36semanas e 6dias por estado fetal não tranquilizador. Peso ao nascimento 2000g(<P3), Índice Apgar 5/8/9. Ventilação espontânea desde as 12h de vida. Durante o internamento na Unidade de Neonatologia notada pouca atividade espontânea, dismorfias faciais, hipotonia global importante de predomínio axial, criptorquidia bilateral, reflexo de sucção débil e episódios de dessaturação posturais. Ecografia cardíaca funcional e ecografia transfontanelar sem alterações. Estudo metabólico normal. Estudo genético confirmou o diagnóstico de SPW. Realizou capnografia e oximetria, com valores normais, e teve alta ao 48º dia de vida sem autonomia alimentar, necessitando de sonda orogástrica de longa duração, apoio de terapia da fala e fisioterapia. Atualmente com 4meses, sem dessaturações nem oxigenoterapia suplementar e melhor autonomia alimentar. É seguido multidisciplinarmente, e aguarda início de hormona de crescimento.

Comentários / Conclusões

O diagnóstico precoce é de grande importância no SPW, permitindo um seguimento e atitudes terapêuticas adequadas ao diagnóstico, assim como o aconselhamento genético para a família.

Palavras-chave : Prader-willi, hipotonia, dismorfia

Neonatologia | Caso Clínico

PD-013 – (21SPP-11875) – ARTRITE SÉPTICA DO COTOVELO COM SÉPSIS COMO COMPLICAÇÃO DE PUNÇÃO VASCULAR – RELATO DE CASO CLÍNICO

Joana Pereira-Nunes[1]; Débora Valente Silva[1]; Gustavo Rocha[2]; Joana Freitas[3]; Henrique Soares[2,4]

1 – Serviço de Pediatria, Unidade Autónoma de Gestão da Mulher e Criança, Centro Hospitalar Universitário de São João, EPE; 2 – Serviço de Neonatologia, Unidade Autónoma de Gestão da Mulher e Criança, Centro Hospitalar Universitário de São João, EPE; 3 – Serviço de Ortopedia e Traumatologia, Unidade Autónoma de Gestão de Cirurgia, Centro Hospitalar Universitário de São João, EPE; 4 – Departamento de Ginecologia-Obstetrícia e Pediatria, Faculdade de Medicina da Universidade do Porto

Introdução / Descrição do Caso

O diagnóstico de artrite séptica no RN, em particular do cotovelo, é difícil e requer alto grau de suspeição, dado a apresentação clínica ser habitualmente fruste e a localização rara. Os agentes mais frequentes são o SGB, bacilos gram negativos e o *S. aureus*.
RN de 11 dias, transferido para Cardiologia Pediátrica por taquicardia supraventricular. Apresentava CVP na fossa cubital do membro superior esquerdo (MSE), colocado para administração de adenosina.
Em D4, apresentou febre, irritabilidade, sinais inflamatórios e *pseudoparalisia* do MSE, com dor à palpação e limitação da sua mobilidade. Por suspeita de ponto de partida do CVP, este foi retirado com saída de pus. Medicado empiricamente com cefotaxima/vancomicina/gentamicina endovenosas e colocada a hipótese diagnóstica de artrite séptica. Realizada ecografia do cotovelo que mostrou fina lâmina de derrame. Por crescimento de MSSA na hemocultura e no bacteriológico do exsudado, foi ajustada a antibioterapia para flucloxacilina EV. Evolução com melhoria clínica, mas com manutenção de alguma rigidez. Por esse motivo, em D6 de flucloxacilina, realizou RM que descartou a presença de osteomielite concomitante, revelando presença de volumoso derrame articular, com espessamento da sinovial, compatível com artrite séptica do cotovelo esquerdo.

Comentários / Conclusões

Este caso relata o desenvolvimento de uma artrite séptica do cotovelo com sépsis após colocação de CVP, relembrando que, apesar de constituir um procedimento frequente, também em cenário urgente/emergente, este pode cursar com complicações infecciosas graves e potencialmente devastadoras, com necessidade de tratamento invasivo e prolongado. Destaca-se a importância do adequado cumprimento das medidas de assepsia em qualquer tipo de procedimento.

Palavras-chave : Artrite Séptica, Staphylococcus aureus, Cotovelo

Reumatologia | Caso Clínico

PD-014 – (21SPP-11565) – SÍNDROME DE BEHÇET: PLEOMORFISMO DAS MANIFESTAÇÕES CLÍNICAS NA DIFICULDADE DIAGNÓSTICA

Joana Vilaça[2]; Diogo Fonseca[3]; Sofia Brandão Miranda[2]; Francisca Aguiar[1]; Mariana Rodrigues[1]; Iva Brito[1]

1 – Unidade de Reumatologia Pediátrica, Centro Hospitalar Universitário S. João; 2 – Serviço de Pediatria, Hospital de Braga; 3 – Serviço de Reumatologia, Centro Hospitalar Vila Nova Gaia/Espinho

Introdução / Descrição do Caso

Síndrome de Behçet(SB) é uma vasculite multissistémica que pode afetar veias ou artérias de qualquer calibre. A sua apresentação clínica é muito heterogénea e geralmente insidiosa, tornando o seu diagnóstico desafiante e não, raramente difícil.
1.Adolescente de 13 anos, com aftose oral recorrente, epididimites de repetição e episódio de tromboflebite membro inferior esquerdo. Posteriormente aparecimento de úlcera genital e lesões de pseudofoliculite. Melhorado com colchicina e azatioprina. 2. Menina de 7 anos com apresentação PFAPA-like aos 2 anos. Aparecimento posterior de úlceras genitais e psudofoliculite. Painel de síndromes autoinflamatórios negativo. Melhorada sob colchicina. 3.Adolescente de 15 anos, internado por febre, aftose bipolar, pseudofoliculite dos membros inferiores, eritema nodoso e patergia positiva. Por fadiga intensa,efetuou ecocardiograma, sendo identificados trombos intracardíacos e posteriormente tromboembolismo pulmonar. Tratado com corticoterapia, ciclofosfamida, azatioprina, colchicina e hipocoagulação; atualmente estável sob infliximab. 4. Adolecente de 12 anos com trombose dos seios venosos cerebrais, história de úlceras orais e genitais não valorizadas previamente. Sob colchicina e infliximab. 5. Adolescente de 10 anos com aftose bipolar recorrente, 1 episódio de eritema nodoso e posteriormente episódio de panuveíte bilateral com vasculite retiniana. Melhoria sob colchicina, corticoterapia e ciclosporina.

Comentários / Conclusões

Embora a SB seja rara em idade pediátrica, as manifestações podem ser potencialmente graves, sendo as neurológicas mais frequentes nesta faixa etária. A variabilidade na apresentação e evolução clínica pode constituir um fator de dificuldade diagnóstica.

Palavras-chave : síndrome behçet, vasculite multissistémica, pleomorfismo clínico

Reumatologia | Caso Clínico

PD-015 – (21SPP-11618) – SÍNDROME SAPHO EM IDADE PEDIÁTRICA – SÉRIE DE QUATRO CASOS

Rita Gomes[1]; Luís Salazar[1]; Rui Almeida[2]; Jorge França[3]; Tânia Lopes[4]; Sérgio Alves[4]; Carla Zilhão[4]

1 – Serviço de Pediatria, Centro Materno Infantil do Norte, Centro Hospitalar Universitário do Porto; 2 – Serviço de Pediatria, Unidade Local de Saúde Matosinhos, Hospital Pedro Hispano; 3 – Serviço de Pediatria, Centro Hospitalar Trás os Montes e Alto Douro, EPE; 4 – Unidade de Reumatologia Pediátrica, Serviço de Pediatria, Centro Materno Infantil do Norte, Centro Hospitalar Universitário do Porto

Introdução / Descrição do Caso

A síndrome SAPHO (Sinovite, Acne, Pustulose, Hiperostose e Osteíte) deve ser ponderada perante patologia osteoarticular (OA) inflamatória (sobretudo no tórax, ilíaco e coluna) associada a alterações dermatológicas, como pustulose palmoplantar (PP), psoríase vulgar ou acne grave. A clínica é variável e o diagnóstico exige exclusão de causas autoinflamatórias, infeciosas e neoplásicas. Revistos 4 casos de adolescentes (14-15 anos), 2 do sexo feminino. O tempo até diagnóstico foi 14-30 meses; 3 tinham acne grave e 1 PP, com diferentes manifestações OA:

- Lombalgia e coxalgia direitas. Cintigrafia com hipercaptação em L1, sacroilíaca e 4-6ª costovertebrais direitas e RM com sacroileíte bilateral e erosões subcondrais. Pelo atingimento axial, iniciou etanercept, com resolução das queixas e melhoria da acne.
- Gonalgia e coxalgia esquerdas. Cintigrafia com captação na tíbia direita, ilíaco, grande trocânter e maléolo lateral esquerdos e esternoclavicular (EC). RM com sinovite coxofemoral, com edema medular, periostite e entesite. Por rim único, contraindicando uso prolongado de AINE, iniciou infliximab.
- Omalgia e dor clavicular direita associadas a febre recorrente e úlceras genitais, com artropatia inflamatória EC na cintigrafia e RM. Por suspeita de associação com Behçet, iniciou AINE e colchicina, com melhoria OA e da frequência de episódios febris.
- Coxalgia direita e artralgias das mãos. RM com erosões, condropatia difusa e tenossinovite no punho direito e alterações degenerativas da articulação coxofemoral direita. Melhoria parcial com metotrexato, tendo iniciado adalimumab com boa resposta.

Comentários / Conclusões

O diagnóstico e tratamento são maioritariamente empíricos. A terapêutica precoce permite alívio sintomático e prevenção de complicações.

Palavras-chave : SAPHO, Diagnóstico, Abordagem Terapêutica

Reumatologia | Casuística / Investigação

PD-016 – (21SPP-11314) – SÍNDROME PFAPA – CASUÍSTICA DA CONSULTA DE PATOLOGIA ARTICULAR PEDIÁTRICA DE UM HOSPITAL DE NÍVEL II

Beatriz Vieira[1]; Inês Mazeda[1]; Joana Pinho[1]; Sofia Branco[1]; Gracinda Oliveira[1]

1 – Centro Hospitalar da Póvoa de Varzim/Vila do Conde

Introdução e Objectivos

A síndrome PFAPA (*Periodic Fever, Aphtous stomatitis, Pharyngitis* and *Adenitis)* é uma doença auto-inflamatória benigna de etiologia desconhecida. **Objetivo:** Caraterizar os casos de PFAPA seguidos na consulta de Patologia Articular Pediátrica de um hospital nível II.

Metodologia

Análise retrospetiva dos processos clínicos de PFAPA entre Março/19 e Maio/21. Foram analisados: género, idade de início dos sintomas, tempo até diagnóstico, sintomatologia, duração e periodicidade, estudo analítico, história familiar, resposta à terapêutica e intercorrências.

Resultados

Incluídos 15 casos (9 raparigas). Os sintomas iniciaram-se entre os 10-72 meses (mediana 24) e o tempo até ao diagnóstico variou entre 4-123 meses (mediana 13). Os episódios recorriam cada 3-8 semanas (mediana 30 dias) caraterizados por: febre (15), faringite exsudativa e/ou eritematosa (14), adenite cervical (7) e aftas orais (8). Outros sintomas: dor abdominal (2), náuseas/vómitos (1), artralgias (2), fadiga (8) e anorexia (2). História familiar de faringites de repetição em 87%. Da investigação destacam-se 4 casos de défice moderado de vitamina D e 1 de défice severo. Todos os que realizaram prednisolona/betametasona tiveram resolução rápida do episódio. Um caso, por encurtamento do intervalo intercrise, necessitou de medicação adicional (montelucaste e colquicina). Dois casos foram submetidos a amigdalectomia, sem novas crises.

Conclusões

A PFAPA é um diagnóstico de exclusão importante na criança com febre periódica e faringites de repetição. A suspeição deve aumentar perante aftose oral, adenite cervical e teste diagnóstico antigénico rápido negativo. O seu reconhecimento precoce evita investigações etiológicas excessivas e o uso abusivo de antibioterapia.

Palavras-chave : PFAPA, Febre periódica, Faringites de repetição

Reumatologia | Caso Clínico

PD-017 – (21SPP-11778) – LINFOHISTIOCITOSE HEMOFAGOCÍTICA: DIAGNOSTICO DE DIFÍCIL RECONHECIMENTO

Ivana Cardoso[1]; Mariana Rodrigues[2]; Sofia Brandão Miranda[3]; Bernardo Santos[4]; Francisca Aguiar[2]; Ana Paula Fernandes[2]; Iva Brito[2,5]

1 – Centro Hospitalar Vila Nova de Gaia/Espinho; 2 – Centro Hospitalar Universitário de São João; 3 – Hospital de Braga; 4 – Centro Hospitalar do Baixo Vouga; 5 – Faculdade de Medicina da Universidade do Porto

Introdução / Descrição do Caso

Linfohistiocitose Hemofagocítica (LHH) – síndrome hiperinflamatória rara, potencialmente fatal. Pode ser primária ou secundária a infeções, doenças imunomediadas ou neoplasias.

Menino de 4 anos, saudável, internado por febre há 7 dias, exantema com atingimento palmo-plantar e artralgias. Apresentava queilite e pequena adenomegalia cervical. Sem artrite.Analiticamente, bicitopenia (Hb 8.9 g/dL, plaquetas 67000/µl), hipofibrinogenemia, aumento da ferritina (17888 UI/L), CD25 solúvel, triglicerídeos, D-dímeros, troponina e transaminases. Colocada hipótese de LHH secundário a infeção ou D. Kawasaki (DK) incompleta.Estudo infecioso (incluindo IgG SARS-COV2), marcadores tumorais séricos e ecocardiograma sem alterações. TC toracoabdominopélvico com pequeno derrame pleural bilateral e hepatoesplenomegalia.Estudo imunológico com linfocitose LT CD8 ativados, escassez de células NK. Mielograma com hemofagocitose, sem sinais de malignidade. Autoanticorpos negativos, complemento normal. Por afundamento do estado de consciência efetuou estudo do LCR, TC e RMN cerebrais, sem alterações.Recebeu suporte transfusional e fibrinogénio, imunoglobulina humana, antibioterapia, AAS e pulsos de metilprednisolona. Por agravamento, iniciou anakinra em doses crescentes, com melhoria clínica e analítica gradual. Alta após 40 dias, tendo cumprido 4 meses de terapêutica. No seguimento, objetivada descamação periungueal tardia, com painel NGS LHH negativo e estudo metabólico normal. A AngioRMN excluiu aneurismas periféricos e coronários. Após 10 meses encontra-se assintomático e sem sequelas.

Comentários / Conclusões

LHH necessita de abordagem diagnóstica multidisciplinar diferenciada e atuação terapêutica precoce. Casos secundários a DK, como este, podem ser particularmente refratários.

Palavras-chave : Linfohistiocitose Hemofagocítica, D. Kawasaki

Reumatologia | Caso Clínico

PD-018 – (21SPP-11861) – HIALINOSE INFANTIL SISTÉMICA: RELATO DE UM CASO

Luis Salazar[1]; Tânia Lopes[2]; Mónica Tavares[3]; Cristina Garrido[4]; Inês Carrilho[4,5]; Carla Zilhão[2]; Sérgio Alves[2]

1 – Serviço de Pediatria, Centro Materno Infantil do Norte, Centro Hospitalar Universitário do Porto; 2 – Unidade de Reumatologia Pediátrica, Centro Materno Infantil do Norte, Centro Hospitalar Universitário do Porto; 3 – Unidade de Alterações Nutricionais, Centro Materno Infantil do Norte, Centro Hospitalar Universitário do Porto; 4 – Unidade de Neuropediatria, Centro Materno Infantil do Norte, Centro Hospitalar Universitário do Porto; 5 – Grupo de Dor Crónica Pediátrica, Centro Materno Infantil do Norte, Centro Hospitalar Universitário do Porto

Introdução / Descrição do Caso

A hialinose infantil sistémica (HIS) é uma doença autossómica recessiva muito rara (<1/10^6), caracterizada por deposição multissistémica de hialina, sobretudo cutânea, musculoesquelética e intestinal. Manifesta-se por contraturas articulares progressivas com dor crónica, podendo ocorrer má-absorção proteica e desnutrição.

Lactente do sexo feminino, sem história de consanguinidade, gestação de 34 semanas com RCIU, referenciada aos 7 meses por suspeita de artrogripose. História de flexo dos joelhos desde o 1º mês, com progressão para outras articulações, dor intensa à manipulação (padrão misto) e regressão motora.

Aos 4 meses, aparecimento de hiperpigmentação arroxeada nos olecrânios e maléolos (Fig 1A). Evolução estatoponderal inferior ao P3.

Objetivamente: postura fetal, estática, sem movimentos espontâneos, contraturas poliarticulares (Fig 1B), choro à mínima manipulação, tórax em quilha, pele escleroedematosa no tronco, lesões eritematosas nas asas nasais e nódulo perianal violáceo (Fig 1C).

Equacionada HIS, tendo o estudo genético confirmado variantes em heterozigotia no gene ANTXR2 – c.1074del (patogénica) e c.626_630delinsA (não descrita).

Abordagem terapêutica anti-inflamatória e com foco no controlo da dor, complementada com fisioterapia e suplementação nutricional.

Evoluiu com hipertrofia labial (Fig 1D), mantendo-se sem diarreia e com a1-antitripsina fecal normal.

Comentários / Conclusões

A HIS apresenta mutação no mesmo gene da fibromatose hialina juvenil, existindo correlação genótipo/fenótipo. A imprevisibilidade da mutação recém-descrita torna difícil estabelecer um prognóstico, que pode ser condicionado pelo atingimento intestinal. Não existindo tratamento específico, a adequada paliação de sintomas e reabilitação multimodal é crucial.

Palavras-chave : hialinose sistémica, dor crónica

Reumatologia | Caso Clínico

PD-019 – (21SPP-11611) – FASCEÍTE EOSINOFÍLICA COM ENVOLVIMENTO SISTÉMICO EM IDADE PEDIÁTRICA

Sofia Brandão Miranda[1]; Ivana Cardoso[2]; Bernardo Santos[3]; Joana Vilaça[1]; Francisca Aguiar[4,5]; Cristina Castro[6]; Mariana Rodrigues[4,5,6]; Iva Brito[4,5]

1 – Serviço de Pediatria do Hospital de Braga, Braga, Portugal; 2 – Serviço de Pediatria do Centro Hospitalar de Vila Nova de Gaia/Espinho, Gaia, Portugal; 3 – Serviço de Reumatologia do Centro Hospitalar do Baixo Vouga, Aveiro, Portugal; 4 – Unidade de Reumatologia Pediátrica e do Jovem Adulto do Centro Hospitalar Universitário São João, Porto, Portugal; 5 – Faculdade de Medicina da Universidade do Porto, Porto, Portugal; 6 – Serviço de Pediatria do Centro Hospitalar Universitário São João, Porto, Portugal

Introdução / Descrição do Caso

A fasceíte eosinofílica (FE) é uma doença do tecido conjuntivo com etiopatogenia desconhecida, início súbito e rápida progressão. Caracteriza-se por edema e endurecimento das extremidades, eosinofilia periférica e espessamento fascial subcutâneo. Menina de 3 anos, saudável, admitida por edema e dor nos membros inferiores há uma semana. Hepatoesplenomegalia e hipereosinofilia 7200/uL, anemia microcítica, hipofibrinogenemia, hipoalbuminemia, aumento das troponinas e BNP e proteinúria não nefrótica. Enzimas musculares negativas. VS normal e PCR elevada. IgG elevada, complemento normal, ANA positivo 1/640, padrão homogéneo, ANCA e anticorpos específicos de miosite negativos. Esfregaço sanguíneo normal. Exames culturais negativos. Biópsia de medula óssea e hepática com eosinofilia. TC toracoabdominopélvica com poliserosite e hepatoesplenomegalia. Ecocardiograma e RM cardíaca normais. RM membros superiores com espessamento fascial e edema muscular. Iniciou corticoterapia sistémica (CS) com rápida melhoria analítica e clínica, mas progressão do espessamento cutâneo. A biópsia de pele, músculo e fáscia revelou fibrose dérmica, esclerose subcutânea e inflamação muscular. Assumido diagnóstico de FE, iniciou metotrexato subcutâneo (MTX). Ao longo de 18 meses, progressiva normalização clínica e analítica e surgimento de manchas vitiligóides (mãe e avô materno com vitiligo).

Comentários / Conclusões

Este caso de FE com envolvimento sistémico representou um desafio diagnóstico pela raridade em idade pediátrica. A biópsia fascial é gold-standard, mas a RM é útil para diagnóstico e monitorização. Neste caso, a ausência de eosinófilos na amostra pode dever-se a defeito na amostragem ou timing da realização. A CS é o tratamento de primeira linha, associada ou não ao MTX.

Palavras-chave : fasceíte, espessamento fascial, hipereosinofilia

Reumatologia | Caso Clínico

PD-020 – (21SPP-11524) – PNEUMONIA EOSINOFÍLICA E DOENÇA LÚPUS-LIKE: COMPLICAÇÕES INCOMUNS DE UM FÁRMACO CONHECIDO

Maria Ventura Nogueira[1]; Mariana Leitão Santos[1]; Sofia Brandão Miranda[1]; Sílvia Silva[2]; Cátia Sousa[2]; Catarina Sousa[2]

1 – Serviço de Pediatria do Hospital de Braga; 2 – Serviço de Pediatria do Instituto Português de Oncologia do Porto Francisco Gentil

Introdução / Descrição do Caso

Criança, sexo feminino, 4 anos, a realizar quimioterapia adjuvante com ifosfamida, vincristina e actinomicina D para tratamento de sarcoma indiferenciado da mandíbula localizado; medicada ainda com isoniazida por contacto com doente com tuberculose pulmonar. Desenvolve tosse produtiva e rinorreia escassas, sem sinais de dificuldade respiratória ou alterações auscultatórias; descrito também aparente fenómeno de Raynaud na língua. Nos exames de avaliação de fim de tratamento com quimioterapia, descrevem-se na PET "áreas de captação aumentada de 18F-FDG em densificações pulmonares direitas" e no TAC de tórax "discretas áreas de vidro despolido de etiologia inflamatória/infecciosa (CoV-SCORE 4 – possível COVID-19)". Testes de pesquisa de SARS-CoV-2 por PCR negativos. TAC de tórax de reavaliação após tratamento com antibiótico com agravamento imagiológico. Analiticamente, percebida eosinofilia sérica crescente o que levantou a hipótese de pneumonia eosinofílica e de ser secundária a algum fármaco. O estudo de auto-imunidade foi positivo (anticorpos ANA, anti-dsDNA e anti-cardiolipina IgG positivos). Elevada contagem de eosinófilos no lavado bronco-alveolar (LBA). Após prova de Mantoux, IGRA e exame cultural do LBA negativos, decidida a suspensão da isoniazida. Desde então, resolução da tosse e dos infiltrados pulmonares nos exames imagiológicos, diminuição da frequência dos episódios de fenómeno de Raynaud; anticorpos supracitados em perfil descendente. Atualmente em remissão oncológica, seguida na consulta de Oncologia Pediátrica.

Comentários / Conclusões

Este caso sublinha a importância da revisão terapêutica, dada a possibilidade de estarmos perante efeitos laterais de fármacos raros ou nunca antes descritos. Sem nunca esquecer: "primum non nocere".

Palavras-chave : pneumonia eosinofílica, lúpus induzido por fármacos, isoniazida

Reumatologia | Caso Clínico

PD-021 – (21SPP-11548) – UM CASO DE ACNE E SACROILEÍTE: QUANDO O DIAGNÓSTICO ETIOLÓGICO LEVANTA DÚVIDAS

Bárbara Pereira-Neto[1]; Ana Feio[2]; João Faria Dias[2]; Clara Vieira[2]; Ana Paula Vieira[3]; Paula Fonseca[2]; Sónia Carvalho[2]

1 – Serviço de Pediatria, Centro Hospitalar Universitário de São João; 2 – Serviço de Pediatria, Centro Hospitalar do Médio Ave; 3 – Serviço de Dermatologia, Hospital de Braga

Introdução / Descrição do Caso

A sacroileíte pode ser manifestação de doença inflamatória, infeciosa ou efeito adverso de fármacos. O acne fulminans pode apresentar sintomas sistémicos, havendo casos associados a doenças inflamatórias e secundários à isotretinoína.
Apresenta-se o caso de um adolescente de 17 anos, masculino, internado por dor lombossagrada esquerda com irradiação para a face posterolateral da coxa há duas semanas, incapacidade progressiva da marcha e febre. Encontrava-se medicado com isotretinoína por acne noduloquística.
Estudo analítico com neutrofilia e elevação da VS e da PCR. Tomografia computorizada da coluna lombar e bacia com ligeira protrusão discal posterior entre L3-S1. Ressonância magnética lombar e sacroilíaca com sacroileíte bilateral, sobretudo esquerda. Cintilograma ósseo com hiperfixação do fármaco na articulação sacroilíaca esquerda.
Em D1 de internamento iniciou naproxeno e em D3, por progressivo agravamento clínico e analítico, iniciou flucloxacilina, mantendo isotretinoína. Em D6, por persistência das queixas álgicas e exacerbação da acne nóduloquística inflamatória com crostas hemorrágicas (acne fulminans) foi iniciado corticóide oral. Verificada melhoria imediata com alta em D9 sem artralgias e com normalização analítica. Cumpriu 5 semanas de antibioterapia.
Estudo etiológico sem identificação de agente infecioso e com FR, ANA e HLA-B27 negativos.

Comentários / Conclusões

Os autores apresentam este caso pela raridade do quadro clínico de acne fulminans com pustulose e sacroileíte, persistindo ainda a dúvida sobre a sua etiologia. A evolução imagiológica e clínica permitirá distinguir causa infeciosa de inflamatória (espondiloartropatia juvenil ou síndrome de SAPHO – Sinovite, Acne, Pustulose, Hiperostose, Osteíte).

Palavras-chave : Acne fulminans, Sacroileíte

Reumatologia | Caso Clínico

PD-022 – (21SPP-11557) – FRATURAS POR FRAGILIDADE: DISCORDÂNCIA CLÍNICO-GENÉTICA

Joana Vilaça[1]; Diogo Fonseca[2]; Francisca Aguiar[3]; Mariana Rodrigues[3]; Iva Brito[3]

1 – Hospital de Braga; 2 – Centro Hospitalar Vila Nova de Gaia/ Espinho; 3 – Unidade de Reumatologia, Centro Hospitalar Universitário de S. João

Introdução / Descrição do Caso

A osteogénese imperfeita(OI) é uma doença ósteo-metabólica,genética,rara e potencialmente grave.Classifica-se em 16 subtipos,baseados na genética,clínica e radiologia. Apresentação heterogénea com fragilidade óssea, alteração do crescimento, esclerótica azulada, surdez progressiva,deformidade dos membros,escoliose,hipermobilidade articular e dentinogênese imperfeita.
Menina de 6 anos, com antecedentes pessoais e familiares irrelevantes. Aos 5 anos, por dor e tumefação a nível dos calcanhares, recorreu à consulta de Ortopedia, tendo sido detectada fratura bilateral dos calcâneos. Enviada à Consulta de Reumatologia pediátrica. Clinicamente, sem história de fraturas prevalentes, sem queixas álgicas osteoarticulares ou outras manifestações. Ao exame físico, normal desenvolvimento estato-ponderal, sem deformidades ósseas aparentes ou alterações músculo-esqueléticas. Objetivou-se escleras azuladas, sugestivas de provável OI. Estudo genético identificou variante no gene CREB3L1 em homozigotia, descrita em indivíduos com OI tipo XVI (autossómica recessiva). Densitometria metabólica óssea (DMO) e estudo osteometabólico sem alterações. Durante seguimento, nova fratura no rádio direito, após trauma minor. Decidido iniciar tratamento com fármaco anti-reabsortivo tendo em conta as múltiplas fraturas espontâneas e diagnóstico de OI.

Comentários / Conclusões

A ocorrência de fraturas não traumáticas em idade pediátrica, deve levantar a suspeita de doença ósteo-metabólica. A objetivação de escleróticas azuladas,quando presente,indicia o diagnóstico de OI, sendo crucial para a orientação etiológica.De realçar,a discrepância entre o fenótipo clínico e a mutação genética, que apesar de rara,condiciona severidade e mau prognóstico, aspetos estes inexistentes nesta doente.

Palavras-chave : discrepância clínico genética, osteogénse imperfeita, mutação rara

Reumatologia | Caso Clínico

PD-023 – (21SPP-11695) – ARTRITE IDIOPÁTICA JUVENIL SISTÉMICA: DIFICULDADES DIAGNÓSTICAS E NA ABORDAGEM TERAPÊUTICA

Sofia Grilo[1]; Bernardo Monteiro[1]; Carolina Gonçalves[1]; Andreia Martins[1]; Marta Cabral[2]
1 – Departamento da Criança e do Jovem, Hospital Prof. Dr. Fernando Fonseca, E.P.E.; 2 – Consulta de Reumatologia Pediátrica, Departamento da Criança e do Jovem, Hospital Prof. Dr. Fernando Fonseca, E.P.E.

Introdução / Descrição do Caso
A artrite idiopática juvenil sistémica (AIJs) é uma doença inflamatória crónica caracterizada por febre prolongada e artrite, por vezes associada a outras manifestações sistémicas. O diagnóstico é de exclusão e desafiante.
Rapariga de 11 anos, saudável. Quadro com 6 semanas de evolução de poliartrite migratória de agravamento progressivo, exantema urticariforme, astenia, anorexia e emagrecimento. Internada para investigação, objetivou-se poliartrite e picos febris diários associados a exantema evanescente. Exames: Hb 9.9g/dL, VS 88mm, PCR 6mg/dL; hepatomegalia em ecografia; ANA 1/160, anticoagulante lúpico positivo. Por IGRA positivo sem sintomas de doença, assumiu-se tuberculose infeção e iniciou isoniazida. Perante diagnóstico duvidoso (AIJs versus lúpus eritematoso sistémico) e impossibilidade de iniciar terapêutica imunossupressora, iniciou indometacina e teve alta clinicamente estável, com artrite ativa. Reinternada 17 dias depois por febre, persistência de poliartrite e agravamento analítico (Hb 9,2g/dL, ferritina 4631 ng/mL, fibrinogénio 2,4 g/L, d-dímeros 6572 µg/L, AST 916 U/L, albumina 3,4g/dL, triglicéridos 133 mg/dL) sugestivo de síndrome de ativação macrofágica (SAM) em evolução. Documentada esplenomegalia e agravamento do padrão de citocolestase, sem outras complicações. Após 4 semanas de antibacilares, iniciou corticoterapia, com melhoria clínica e analítica.

Comentários / Conclusões
Este caso ilustra a dificuldade diagnóstica e terapêutica das doenças autoimunes, com quadros clínicos por vezes indistinguíveis. A destacar:
1) clínica sugestiva de AIJs, mas marcadores imunológicos característicos de outras entidades que se sobrepõem; 2) tuberculose infeção, que atrasou o início da terapêutica imunomoduladora; 3) SAM, uma complicação grave.

Palavras-chave : Artrite Idiopática Juvenil Sistémica, Sindrome de Ativação Macrofágica

Reumatologia | Caso Clínico

PD-024 – (21SPP-11610) – TÍTULO: TUMEFAÇÃO DOS DEDOS E ANSIEDADE: QUAL A LIGAÇÃO?

Inês Ferreira Costa[1]; Inês Araújo Oliveira[1]; Mariana Rodrigues[2]; Miguel Costa[3]; Graça Loureiro[3]
1 – Centro Materno-Infantil do Norte – CHP; 2 – Centro Hospitalar e Universitário do São João; 3 – Centro Hospitalar de Entre Douro e Vouga

Introdução / Descrição do Caso
A paquidermodactilia é uma forma rara de fibromatose digital. Caracteriza-se clinicamente por espessamento dos tecidos moles em torno das articulações interfalângicas e falanges proximais dos dedos. Embora a sua etiologia permaneça desconhecida, encontra-se frequentemente associada a trauma mecânico repetitivo.
Relata-se o caso clínico de uma criança com 7 anos de idade, sexo feminino, com antecedentes pessoais irrelevantes. Observada em consulta de reumatologia pediátrica por tumefação dos dedos 2-4 da mão direita, sem rigidez matinal, com 1 ano de evolução. Dor ocasional de ritmo mal definido, alívio com analgesia comum. Através da anamnese foi possível identificar a realização de movimentos de fricção repetidos com a mão direita entre as coxas em períodos de maior ansiedade, desde o jardim de infância. Ao exame objetivo constatada tumefação sobre as articulações interfalângicas proximais (IFP) dos dedos 2-4 da mão direita, espessamento cutâneo, rubor discreto e nódulo duro palpável na IFP do 3º dedo. Analiticamente sem alterações. Radiografia da mão direita com edema de partes moles. A ecografia da mão direita revelou espessamento dos tecidos moles ao redor das articulações IFP, sem derrame. Uma vez identificada a compulsão, foi pedida consulta de Psicologia.

Comentários / Conclusões
A apresentação clínica pode confundir-se com formas de artrite inflamatória. Contudo, uma anamnese assertiva e um exame objetivo dirigido permitem a suspeição clínica, evitando exames complementares e terapêuticas desnecessários. Apesar da ausência de tratamento eficaz, existem relatos de regressão do espessamento com a suspensão do trauma. Quando é identificável uma compulsão como no caso descrito, o acompanhamento psicoterapêutico é fundamental para o controlo da doença.

Palavras-chave : Paquidermodactilia, Tumefação articular, Ansiedade

Reumatologia | Caso Clínico

PD-025 – (21SPP-11730) – SÍNDROME NEFRITE TÚBULO INTERSTICIAL E UVEÍTE – QUANDO SUSPEITAR?

Madalena Carvalho[1]; Francisca Galhardo Saraiva[1]; Andreia Martins[1]; Vanda Bento[1]; Marta Cabral[2]
1 – Departamento da Criança e do Jovem, Hospital Prof. Doutor Fernando Fonseca, EPE; 2 – Consulta de Reumatologia Pediátrica, Departamento da Criança e do Jovem, Hospital Prof. Doutor Fernando Fonseca, EPE

Introdução / Descrição do Caso
A síndrome nefrite túbulo intersticial e uveíte (TINU) é uma doença rara, mais frequente em adolescentes do sexo feminino. Caracteriza-se pela associação de uveíte com lesão renal, podendo coexistir sintomas sistémicos. É um diagnóstico de exclusão, sendo necessário excluir outras doenças sistémicas que expliquem ambas as manifestações.
Rapaz de 16 anos, com epilepsia sob terapêutica anti-convulsivante, admitido por visão turva, dor ocular, fotofobia e hiperémia conjuntival unilateral, astenia e emagrecimento. Foi diagnosticada uveíte anterior não granulomatosa, com progressão posterior bilateral apesar da terapêutica tópica. Analiticamente apresentava anemia normocítica normocrómica (Hb 8.3 g/dL, VGM 86.6 fL), aumento da ferritina (337 ng/mL) e da VS (125 mm/h); alteração da função renal – creatinina 1.45 mg/dL, ureia 26 mg/dL, TFG 86.8 mL/min, proteinúria não nefrótica (13.6 mg/m^2/hora) e elevação de β2 microglobulina urinária (49.73 mg/dL); ANA positivo (título 1:160); HLA-B27, fator reumatóide, ASCA, ANCA, anticorpos anti-dsDNA e restantes ENAs negativos; ECA e complemento normais; excluídas etiologias infecciosa e oncológica. A ecografia renal foi compatível com nefropatia médica. A biópsia renal revelou nefrite túbulo intersticial activa, admitindo-se o diagnóstico de TINU. Iniciou prednisolona 1 mg/Kg/dia. Até à data cumpriu terapêutica durante 3 meses, atualmente em desmame com remissão do compromisso renal e uveíte.

Comentários / Conclusões
O TINU deve ser considerado no diagnóstico diferencial de doentes com lesão renal e uveíte. Por se tratar de uma entidade rara, constitui um desafio diagnóstico, sendo necessário um alto nível de suspeição para a realização de um diagnóstico precoce e início de tratamento adequado, para um melhor prognóstico.

Palavras-chave : TINU, uveíte, lesão renal

Reumatologia | Caso Clínico

PD-026 – (21SPP-11510) – OSTEOMIELITE CRÓNICA RECORRENTE MULTIFOCAL – UM DIAGNÓSTICO DE EXCLUSÃO

Catarina Andrade[1]; Beatriz Câmara[1]; Graça Araújo[1]; Ricardo Figueira[2]; Ana Paula Ornelas[1]
1 – Serviço de Pediatria do Hospital Central do Funchal; 2 – Serviço de Reumatologia do Hospital Central do Funchal

Introdução / Descrição do Caso
A osteomielite crónica recorrente multifocal é uma doença rara, caraterizada por inflamação óssea estéril. A dor óssea é a manifestação cardinal. A avaliação analítica não revela alterações. O *gold standard* para diagnóstico é a RM e a biópsia óssea deve ser considerada. Os AINEs são a primeira linha terapêutica.
Criança de 6 anos, sexo feminino, sem antecedentes de relevo, com lombalgia com 3 semanas de evolução. À observação, apresentava uma tumefação mediana, na região dorso-lombar, aderente aos planos profundos com 7 cm de maior eixo, com limitação na dorsiflexão. Do estudo etiológico destaca-se: trombocitose, velocidade de sedimentação 51 mm, proteína C reativa 14 mg/L, sem elevação de enolase específica, ácido vanilmandélico, vitamina B12, LDH e ácido úrico; IGRA, hemocultura e serologia de brucelose negativos; TC com lesões osteolíticas nos arcos posteriores de D12, L1 e L2, com massa de tecidos moles associada, e lesões escleróticas no sacro, L1 e esterno, sem outras alterações; RM com alterações de sinal na coluna cervical, dorsal e lombossagrada e infiltração foraminal e dos tecidos moles paravertebrais; Biópsia óssea com processo inflamatório crónico; Cintigrafia óssea com alterações na coluna cervical baixa, D12, L1-L3, L5 e S1 compatíveis com a suspeita clínica de osteomielite crónica multifocal. Atendendo ao envolvimento da coluna vertebral, iniciou terapêutica com metotrexato e aguarda reavaliação imagiológica em 6 meses.

Comentários / Conclusões
Na ausência de tratamento, a osteomielite crónica recorrente multifocal resulta em elevada morbilidade. A escassez de especificidade clínica, laboratorial e imagiológica atrasa o seu diagnóstico. Deverá ser precocemente considerada como diagnóstico de exclusão em crianças com dor óssea.

Palavras-chave : Osteomielite, Dor óssea, Lombalgia, Ressonância magnética, Multifocal

Genética | Caso Clínico

PD-027 – (21SPP-11357) – UMA FORMA RARA DE OSTEOPOROSE

Adriana Costa[1]; Bernardo Monteiro[1]; Catarina Machado[1]; Andreia Martins[1]
1 – Hospital Prof. Doutor Fernando Fonseca, EPE

Introdução / Descrição do Caso

Introdução: A osteoporose primária na infância é uma condição rara caracterizada por baixa densidade mineral óssea (DMO) e risco elevado de fraturas.

Descrição do caso: Rapaz de 11 anos de idade, com antecedentes de obesidade e duas fraturas do dedo da mão em contexto de trauma. Três meses antes do internamento iniciou dorso-lombalgia com agravamento progressivo e incapacidade para realizar exercício físico. Por dificuldade na marcha, recorreu ao serviço de urgência. Negava traumatismo ou sintomas acompanhantes. Realizou radiografia e TAC da coluna que revelaram redução da DMO com múltiplas fraturas nos corpos vertebrais dorso-lombares, sugestivas de osteoporose juvenil. No internamento foi realizado um acompanhamento multidisciplinar tendo sido excluídas causas secundárias de osteoporose. A RMN da coluna corroborou fratura de múltiplos corpos vertebrais entre C7 e L5; Osteodensitometria mostrou valores de DMO compatíveis com osteoporose grave (Z-score DMO fémur -5.6; punho -6.7; coluna lombar -5); Estudo genético com identificação de uma variante patogénica, NM_005032.6:c.(?_-1)_(*1_?)del, detetada em hemizigotia no gene *PLS3* no cromossoma X, confirmada por *arrayCGH*. Estudo *arrayCGH* aos pais confirmou mãe ser a portadora desta variante. Iniciou terapêutica com colecalciferol e carbonato de cálcio diários e ciclos quadrimestrais de pamidronato endovenoso, com remissão da dor dorso-lombar após o primeiro ciclo, sem novas fraturas.

Comentários / Conclusões

Mutações no gene *PLS3*, codificador da proteína plastina-3, foram recentemente associadas a osteoporose ligada ao cromossoma X, existindo poucos casos descritos na literatura. Sendo a alteração identificada uma mutação nova, reforçamos a importância do diagnóstico molecular para a orientação do doente.

Palavras-chave : Osteoporose primária, Plastina-3, Genética, PLS3

Genética | Casuística / Investigação

PD-028 – (21SPP-11761) – DIAGNÓSTICO PRÉ-NATAL DE FENDAS OROFACIAIS: EXPERIÊNCIA NUM CENTRO DE REFERÊNCIA

Tatiana Moreira[1]; Madalena Von Hafe[1]; Margarida Dias[1]; Rita Curval[1]; Carla Pinto Moura[2,3,4,5]; Ana Maia[1,3,6]
1 – Serviço de Pediatria, Unidade Autónoma Gestão da Mulher e da Criança, Centro Hospitalar Universitário de São João; 2 – Serviço de Otorrinolaringologia, Centro Hospitalar Universitário de São João; 3 – Grupo Transdisciplinar de Fendas Lábio-Palatinas, Centro Hospitalar Universitário de São João; 4 – Serviço de Genética Médica, Centro Hospitalar Universitário São João, Faculdade de Medicina da Universidade do Porto; 5 – i3S, Instituto de Investigação e Inovação em Saúde, Universidade do Porto; 6 – Departamento de Ginecologia-Obstetrícia e Pediatria, Faculdade de Medicina da Universidade do Porto

Introdução e Objectivos

As fendas orofaciais (FOF) são a malformação craniofacial mais comum no recém-nascido. O diagnóstico pré-natal (DPN) permite o aconselhamento e planeamento pré, peri e pós-natal adequado. Em Portugal, em 2001, a ultrassonografia (US) 2D tornou-se universalmente usada no DPN e, em 2007, ficou disponível a US 4D. Este estudo pretende descrever a prevalência de história familiar em doentes com FOF e analisar a acuidade do DPN em doentes nascidos antes de 2001, entre 2001 e 2007 e depois de 2007.

Metodologia

Análise retrospetiva dos dados dos doentes com FOF seguidos pela equipa transdisciplinar de um Centro de Referência.

Resultados

Foram identificados 672 doentes com FOF: 40.9% com fenda palatina (FP), 38.1% com fenda labiopalatina (FLP), 19.7% com fenda labial (FL) e 1.3% com fenda atípica. Constatou-se história familiar positiva em 26.0% dos doentes dos quais 30.9% apresentavam uma síndrome identificada. Desde o ano de implementação universal da US, o DPN foi realizado em 180 doentes com FOF (vs. 34 antes de 2001). Dos doentes nascidos antes de 2001, 13.7% apresentavam DPN de FOF, cuja prevalência aumentou para 32.6% nos doentes nascidos entre 2001 e 2007 e para 47.1% nos doentes nascidos após 2007.

Conclusões

Desde a implementação universal da US em Portugal, foram identificadas mais FOF in utero ($p<0.05$). Após a disponibilidade da US 4D, foram diagnosticadas 136 FOF no período neonatal, em comparação com 78 FOF diagnosticadas antes de 2007 ($p<0.05$). Das FOF com DPN, a US revelou maior acuidade diagnóstica para as FLP e FL. As FP são de maior dificuldade diagnóstica. A US pré-natal tem evoluído tecnicamente com consequente melhor acuidade na deteção das FOF, o que permite um aconselhamento parental mais adequado.

Palavras-chave : Fenda lábio-palatina, Diagnóstico pré-natal, Ecografia

Genética | Casuística / Investigação

PD-029 – (21SPP-11824) – ALBINOS, PARA ALÉM DA COR DA PELE – EXPERIÊNCIA DE UM HOSPITAL TERCIÁRIO

Mafalda Rebelo[1]; Marta Amorim[2]; Cristina Ferreira[3]; Maria João Paiva Lopes[4]; Ana Isabel Cordeiro[5]

1 – Área da Pediatria Médica, Hospital D. Estefânia – Centro Hospitalar Universitário Lisboa Central, EPE; 2 – Serviço de Genética Médica, Hospital D. Estefânia – Centro Hospitalar Universitário Lisboa Central, EPE; 3 – Unidade de Oftalmologia Pediátrica, Hospital D. Estefânia – Centro Hospitalar Universitário Lisboa Central, EPE; 4 – Serviço de Dermatologia Pediátrica, Hospital D. Estefânia – Centro Hospitalar Universitário Lisboa Central, EPE; 5 – Unidade de Imunodeficiências Primárias, Hospital D. Estefânia – Centro Hospitalar Universitário Lisboa Central, EPE

Introdução e Objectivos

Introdução: O albinismo oculocutâneo (OCA) é uma condição genética causada por distúrbios na biossíntese de melanina, cursando com vários graus de hipopigmentação cutânea, do cabelo e olhos. Estão descritas mutações em 7 genes diferentes. As alterações visuais e a suscetibilidade aumentada para neoplasia cutânea implicam um seguimento médico regular e multidisciplinar.

Objetivos: Caraterizar os doentes com OCA em seguimento num hospital terciário, do ponto de vista clínico e genético.

Metodologia

Métodos: Revisão dos processos clínicos das crianças com OCA acompanhadas em consulta num hospital terciário, de 2012 a 2021, tendo em conta a caraterização genética e fenotípica, alterações oftalmológicas, complicações cutâneas, impacto no desenvolvimento psicomotor e comorbilidades associadas.

Resultados

Resultados: Foram estudadas 7 crianças (57% género masculino), com mediana de idade à data da primeira consulta de 3 anos e 1 mês (dos 3 meses aos 11 anos e 11 meses). À data, a média de idades é de 8 anos e 9 meses. A variante mais comum foi o OCA tipo 2 (n=4), seguindo-se o OCA tipo 1 (n=2), um dos quais classificado com tipo 1B. Uma criança aguarda estudo genético, sendo a maioria (71%) heterozigotos compostos. Todos apresentam hipopigmentação cutânea, capilar e ocular. A avaliação oftalmológica foi consistente com OCA, manifestando todos nistagmo, diminuição da acuidade visual e em 57% estrabismo. Apenas num caso é reportado atraso do desenvolvimento psicomotor. As comorbilidades mais comuns foram eczema atópico (n=2) e rinite (n=3).

Conclusões

Conclusões: O OCA é raro e a variabilidade fenotípica torna o diagnóstico molecular fundamental. A vigilância multidisciplinar, nomeadamente oftalmológica e dermatológica, é de extrema importância para minimizar comorbilidades.

Palavras-chave : albinismo oculocutâneo, albinismo, criança, OCA2, TYR

Genética | Caso Clínico

PD-030 – (21SPP-11354) – SÍNDROME SOBREPOSIÇÃO NEUROFIBROMATOSE TIPO 1 E NOONAN

Joana Ventura Lourenço[1]; Tatiana Moreira[1]; Madalena Von Hafe[1]; Diana Simões[1]; Ana Maia[1]; Alice Vasconcelos[1]
1 – Centro Hospitalar e Universitário de São João

Introdução / Descrição do Caso
A Neurofibromatose tipo 1 (NF1) e a Síndrome de Noonan (SN) são doenças com hereditariedade autossómica dominante relacionadas com a desregulação da via RAS-MAPK. A NF1 está associada a neurofibromas, manchas café com leite (CALM) e nódulos de Lisch. A SN é caracterizada por dismorfismo facial, dificuldades de aprendizagem, baixa estatura, cardiopatia congénita e alterações da coagulação.
A Síndrome de Sobreposição Neurofibromatose-Noonan (SSNN), já clinicamente descrita, foi recentemente relacionado com variantes patogénicas no gene NF1, que, pela sua afeção da via RAS, se associam a manifestações clínicas das duas doenças.
Neste trabalho, apresentamos uma criança de quatro anos, do sexo feminino, referida à consulta de Pediatria por suspeita de atraso global do desenvolvimento psicomotor. Esta criança é a mais nova de uma fratria de quatro também com dificuldades de aprendizagem e baixa estatura. Os pais têm baixa estatura e a mãe tem múltiplas CALM e estrabismo.
À observação, apresenta disfunção articulatória, baixa estatura, CALM e equimoses fáceis. A Escala de Griffiths era normal. Foi realizado um estudo molecular do gene *NF1* que identificou a variante intrónica c.288+4G>A, em heterozigotia, herdada por via materna, tendo sido confirmado que produz um transcrito aberrante. Esta alteração é compatível com o diagnóstico de SSNN.

Comentários / Conclusões
O SSNN é uma entidade pouco estudada. Não tendo tratamento dirigido, o estudo genético familiar é importante na identificação dos elementos portadores da mutação e pode ter um papel importante no planeamento familiar dos casais. O papel dos clínicos nesta doença inclui um seguimento e vigilância regulares, a deteção de complicações e a orientação para o tratamento dirigido das mesmas.

Palavras-chave : Neurofibromatose 1, Síndrome de Noonan, Genes RAS

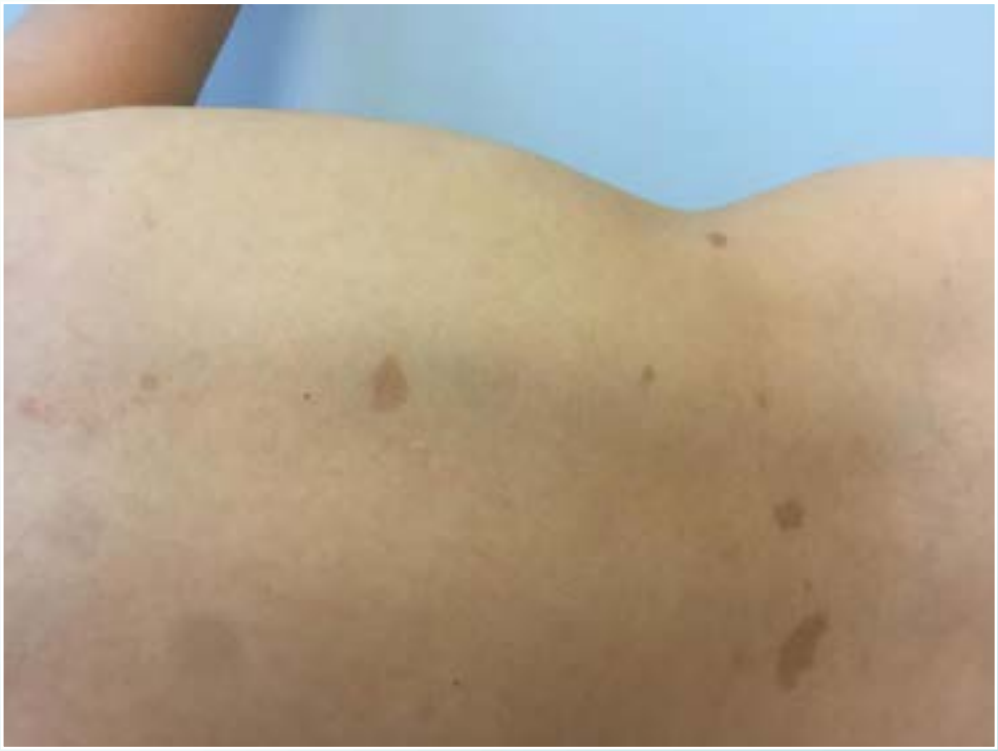

Genética | Casuística / Investigação

PD-031 – (21SPP-11649) – TRISSOMIA 18 – QUANDO O DIAGNÓSTICO É COMPATÍVEL COM A VIDA

Mariana Cortez Ferreira[1]; Catarina Silva[2]; Jorge Saraiva[3]; Cândida Cancelinha[4]

1 – Serviço de Pediatria Médica, Hospital Pediátrico, Centro Hospitalar e Universitário de Coimbra; 2 – Faculdade de Medicina, Universidade de Coimbra; 3 – Serviço de Genética Médica, Hospital Pediátrico, Centro Hospitalar e Universitário de Coimbra; 4 – Equipa Intra-hospitalar de Suporte em Cuidados Paliativos Pediátricos, Hospital Pediátrico, Centro Hospitalar e Universitário de Coimbra

Introdução e Objectivos

A trissomia 18 (T18, síndrome de Edwards) era previamente considerada incompatível com a vida. Contudo, nas últimas décadas e à medida que as opções terapêuticas se tornaram mais relevantes, tem-se assistido a uma mudança de paradigma na oferta de cuidados a estas crianças. Pretende-se caracterizar a evolução clínica e a sobrevida de crianças com T18.

Metodologia

Estudo de coorte retrospetivo dos casos de T18, observados num hospital terciário, entre 1995 e 2020.

Resultados

Foram identificados 6 casos (67% feminino), 33% dos quais mosaicos. Todos tinham anomalias cardiovasculares, anomalias congénitas *minor* ou do desenvolvimento psicomotor. A maioria apresentava anomalias músculo-esqueléticas (83%) e dificuldades alimentares (67%). Todas faziam medicação crónica e 67% dependiam de pelo menos um dispositivo ou equipamento. Um terço foi submetido a cirurgia (laqueação do canal arterial, adenoamigdalectomia e excisão de divertículo de Meckel). 67% dos casos tiveram um ou mais internamentos no último ano de vida, com duração mediana de 42 dias (14-98). Verificou-se existência de decisão de limitação terapêutica em 50% dos casos e apenas uma criança (17%) foi referenciada para cuidados paliativos pediátricos (CPP). A sobrevida ao fim de 1M, 1A e 10A foi de 67%, 33% (mosaicos) e 17% (mosaico), respetivamente.

Conclusões

Apesar da complexidade clínica e reduzida sobrevida das crianças com T18, neste estudo um terço sobreviveu ao primeiro ano de vida. A abordagem deve centrar-se nas necessidades de cada criança e sua família, sendo essencial o planeamento coordenado de cuidados e a tomada de decisões logo desde o período perinatal, o que pode envolver questões éticas complexas. Salienta-se a importância da referenciação precoce destas crianças para equipas de CPP.

Palavras-chave : Trissomia 18, Síndrome de Edwards, Cuidados paliativos pediátricos

Genética | Caso Clínico

PD-032 – (21SPP-11654) – SÍNDROME DE AARSKOG-SCOTT (SAS) – UMA SÍNDROME GENÉTICA RARA

Aida Correia De Azevedo[1]; Beatriz Andrade[1]; Ana Sofia Rodrigues[1]; Miguel Leão[2]; Filipa Almeida[1]; Sara Figueiredo[1]

1 – Serviço de Pediatria, Centro Hospitalar do Médio Ave; 2 – Departamento de Genética, Centro Hospitalar Universitário de São João

Introdução / Descrição do Caso

O SAS é uma doença genética rara resultante de variantes patogénicas no gene FGD1 (cromossoma X). Caracteriza-se por baixa estatura desproporcional, braquidactilia, clinodactilia, fronte proeminente, pirâmide nasal larga, escroto em "xaile" e criptorquidia. Podem ainda apresentar hipertelorismo, hipospádias, malformações cardíacas, debilidade intelectual e atraso do desenvolvimento psicomotor. O tratamento é de suporte e a Intervenção Precoce na Infância (IPI) potencia o desenvolvimento, aproveitando a janela da neuroplasticidade que vai diminuindo ao longo da vida.

Rapaz, 4 anos, macrocrânia, fronte proeminente, nariz de base larga, hérnia umbilical, membros superiores proximais curtos, implantação anómala do escroto e atraso do desenvolvimento psicomotor. Antecedentes pré-natais: restrição do crescimento intrauterino, polihidrâmnios e comprimento dos membros no percentil<5 em ecografia morfológica. Sem outros antecedentes de relevo. Pesquisa da mutação do gene FGR3, rastreio metabólico, ecografias transfontanelar e abdominal e ecocardiograma foram normais. O estudo por mendelioma (NGS) revelou a variante patogénica, c.2728C>T no gene FGD1, associado à SAS, herdada por via materna. Mantém vigilância clínica multidisciplinar e acompanhamento pela Equipa Local de Intervenção.

Comentários / Conclusões

A abordagem multidisciplinar é basilar de forma a estudar e referenciar o mais precocemente possível estas crianças, com a devida referenciação para IPI. É fundamental o acesso às medidas de apoio na área da saúde, da educação e social, melhorando assim as oportunidades de aprendizagem da criança, fortalecendo as competências da família e promovendo os recursos existentes na comunidade local. O aconselhamento genético é essencial na orientação das famílias.

Palavras-chave : Síndrome Aarskog-Scott, Displasia faciogenital, mutação genética, neurodesenvolvimento, escroto em xaile

Genética | Caso Clínico

PD-033 – (21SPP-11732) – MANCHAS CAFÉ-COM-LEITE (MCL) – SÍNDROME DE LEGIUS, UM OUTRO DIAGNÓSTICO

Ana Catarina Coelho[1]; Margarida Agostinho[1]
1 – Serviço de Pediatria, Centro. Hospitalar de Leiria

Introdução / Descrição do Caso
As MCL são um achado dermatológico comum em Pediatria, muitas vezes benigno e sem significado clínico. Contudo, se múltiplas ou associadas a outros sinais e/ou sintomas, podem ser subjacentes a doenças genéticas mais complexas, tendo o tratamento e prognóstico implicações distintas.
A Síndrome de Legius(SL) é uma doença autossómica dominante(AD), caracterizada pela presença de MCL, sem outras características de Neurofibromatose tipo1(NF1). Pode estar associada a dificuldades de aprendizagem ou atraso do desenvolvimento.
Lactente de 4 meses, saudável, referenciado à consulta, por suspeita de NF1, por apresentar múltiplas MCL.
Foram descritas 10 MCL>5mm, dispersas pelo tronco e extremidades, sem outras lesões associadas, como efélides, nódulos de Lisch ou neurofibromas.
A mãe e vários membros da família materna, em todas as gerações, apresentavam múltiplas MCL isoladas, desde a infância, sem outras lesões ou complicações associadas à NF1.
Dado o não cumprimento dos critérios clínicos para diagnóstico de NF1, colocou-se a hipótese de SL.
O doente foi encaminhado para consulta de Genética, onde foi realizado estudo genético materno, tendo sido identificada uma mutação no gene SPRED1, que confirmou o diagnóstico clínico e molecular de SL.
Dada a hereditariedade AD, protelou-se o teste molecular confirmatório no lactente e assumiu-se este diagnóstico.

Comentários / Conclusões
Ao identificar MCL é importante procurar outros sinais característicos de síndromes genéticas, no paciente e na sua família.
A importância do reconhecimento precoce da SL, na presença de MCL é, para além de efetuar um diagnóstico correto, evitar a ansiedade e o risco iatrogénico associados ao diagnóstico de NF1 e iniciar uma vigilância precoce de outras manifestações desta doença.

Palavras-chave : Manchas café-com-leite, Neurofibromatose tipo 1, Síndrome de Legius

Genética | Caso Clínico

PD-034 – (21SPP-11452) – HEMANGIOMA INFANTIL COMO PISTA DIAGNÓSTICA PARA UMA SÍNDROME RARA

Inês Hormigo[1]; Bárbara Martins Saraiva[1]; Mafalda S. Melo[2]; Rosário Perry Da Câmara[1]
1 – Serviço de Pediatria Médica 5.1, Hospital Dona Estefânia, Centro Hospitalar Universitário de Lisboa Central, Lisboa, Portugal; 2 – Serviço de Genética Médica, Hospital Dona Estefânia, Centro Hospitalar Universitário Lisboa Central, Lisboa, Portugal

Introdução / Descrição do Caso
O hemangioma infantil é o tumor benigno mais frequente em idade pediátrica. Num raro subgrupo de doentes, associam-se anomalias vasculares, cerebrais, oculares, cardíacas e esternais, numa patologia denominada Síndrome PHACES (OMIM 606519).
Recém-nascida de 26 dias com diagnóstico pré-natal de artéria subclávia direita aberrante, e pós-natal de fenda esternal, foi observada no Serviço de Urgência por lesão cutânea peri-auricular esquerda de aumento progressivo de dimensões notada 3 dias antes. À observação, apresentava hemangioma, atingindo a região retroauricular esquerda, mento, lábio inferior e língua. A nasofaringoscopia mostrou hemangioma envolvendo o palato mole e para-laríngeo esquerdos, seio piriforme e epiglote, sem efeito obstrutivo.
A investigação adicional com ecocardiograma confirmou a presença da artéria subclávia direita aberrante, e a ressonância magnética crânio-encefálica mostrou anomalias arteriais múltiplas com artéria cerebral interna esquerda com trajeto aberrante no ouvido médio. O diagnóstico definitivo de Síndrome PHACES foi estabelecido uma vez que cumpria critérios clínicos: hemangioma infantil facial superior a 5 cm associado a 3 critérios major (trajeto aberrante da artéria cerebral interna esquerda, artéria subclávia direita aberrante e fenda esternal). A avaliação complementar excluiu envolvimento ocular e anomalias endócrinas. Iniciou terapêutica com propranolol oral com regressão progressiva do hemangioma.

Comentários / Conclusões
É descrito o caso de uma síndrome rara com envolvimento cerebral e de grandes vasos cujo diagnóstico apenas foi possível após surgimento do envolvimento cutâneo, alertando para a necessidade de investigação adicional em casos de hemangioma infantil de dimensões consideráveis.

Palavras-chave : Hemangioma infantil, PHACES, neurocutâneo

Genética | Caso Clínico

PD-035 – (21SPP-11633) – CRANIOSSINOSTOSE APARENTEMENTE ISOLADA AO NASCIMENTO – A IMPORTÂNCIA DO DIAGNÓSTICO ETIOLÓGICO PRECOCE

Catarina Menezes[1]; Ana Miguel Capela[2]; Tiago Ribeiro Costa[3]; Céu Mota[4]; Cláudia Falcão Reis[2,5,6]

1 – Departamento de Pediatria, Centro Materno-Infantil do Norte, Centro Hospitalar Universitário do Porto, Portugal; 2 – Unidade de Genética Médica, Centro de Genética Médica Jacinto Magalhães, Centro Hospitalar Universitário do Porto, Portugal; 3 – Departamento de Neurocirurgia, Centro Hospitalar Universitário do Porto, Portugal; 4 – Departamento de Neonatologia, Centro Materno-Infantil do Norte – Centro Hospitalar Universitário do Porto, Portugal; 5 – Life and Health Sciences Research Institute (ICVS), School of Medicine, University of Minho, Braga, Portugal; 6 – ICVS/3B's – PT Government Associate Laboratory, Braga/Guimarães, Portugal

Introdução / Descrição do Caso

A craniossinostose primária causa deformidade craniana presente ao nascimento. Pode ser isolada ou, menos frequentemente, sindrómica.
Recém-nascido, sexo masculino, filho de casal saudável, não-consanguíneo, sem história familiar relevante. Período pré-natal sem intercorrências, exceto suspeita de holoprosencefalia semilobar às 34 semanas não confirmada na RMN-CE fetal (braquicefalia, hipertelorismo e estruturas cerebrais normais). Parto distócico-ventosa às 39semanas+1dia, IA 9/10/10, somatometria AIG e rastreios neonatais sem alterações.
Ao nascimento com hipertelorismo, pavilhões auriculares de implantação baixa e rodados posteriormente, hipoplasia maxilar, braqui/turricefalia, pescoço curto e redundância de pele na região cervical posterior.
Realizou ecografia transfontanelar (dilatação ventricular), RX crânio (craniossinostose das lambdóides, coronais e sagital) e colheita para painel de genes de craniossinostose. Alta em D3 de vida orientado para consulta de Oftalmologia, Cardiologia Pediátrica, Neonatologia e Genética. Em D7 diagnosticada coartação da aorta com apresentação de choque cardiogénico e cirurgia em D11. Em D25 diagnóstico molecular de Síndrome de Crouzon.

Comentários / Conclusões

A Síndrome de Crouzon (#123500) é causa de craniossinostose sindrómica. As ecografias pré-natais e o exame físico não fizeram suspeitar da coartação da aorta e, na literatura, a ocorrência da mesma nesta síndrome é rara.
A avaliação inicial das craniossinostoses primárias deve incluir a investigação exaustiva de outras malformações não evidentes ao exame físico. A célere investigação genética é fundamental para diferenciar formas sindrómicas com plano de seguimento dirigido e aconselhamento genético específico.

Palavras-chave : Craniossinostose primária, Síndrome de Crouzon, Coartação da aorta, Investigação genética

Genética | Caso Clínico

PD-036 – (21SPP-11936) – SÍNDROME DE STICKLER – UMA NOVA VARIANTE PATOGÉNICA?

Margarida Dias[1]; Ana Rita Curval[1]; Beatriz Falcão Cardoso[1]; Marta Pinheiro[1,2]; Ana Maia[1,2,3]; Carla Pinto Moura[3,4,5,6]

1 – Serviço de Pediatria, Unidade Autónoma de Gestão da Mulher e Criança, Centro Hospitalar Universitário de São João; 2 – Departamento de Ginecologia-Obstetrícia e Pediatria, Faculdade de Medicina da Universidade do Porto; 3 – Grupo Transdisciplinar de Fendas Lábio-palatinas, Centro Hospitalar Universitário de São João; 4 – Serviço de Genética Médica, Centro Hospitalar Universitário de São João; 5 – Serviço de Genética Humana, Departamento de Patologia, Faculdade de Medicina da Universidade do Porto; 6 – Instituto de Investigação e Inovação em Saúde, Universidade do Porto

Introdução / Descrição do Caso

A Síndrome de Stickler corresponde a um grupo de doenças hereditárias do tecido conjuntivo caracterizadas por ampla variedade de manifestações como anomalias orofaciais, incluindo fenda palatina (isolada ou enquadrada na sequência de Pierre Robin), oftalmopatia, hipoacusia e patologia articular, sendo a expressão clínica bastante variável. É causada por alterações num dos seis genes de pro-colagéneo (COL2A1, COL11A1, COL11A2, COL9A1, COL9A2 ou COL9A3), sendo que as mutações nos três primeiros são responsáveis pela maioria dos casos de transmissão autossómica dominante.
Criança de 7 anos, sexo masculino, com seguimento multidisciplinar por síndrome de intestino ultra-curto, comunicação interauricular, epicanto bilateral, retrognatia, fenda palatina completa (diagnóstico pós-natal), miopia e atraso global do desenvolvimento. Submetido a palatoplastia de Furlow e Von Langenbeck aos 10 meses de idade. Mãe com fenda palatina, hipoacusia e miopia. Por fenótipo compatível com Síndrome de Stickler, realizou estudo genético que revelou uma variante em heterozigotia não descrita anteriormente e classificada como variante de significado clínico indeterminado (2568_2576delATTCCCTGG, no exão 32 do gene COL11A1). Foi detetada na mãe a mesma alteração genética. O estudo do pai foi normal.

Comentários / Conclusões

Este caso, onde apresentamos uma variante que ainda não tinha sido descrita no gene COL11A1, vem reforçar a grande variabilidade de expressão desta síndrome rara. Além disso, pelo facto de a mãe associar o fenótipo à mesma variante do filho, esta parece tratar-se de uma variante patogénica para a doença, cuja identificação permite uma melhor definição dos possíveis achados clínicos, prognóstico e aconselhamento genético da família.

Palavras-chave : COL11A1, fenda palatina, Síndrome de Stickler, retrognatia, variante patogénica

Neurologia | Casuística / Investigação

PD-037 – (21SPP-11780) – HIPERTENSÃO INTRACRANIANA IDIOPÁTICA: SÉRIE DE CASOS DE UM HOSPITAL DISTRITAL

Sofia Poço Miranda[1]; Cátia Juliana Silva[1]; André Costa E Silva[1]; André Da Costa Azevedo[1]; Hugo Rodrigues[1]; Francisca Martins[1]
1 – Serviço de Pediatria, Unidade Local de Saúde do Alto Minho

Introdução e Objectivos
A Hipertensão Intracraniana Idiopática (HII) é causa importante de cefaleia persistente, podendo condicionar de forma definitiva a visão. É mais frequente em adolescentes do sexo feminino com IMC elevado.

Metodologia
Foi realizado um estudo retrospetivo descritivo dos casos de HII da ULSAM durante o período de 1 de janeiro de 2017 a 31 de dezembro de 2020.

Resultados
Foram encontrados 7 casos com o diagnóstico de HII segundo a classificação do ICD-9 e ICD-10 no período referido. Quatro doentes eram do sexo feminino e a idade média ao diagnóstico foi de 15 anos. A obesidade estava presente em quatro casos. Todos os doentes apresentavam cefaleia à data do diagnóstico, com a diminuição da acuidade visual presente em dois doentes. A diplopia e dor ocular foram também referidas por um doente. O exame do fundo ocular demonstrou papiledema em todos os casos. A pressão média de abertura do LCR por manometria foi de 276 mmH20, sendo o valor máximo 320 mmH20. Em todos os casos foi iniciada terapêutica com acetazolamida, sendo que, mantendo seguimento em consulta de Neuropediatria ou Neurologia, 3 meses após início de tratamento ocorreu resolução dos sintomas e do papiledema em 6 casos, iniciando redução da dose acetazolamida. Apenas num caso o tratamento foi mantido por 12 meses por manutenção de sintomas, contudo sem indicação para realização de shunt. Em todos os casos foi realizado estudo para exclusão de causas secundárias de hipertensão intracraniana.
Conclusões
A HII deve ser considerada na presença de cefaleias associadas a sinais de hipertensão intracraniana. As alterações visuais são frequentes, contudo nem sempre presentes, tal como verificado. A realização de punção lombar é essencial para estabelecer o diagnóstico e início de terapêutica adequada atempadamente.

Palavras-chave : Hipertensão intacraniana idiopática

Neurologia | Casuística / Investigação

PD-038 – (21SPP-11937) – CONVULSÃO FEBRIL, O QUE ESPERAR? – 11 ANOS NO SERVIÇO DE URGÊNCIA

Maria Inês Soares[1]; Joana Vieira De Melo[1]; Fátima Furtado[1]; Sónia Fernandes[1]
1 – Unidade Local de Saúde do Baixo Alentejo

Introdução e Objectivos
A convulsão febril é o tipo de convulsão mais comum na idade pediátrica. Define-se como uma convulsão com febre que ocorre entre os 6 meses e os 5 anos de idade, não associada a infeção intracraniana, distúrbio metabólico ou antecedentes de convulsão em apirexia.
Pretende-se analisar a apresentação, tratamento e prognóstico dos doentes que recorreram ao serviço de urgência por convulsão febril durante 11 anos.

Metodologia
Estudo retrospetivo e descritivo. Análise baseada na consulta do processo clínico dos doentes que recorreram ao serviço de urgência por convulsão febril entre janeiro de 2009 e dezembro de 2019.

Resultados
Amostra de 198 doentes, entre os 2 meses e os 6 anos, 66% do sexo masculino. As convulsões febris foram classificadas em simples (82%) ou complexas (18%). Dos doentes apresentados, 85% nunca tinham sofrido uma convulsão, no entanto 38% apresentavam algum antecedente familiar de convulsão. Em 81% a convulsão ocorreu nas primeiras 24h de febre, sendo apenas em 20% associada a infeção bacteriana. Verificou-se que 31% necessitaram da administração de benzodiazepinas. Optou-se pelo internamento de 42% dos doentes no serviço de observação e de 19% no serviço de pediatria. No período de seguimento (1 a 13 anos), foram readmitidos 25% dos doentes por nova convulsão febril, mas apenas 4% por convulsão em apirexia.

Conclusões
A elevada prevalência de convulsão febril, torna fundamental a existência de *guidelines* de diagnóstico e tratamento. Verificou-se um bom prognóstico na maioria das situações analisadas. A revisão da evolução esperada é fundamental para tornar os profissionais mais capacitados na tranquilização dos pais.

Palavras-chave : convulsão febril, tratamento, prognóstico

Neurologia | Casuística / Investigação

PD-039 – (21SPP-11390) – MICROCEFALIA: ACHADOS CLÍNICOS NEONATAIS E CONDIÇÕES PRÉ-NATAIS ASSOSCIADAS

Juciane Rocha Guimarães[1]; Jane Carla Rocha Guimarães[2]; Maria De Fátima Dias Costa[1]; Kowly Ronn N.M.C. De Brito[3]

1 – Universidade Federal da Bahia; 2 – Universidade Federal do Rio de Janeiro; 3 – Instituto de Pesquisa Insight

Introdução e Objectivos

As malformações congênitas podem ter causas genéticas, ambientais ou desconhecidas. A microcefalia, caracterizada por malformações do sistema nervoso central, pode ser diagnosticada ainda na fase intrauterina.O **objetivo** deste estudo foi avaliar os aspectos clínicos e pré-natais de neonatos portadores de microcefalia.

Metodologia

Estudo transversal, que utilizou dados de prontuários de 49 recém-nascidos, portadores de microcefalia. Para a análise estatística foi utilizada a ferramenta estatística *PHStat2, Rstudio* e o *SPSS*. O Teste Qui-quadrado foi utilizado para a análise das variáveis, considerando o nível significância de 5%.

Resultados

Houve predomínio das genitoras com idades de 21 a 30 anos, 45% (±31e dp de 8,0); primíparas (59,18%); número de consultas pré-natais entre cinco a sete (46,94%); portadoras de doença vascular hipertensiva (34,69%), com diagnóstico de microcefalia no terceiro trimestre de gestação (95,92%). Quanto às patologias associadas, houve predomínio sorológico para Zika vírus (37%). Quanto ao perfil clínico neonatal, predominaram os recém-nascidos a termo (86%), de parto natural (79,59%); sexo feminino (51,02%); adequados para a idade gestacional (61,22%); portadores de microcefalia associada com forame oval patente (20%). As alterações periventriculares bilaterais apresentaram maior ocorrência (20,65%). Para mães que apresentaram exantema *(p 0,037)*, fizeram ingestão de álcool *(0,014)* e possuíam fator RH negativo (*p 0,025*), a significância estatística de 5%.

Conclusões

Houve aumento da ocorrência de forame oval patente e sorologia positiva para Zika vírus durante o pré-natal em pacientes com microcefalia. A proporção de crianças com outras malformações foi maior em mães que apresentaram exantema, ingeriram álcool e possuíam fator RH negativo.

Palavras-chave : Microcefalia, Neonatos, Infecção pelo Zika vírus

Gastrenterologia, Nutrição e Hepatologia | Caso Clínico

PD-040 – (21SPP-11515) – ANEMIA REFRACTÁRIA E GASTROSTOMIA – À DESCOBERTA DO OCULTO

Beatriz Câmara[1]; Catarina Andrade[1]; Rute Gonçalves[1]; Carla Pilar[2]; Francisco Silva[1]
1 – Serviço de Pediatria do Hospital Central do Funchal; 2 – Serviço de Cirurgia Pediátrica do Hospital Central do Funchal

Introdução / Descrição do Caso

A gastrostomia endoscópica percutânea (PEG) é um método amplamente utilizado e bem tolerado para nutrição entérica de longa duração. Embora segura, a sua colocação pode associar-se a múltiplas complicações (16-70%). A hemorragia secundária a ulceração gástrica é mais prevalente em doentes com gastrostomia de longa duração. A endoscopia digestiva alta (EDA) é indicada na presença de perdas hemáticas contínuas ou significativas. O tratamento é conservador, sendo a cirurgia raramente necessária. Adolescente de 17 anos, sexo feminino, com Síndrome de Smith-Lemli-Optiz, sob nutrição entérica de longa duração por PEG, inicia quadro de anemia microcítica de etiologia desconhecida. Exame físico com palidez cutânea. Analiticamente com Hg 7,7 g/dl e ferritina 2,7 ng/ml. Do estudo etiológico a destacar ecografia abdominal, pesquisa de *Helicobacter pylori*, sangue oculto nas fezes e anticorpos anti-transglutaminase sem alterações. Iniciou terapêutica com ferro endovenoso, por ausência de resposta a ferro oral. Por hipermenorreia e menometrorragias colocou implante contraceptivo subcutâneo, com normalização de fluxos menstruais. Por refratariedade às medidas terapêuticas, realizou EDA que revelou úlcera na grande cisura do corpo gástrico, contralateral à PEG. Foi submetida a gastrectomia atípica e confecção de jejunostomia de Witzel. Atualmente, com mucosa cicatricial na EDA de controlo, jejunostomia de alimentação funcionante e normalização de parâmetros hematológicos.

Comentários / Conclusões

A nutrição entérica desempenha um papel fundamental no tratamento de crianças com doenças crónicas incapacitantes. O reconhecimento precoce das complicações associadas à gastrostomia é essencial na redução da morbimortalidade associada.

Palavras-chave : Anemia Microcítica, Gastrostomia, Complicações, Hemorragia Digestiva, Síndrome de Smith-**Lemli-Optiz**

Gastrenterologia, Nutrição e Hepatologia | Caso Clínico

PD-041 – (21SPP-11735) – POR TRÁS DO EDEMA DO LÁBIO

Marta Caldas[1]; Mariana Pedro[1]; Fernanda Neves[2]; Ruben Duarte Ferreira[3]; Helena Loreto[4]; Catarina Gomes[1]

1 – Serviço de Pediatria, Centro Hospitalar do Oeste – Unidade de Caldas da Rainha; 2 – Serviço de Dermatologia, Centro Hospitalar do Oeste – Unidade das Caldas da Rainha; 3 – Unidade de Imunoalergologia, Centro Hospitalar do Oeste – Unidade das Caldas da Rainha; 4 – Unidade de Gastroenterologia Pediátrica, Departamento de Pediatria, Hospital de Santa Maria – CHLN, Centro Académico de Medicina de Lisboa

Introdução / Descrição do Caso

A queilite é uma inflamação aguda ou crónica dos lábios e pode ser causada por múltiplos fatores endógenos ou exógenos. A história clínica e exame objetivo são essenciais para orientar o diagnóstico etiológico.

Adolescente de 14 anos, sexo masculino, sem antecedentes pessoais de relevo, recorreu ao Serviço de Urgência por tumefação indolor do lábio inferior sem desencadeantes ou outros sintomas; teve alta com tratamento sintomático. Observado três meses depois por manter edema do lábio, associado a perda ponderal de 5Kg, astenia, vómitos alimentares intermitentes e dor abdominal periumbilical diária.

No exame objetivo apresentava edema do lábio inferior e afta na orofaringe. Realizou avaliação analítica com aumento dos parâmetros inflamatórios e calprotectina 1588ug/g. Colocou-se a hipótese de diagnóstico de queilite granulomatosa em contexto de doença de Crohn e foi referenciado a consulta de Gastroenterologia Pediátrica e Dermatologia. As endoscopias revelaram lesões erosivas superficiais no sigmóide descendente/ cego, no terço distal do esófago e no bulbo. As biópsias revelaram extensão transmural com múltiplos granulomas não caseosos, compatíveis com doença de Crohn e iniciou azatioprina, messalazina e esomeprazol. Quatro semanas após o início da terapêutica apresentava remissão das queixas e aumento ponderal de 8Kg.
Na consulta de Dermatologia foi realizada biópsia do lábio que revelou granulomas epitelióides e gigantocelulares sem necrose, compatível com queilite granulomatosa.

Comentários / Conclusões

A queilite granulomatosa é uma forma de apresentação rara de doença de Crohn. No nosso caso, os sintomas acompanhantes foram essenciais para estabelecer o diagnóstico e realizar uma investigação etiológica dirigida.

Palavras-chave : Doença de Crohn, Queilite granulomatosa, Pediatria

Gastrenterologia, Nutrição e Hepatologia | Caso Clínico

PD-042 – (21SPP-11324) – PÓLIPO AUTO-MUTILADO COMO APRESENTAÇÃO RARA DE HEMORRAGIA GASTROINTESTINAL

Carolina Fraga[1]; Joanna Ashworth[1]; Carolina Fleming[2]; Helena Moreira-Silva[3]; Gisela Silva[3]; Rosa Lima[3]
1 – Serviço de Pediatria, Centro Materno-Infantil do Norte, Centro Hospitalar Universitário do Porto; 2 – Departamento de Patologia, Centro Hospitalar Universitário do Porto; 3 – Unidade de Gastroenterologia Pediátrica, Centro Materno-Infantil do Norte, Centro Hospitalar Universitário do Porto

Introdução / Descrição do Caso
Lactente de 12 meses do sexo feminino, previamente saudável, observada no Serviço de Urgência de Pediatria por hematoquézia indolor associada a expulsão retal de uma massa, descrita pela mãe como "pedaço de carne gelatinoso". Dois dias antes, apresentou um episódio súbito de choro intenso, de curta duração, com resolução espontânea. À admissão apresentava-se hemodinamicamente estável, sem hemorragia ativa. O exame físico não apresentava alterações e não havia fissuras anais evidentes.
O exame anatomopatológico da peça (figura 1) revelou-se compatível com um pólipo juvenil. O estudo endoscópico realizado subsequentemente permitiu excluir a presença de outros pólipos a nível do cólon.

Comentários / Conclusões
Os pólipos juvenis são o tipo de pólipos mais comum em idade pediátrica. São frequentemente únicos, pedunculados, altamente vascularizados e localizam-se maioritariamente na região reto-sigmoideia. Representam a principal causa de retorragia não dolorosa durante a primeira infância. Em casos raros, a dor abdominal decorrente de invaginação intestinal ou de obstrução intestinal pode ser a apresentação inicial.
No caso apresentado, o episódio doloroso paroxístico pode ter ocorrido por invaginação intestinal seguida de desinvaginação espontânea e/ou por rotação e estrangulamento do pedículo do pólipo com subsequente destacamento e exteriorização. Ambas as hipóteses são raras e a expulsão espontânea do pólipo por via retal é excecionalmente rara. Com base no nosso conhecimento atual, este é o primeiro caso documentado de expulsão de um pólipo juvenil, de forma espontânea, nesta faixa etária. Ainda que seja uma causa rara de hemorragia nesta faixa etária, este diagnóstico deve ser considerado.

Palavras-chave : hematoquézia, lactente, pólipo intestinal

Gastrenterologia, Nutrição e Hepatologia | Caso Clínico

PD-043 – (21SPP-11365) – EDEMA DE CAUSA GASTROINTESTINAL – DESCRIÇÃO DE UM CASO CLÍNICO

Carolina Ferreira Gonçalves[1]; Alexandra Andrade[1]; Francisco Silva[1]; Rute Gonçalves[1]
1 – Hospital Dr. Nélio Mendonça

Introdução / Descrição do Caso
A gastropatia hipertrófica exsudativa é uma entidade rara observada em idade pediátrica. Carateriza-se por uma perda proteica pelo trato gastrointestinal, resultando em edema e sintomas gastrointestinais. A sua etiologia ainda não está completamente esclarecida, mas tem sido descrito uma associação com alguns agentes infeciosos, como o Citomegalovírus(CMV).
Relata-se o caso clínico de uma criança de 3 anos, sexo masculino, saudável, com quadro de edema palpebral bilateral progressivo com 6 dias de evolução, associado a anorexia e alguns episódios de vómito alimentar, com presença de raios de sangue. Referência a tosse emetizante com algumas semanas de evolução. Ao exame objetivo sem outras alterações, e analiticamente hipoproteinemia com hipoalbuminémia, e ligeira diminuição da imunoglobulina G. Foram excluídas a doença hepática e a doença renal, e a gastroenteropatia perdedora de proteínas tornou-se a hipótese diagnóstica mais provável. A endoscopia digestiva alta, macroscopicamente, revelou mucosa do corpo com hipertrofia das pregas e atraso na distensibilidade das paredes, e histologicamente, sinais de gastrite crónica e ligeira duodenite. A pesquisa de CMV por PCR (protein chain reaction) na biópsia da mucosa gástrica foi positiva, e as serologias foram indicativas de uma infeção aguda por este agente. A evolução do quadro clínico foi favorável, com resolução espontânea e duração autolimitada.

Comentários / Conclusões
A gastroenteropatia perdedora de proteínas deverá ser considerada perante um quadro de edema periférico de evolução aguda, na ausência de doença hepática ou renal que o justifique. A clínica muitas vezes ligeira e autolimitada, associada a etiologia infeciosa benigna, faz com que esta entidade facilmente passe despercebida.

Palavras-chave : Edema, Hipoalbuminémia, Enteropatia, Citomegalovírus

Gastrenterologia, Nutrição e Hepatologia | Casuística / Investigação

PD-044 – (21SPP-11477) – HEPATITE COLESTÁTICA E INFEÇÃO AGUDA POR EBV: UMA ASSOCIAÇÃO SUBDIAGNOSTICADA?

Inês Paiva Ferreira[1]; Rita Calejo[1]; Ana Reis[1]
1 – Serviço de Pediatria, Centro Hospitalar Tâmega e Sousa

Introdução e Objectivos
Na infeção pelo vírus Epstein Barr (EBV) a citólise hepática é muito frequente, no entanto a colestase permanece uma alteração pouco reportada. Este estudo teve como objetivo caracterizar os doentes internados com EBV e, secundariamente, avaliar diferenças entre doentes com e sem colestase.

Metodologia
Análise retrospetiva e descritiva dos doentes com infeção aguda por EBV admitidos no internamento de pediatria de um hospital de nível II entre 2015 a 2020.

Resultados
Foram incluídos 16 doentes, mediana de idade de 7 anos, 62.5% do sexo feminino e 62.5% admitidos por recusa alimentar. As apresentações mais frequentes foram febre (81.3%), adenopatias (81.3%) e faringite (75%), estando a tríade clássica presente em 62.5%. 100% apresentaram linfocitose, 48.3% trombocitopenia e 37.5% anemia. A elevação das transamínases ocorreu em 68.8% dos casos. Dos 8 doentes em que se avaliaram os marcadores de colestase, 6 tinham hepatite colestática. Na análise por subgrupos, os doentes com colestase apresentaram maior duração média de febre (9 vs 5.5 dias, p> 0.05), maior prevalência (100% vs 50%, p>0,05) e magnitude de elevação de transaminases (mediana ≥9.5 vezes vs ≥1.3 vezes o limite superior da normalidade, p>0.05). Não houve registos de coagulopatia.

Conclusões
A hepatite colestática na infeção aguda por EBV parece ser uma entidade subdiagnosticada. Apesar de não terem sido encontradas diferenças estatisticamente significativas entre os grupos, os doentes com colestase parecem ter uma doença mais prolongada e com maior grau de citólise, pelo que se exorta à realização de estudos que esclareçam a posição da hepatite colestática como eventual marcador de gravidade clínica da infeção por EBV.

Palavras-chave : vírus Epstein-Barr, hepatite colestática

Gastrenterologia, Nutrição e Hepatologia | Caso Clínico

PD-045 – (21SPP-11383) – HEPATITE AUTOIMUNE – QUANDO SUSPEITAR?

Inês Noites[1]; Filipa Alveirinho[1]; Raquel Amaral[1]; Marina Rita Soares[1]; Fernanda Gomes[1]; Sandra Ferreira[2]
1 – Serviço de Pediatria do Hospital do Divino Espírito Santo de Ponta Delgada, E.P.E.R.; 2 – Unidade de Hepatologia e Transplantação Hepática Pediátrica do Hospital Pediátrico do Centro Hospitalar e Universitário de Coimbra, E.P.E.

Introdução / Descrição do Caso
A hepatite autoimune tipo 1 é uma hepatopatia crónica inflamatória progressiva de etiologia desconhecida, rara em idade pediátrica, com pior prognóstico nesta faixa etária. Apresentam-se 2 casos de jovens do sexo feminino previamente saudáveis. Primeira de 14 anos trazida ao serviço de urgência (SU) por dor na fossa ilíaca direita (FID) de agravamento progressivo com 5 dias de evolução. Objetivamente: dor à palpação do flanco e FID.Analiticamente: trombocitopenia moderada, elevação das transaminases >5x o limite superior do normal (LSN), prolongamento discreto dos tempos de coagulação e hiperbilirrubinemia. Ecografia abdominal (EA) revelou hepatopatia crónica com colateralização porto-sistémica e esplenomegalia e biópsia hepática (BH) mostrou cirrose hepática estabelecida com infiltrado plasmocítico e necrose de interface, traduzindo doença ativa. ANA e ASMA positivos. Segunda de 9 anos referenciada ao SU pela médica assistente por escleróticas ictéricas, dor abdominal, epistáxis e gengivorragias com 5 meses de evolução, associadas a alterações analíticas. Objetivamente: abdómen mole e depressível, com circulação colateral, telangiectasias nos quadrantes direitos e esplenomegalia até à crista ilíaca. Analiticamente: pancitopenia, elevação das transaminases >15x o LSN, coagulopatia com INR 2,17 e hiperbilirrubinemia. EA com esplenomegalia marcada e alterações sugestivas de cirrose e hipertensão portal. BH mostrou hepatite crónica severa com atividade de interface e lobular moderada a severa e fibrose portal ligeira. ANA, anti-SLA/LP e anti-SSA positivos.

Comentários / Conclusões
Estes casos denotam a variabilidade de apresentação e a importância de diagnóstico e tratamento precoce desta patologia, a fim de prevenir a evolução para doença hepática terminal.

Palavras-chave : Hepatite auto-imune, Cirrose, Hipertensão portal

Gastrenterologia, Nutrição e Hepatologia | Caso Clínico

PD-046 – (21SPP-11681) – HEPATITE B AGUDA SEVERA EM ADOLESCENTE VACINADA

André Morais[1]; Ana Luísa De Carvalho[1]; Susana Carvalho[2]; Henedina Antunes[1]
1 – Unidade de Gastrenterologia, Hepatologia e Nutrição, Serviço de Pediatria, Hospital de Braga; 2 – Unidade de Medicina do Adolescente, Serviço de Pediatria, Hospital de Braga

Introdução / Descrição do Caso
O vírus da hepatite B (VHB) é uma das principais causas de doença hepática aguda e crónica e permanece associado a elevada morbimortalidade a nível mundial. A idade de transmissão é o fator determinante no desenvolvimento de uma infeção crónica por
Adolescente de 17 anos, sexo feminino, medicada com colchicina por suspeita de Doença de Behçet, trazida ao Serviço de Urgência(SU) por febre, dor abdominal e vómitos desde há 2 dias. Teve alta com o diagnóstico de gastroenterite aguda e regressou ao SU no dia seguinte por manter sintomas. À admissão encontrava-se apirética e hemodinamicamente estável, com palidez ligeira e sinais de desidratação moderada, sem outras alterações. Hemoleucograma e função renal normais, PCR negativa, elevação das transaminases e das bilirrubinas (AST 1808 U/L; ALT 1035 U/L, BT: 2,72mg/dL, BD: 1,12mg/dL) e INR 1,4. Restante estudo complementar com AgHbe e AgHbs positivos, com DNA HBV positivo. A adolescente, com vacinação completa (3 doses), revelou ter tido relações sexuais desprotegidas com um adulto com hepatite B crónica (transmissão vertical) que se encontrava sem medicação.
Apresentou, inicialmente, agravamento com necessidade de administração de vitamina K, 10mg, 4 tomas. Melhoria clínica e analítica posteriores. Alta medicada com ácido ursodesoxicólico ao fim de 7 dias. Seguida na consulta de Gastroenterologia Pediátrica, teve alta com função hepática normalizada, sem colestase e sem medicação, confirmado o diagnóstico.

Comentários / Conclusões
Os autores apresentam um caso de hepatite B aguda em adolescente vacinada. A hepatite B, mesmo em doentes vacinados, deve ser incluída no diagnóstico diferencial, principalmente em adolescentes com comportamentos de risco.

Palavras-chave : Adolescente, Vacina, Hepatite aguda, Vírus hepatite B

Gastrenterologia, Nutrição e Hepatologia | Caso Clínico

PD-047 – (21SPP-11431) – CITOMEGALOVÍRUS: UMA CAUSA COMUM PARA UMA GASTROPATIA RARA

Inês Hormigo[1]; Bárbara Martins Saraiva[1]; Cristina Gonçalves[2]; António Pedro Campos[1]
1 – Pediatria Médica 5.1, Hospital Dona Estefânia, Centro Hospitalar Universitário de Lisboa Central; 2 – Gastroenterologia Pediátrica, Hospital Dona Estefânia, Centro Hospitalar Universitário de Lisboa Central

Introdução / Descrição do Caso
A doença de Ménétrier é uma gastropatia perdedora de proteínas, rara em idade pediátrica. A fisiopatologia e etiologia são desconhecidas, porém cerca de 60% dos casos associam-se a infeção por Citomegalovírus (CMV). A evolução é tipicamente benigna e auto-limitada.
Rapaz de 4 anos, com antecedentes de obstipação, é observado no SU por quatro dias de evolução de vómitos alimentares persistentes, anorexia, diminuição do débito urinário e edema periorbitário e escrotal. À observação apresentava prostração, língua saburrosa e edema mole palpebral e escrotal bilateral. Avaliação analítica com leucocitose (18250/mL), neutrofilia (12520/mL), proteína C reativa negativa (1,0 mg/L), aumento da creatinina (0,54 mg/dL), hipoproteinémia (34,4 g/L), e hipoalbuminémia (21,3 g/L) séricas. Realizada endoscopia digestiva alta evidenciando mucosa do fundo e corpo gástricos com hipertrofia exuberante e hiperémia das pregas, friável e esponjosa. As biópsias gástricas mostraram hiperplasia foveolar, marcado edema do córion com escasso infiltrado inflamatório crónico e pesquisa de CMV positiva. A pesquisa de anticorpos IgG e IgM para CMV e carga viral sérica de CMV foram negativos. Boa evolução sob nutrição parentérica total e terapêutica com albumina endovenosa e furosemida. Teve alta após 12 dias, medicado com inibidor da bomba de protões. Reavaliação após 6 meses, já sem hipoalbuminémia e recuperação clínica completa.

Comentários / Conclusões
É descrito um caso de doença de Ménétrier pediátrico, com considerável grau de gravidade e necessidade de terapêutica de suporte. A identificação de CMV nas biópsias gástricas, com serologias e carga viral negativas alertam para a consideração desta hipótese diagnóstica, mesmo na ausência de infeção sistémica comprovada.

Palavras-chave : citomegalovírus, Ménétrier, gastropatia, hipoalbuminémia

Gastrenterologia, Nutrição e Hepatologia | Caso Clínico

PD-048 – (21SPP-11439) – HEPATITE E COLITE ULCEROSA- NEM SEMPRE A CAUSA É ÓBVIA!

Ana Gisela Oliveira[1]; Ana Losa[2]; Marta Tavares[3]; Rosa Lima[3]; Helena Moreira Silva[3]; Ermelinda Santos Silva[3]; Gisela Silva[3]

1 – Centro Hospitalar Tondela-Viseu, EPE; 2 – Serviço de Pediatria, Centro Materno-Infantil do Norte, Centro Hospitalar e Universitário do Porto; 3 – Unidade de Gastroenterologia Pediátrica, Centro Materno-Infantil do Norte, Centro Hospitalar e Universitário do Porto

Introdução / Descrição do Caso

Introdução: A doença inflamatória intestinal pode cursar com manifestações hepatobiliares englobando um grupo heterogéneo de patologias, desde elevações transitórias até hepatite aguda potencialmente grave. A doença hepática auto-imune é responsável por até 10% dos casos, no entanto, outras etiologias deverão ser equacionadas, nomeadamente a lesão hepática induzida por fármacos.

Descrição do caso:♀,16A, com diagnóstico de Colite Ulcerosa (CU) 1 ano antes, inicialmente sob messalazina (MES) tópica mas associada MES oral no último mês por agravamento da atividade da doença. Observada por febre, artralgias difusas, exantema maculo-papular pruriginoso nos membros, edema dos pés, com 3 dias de evolução, e ainda colúria desde a véspera. Sem exposição a outros fármacos ou produtos de herbanário. Analiticamente eosinofilia e hepatite colestática ligeiras com função de síntese conservada e proteínas totais e IgG normais (tabela 1). Ecografia abdominal sem alterações (tabela 1). Pela suspeita de hepatite tóxica por hipersensibilidade relacionada com a MES, esta foi interrompida, com resolução das queixas em 4 dias e normalização analítica em 2 semanas. O estudo de auto-imunidade alargado foi negativo e serologias e carga viral para os vírus hepatotrópicos excluíram infeção ativa aguda (tabela 1). Colangio-RMN sem alterações. Posteriormente, sob azatioprina para CU, sem intercorrências.

Comentários / Conclusões

Discussão/Conclusão: Embora a lesão hepática induzida por MES seja rara e um diagnóstico de exclusão, deve ser considerada, sobretudo quando o *timing* de aparecimento, padrão de lesão ou mecanismo levantam a suspeita de causalidade. A descontinuação do fármaco é normalmente suficiente, conduzindo na maioria das situações a rápida resolução clínica e analítica.

Palavras-chave : Messalazina, Colite ulcerosa, Hepatite induzida por fármacos

Tabela 1. Exames complementares de diagnóstico.

Hemograma e bioquímica				
	Previamente à MES oral	**- SU-** 1 mês após MES oral	2 semanas após suspensão da MES	Valores de referência
Leucócitos	6350	**13370**	11000	4500-11000/µL
Eosinófilos	300	**440**	140	200-300/µL
AST / ALT	19 / 14	**79 / 237**	12 / 19	10-30 / 10-36 U/L
Bilirrubina total /direta	0,55/ -	**1,12/ 1,01**	0,4/ -	0,2-1,0 / 0,0-0,3 mg/dL
Fosfatase alcalina / Gama-GT	- / 11	**170 / 177**	83/28	45-87 / 6-39 U/L
Proteínas totais		6,73		6,0-7,3 g/dL
Albumina	4,42	3,88	4,45	3,5-5,0 g/dL
Serologias				
Citomegalovírus	IgG / IgM	+/-	Carga viral negativa	
Parvovírus	IgG/IgM	+/-		
Herpes Simplex 1	IgG/IgM	-/-		
Herpes Simplex 2	IgG/IgM	-/-		
Anti-VHA / Ag Hbs/ Anti-HBs/ Anti-Hbc / Anti-VHC/Anti-HIV		Negativos		
Imunologia				
Imunoglobulinas		Valor de referência	**Auto-anticorpos**	
IgG	1266	793-1590 mg/dL	ANAs, Anti-SMA, Anti-LKM-1, Anti-LC1	Negativos
Ecografia abdominal				
"Fígado de morfologia e dimensões normais e com ecoestrutura homogénea (...) não observadas dilatações das vias biliares nem do canal hepatocoledoco, o qual se apresenta permeável (...)"				

Gastrenterologia, Nutrição e Hepatologia | Caso Clínico

PD-049 – (21SPP-11596) – AIJ COMO CAUSA DE DOENÇA RARA

André Coelho Almeida[1]; Susana Cláudia Teixeira[1]; Aida Sá[1]; Carla Maia[2]; Manuel Salgado[3]
1 – Serviço de Pediatria e Neonatologia do Centro Hospitalar de Trás-os-Montes e Alto Douro; 2 – Consulta de Gastrenterologia/Nutrição, Hospital Pediátrico do Centro Hospitalar e Universitário de Coimbra; 3 – Serviço de Pediatria Ambulatória, Hospital Pediátrico do Centro Hospitalar e Universitário de Coimbra

Introdução / Descrição do Caso
Artrites Idiopáticas Juvenis (AIJs) são doenças crónicas, imunomediadas, caracterizadas por inflamação de uma ou mais articulações. Iniciam em qualquer idade e a classificação é definida pelo número e tipo de articulações envolvidas, manifestações não-articulares e pelo comportamento da doença.
Caso:16 anos, feminino, AIJ oligoarticular estendida, ANAs positivos, desde os 19 meses de idade, sob metotrexato (MTX) desde então e com vigilância oftalmológica regular, sem uveíte. Aos 13 anos internamento por 4 meses de dor epigástrica (EDA e pesquisa de H. Pylori negativas) com agravamento à admissão e aparecimento de colúria e icterícia conjuntival. Elevação de transaminases, GGT 210U/L, FA 175U/L, BT (à conta de directa). ColangioRM mostrou vesicula biliar distendida, pequenos cálculos, lama biliar, dilatação moderada da via biliar principal até ao esfíncter de oddi. UDCA com melhoria clínica. Alta sem MTX. Re-internada 10 dias depois por dor no QSD, elevação de marcadores de colestase. TC mostrou vesicula biliar distendida e densificação da gordura adjacente. Antibioterapia 7 dias com evolução favorável. Recidiva da abdominalgia, 1 semana depois; submetida a colecistectomia. 10 meses depois reiniciou MTX por exacerbação de atralgia e, posteriormente, Etanercept, com melhoria clinica mas com aparecimento, posterior, de diarreia e elevação na calprotectina. Endoscopia mostrou colite colagenosa. Mantém seguimento em consulta.

Comentários / Conclusões
O tratamento da AIJ constitui um desafio podendo apresentar efeitos secundários gastrointestinais. No caso do MTX deve ser monitorizada a possível toxicidade, que normaliza com a descontinuação/redução da dose. Mesmo com optimização terapêutica,a AIJ pode estar na génese de patologia inflamatória intestinal.

Palavras-chave : AIJ, Metotrexato, Colestase, Colite, Colagenosa

Gastrenterologia, Nutrição e Hepatologia | Caso Clínico

PD-050 – (21SPP-11600) – ALERGIA À PROTEÍNA DO LEITE DE VACA – A SUSPEITA DO COSTUME

Margarida Simão[1]; Cristina Gonçalves[1]; Alex Figueiredo[1]; João F. Neves[1]; Sofia Bota[1]
1 – Hospital Dona Estefânia

Introdução / Descrição do Caso
A hematoquésia é um sintoma frequente em idade pediátrica. Nos lactentes com observação normal e sem abdómen agudo, a causa mais comum é a alergia às proteínas do leite de vaca (APLV).
Lactente, 8 meses, sexo feminino, com hematoquésia desde os 4 meses. Sem outros sintomas. Por suspeita de APLV iniciou fórmula extensamente hidrolisada, sem melhoria nos 2,5 meses seguintes. Nesta altura, objetivada anemia ferropénica grave, trombocitose, sem parâmetros inflamatórios. Foi internada, iniciou fórmula de aminoácidos livres e investigação etiológica. Excluídas causas infecciosas. IgE total e específicas para PLV normais. Calprotectina fecal 1450 ug/g. Por agravamento da hematoquésia, excluiu-se Divertículo de Meckel por cintigrafia. A endoscopia digestiva alta foi normal e a colonoscopia revelou úlceras profundas dispersas pelo cólon e reto. As biópsias foram sugestivas de doença inflamatória intestinal (DII) (edema e hemorragia do córion e infiltrado inflamatório – eosinófilos, linfócitos e plasmócitos). Iniciou antibióticos orais não absorvíveis com melhoria parcial, posteriormente iniciou corticoterapia endovenosa, com boa resposta. O estudo imunológico e o painel NGS (Next-generation sequencing) para DII de início muito precoce não revelaram alterações.

Comentários / Conclusões
A evolução clínica e os sinais de alarme são determinantes na avaliação do lactente com hematoquésia e suspeita de APLV não IgE mediada, perante os quais é necessário considerar diagnósticos alternativos, embora mais raros. A DII infantil (início antes dos 2 anos) representa 1% da DII pediátrica e pode estar associada a defeitos imunitários. Os antibióticos orais podem ser uma alternativa eficaz para adiar a imunossupressão e sua iatrogenia, num período crítico de crescimento.

Palavras-chave : hematoquésia, APLV, DII de início muito precoce

Gastrenterologia, Nutrição e Hepatologia | Caso Clínico

PD-051 – (21SPP-11628) – SÍNDROME DA ARTÉRIA MESENTÉRICA SUPERIOR – UM DIAGNÓSTICO DIFERENCIAL DE DOR ABDOMINAL A CONSIDERAR

Rita Calejo[1]; Mafalda Moreira[1]; Teresa Cachada Baptista[1]; Isabel Urraca Moreira E Silva[2]; Susana Corujeira[3]; Sandra Teixeira[1]

1 – Serviço de Pediatria, Centro Hospitalar Tâmega e Sousa; 2 – Unidade de Farmacologia Clínica, Centro Hospitalar Universitário de São João; 3 – Serviço de Pediatria, Centro Hospitalar Universitário de São João

Introdução / Descrição do Caso

A síndrome da artéria mesentérica superior (SAMS) é uma causa de obstrução intestinal proximal rara, que se caracteriza por compressão da 3ª porção do duodeno. É mais frequente em adolescentes e adultos jovens.

Adolescente de 16 anos, sexo feminino, sem antecedentes de relevo, recorreu ao serviço de urgência (SU) por quadro de dor abdominal epigástrica constante, agravada pela ingestão de alimentos e melhorada em posição geno-peitoral, associada a náuseas e vómitos após as refeições, com 7 dias de evolução. Episódio semelhante 7 meses antes, com resolução espontânea. Associava os episódios de dor a períodos de perda de peso. Ao exame objetivo, de destacar perda de peso de 8%. Realizou estudo analítico com linfopenia ligeira e ecografia abdominal normal. Foi internada para estudo e vigilância. Realizou TAC, que revelou aparente compressão da 3ª porção do duodeno. Prescrito plano nutricional personalizado associado a inibidor da bomba de protões. Alta encaminhada para consulta de Pediatria. Novo agravamento das náuseas e dor epigástrica 3 dias após a alta, pelo que recorreu ao SU. Repetiu estudo analítico e ecografia abdominal normais e TAC que revelou ângulo aorto-mesentérico de 20º, confirmando o diagnóstico de SAMS. Transferida para outra unidade hospitalar, onde ficou em internamento com tratamento conservador. Aumento gradual do volume e aporte energético durante o internamento, com melhoria sintomática. Alta com dieta polimérica e encaminhada para consulta de Nutrição Pediátrica.

Comentários / Conclusões

Apesar da SAMS ser uma patologia rara, é importante conhecê-la, para que possa ser uma hipótese considerada e tratada, evitando os episódios recorrentes de dor e os custos em meios auxiliares de diagnóstico adicionais, quando não é equacionada.

Palavras-chave : Síndrome Artéria Mesentérica Superior, Dor abdominal, Obstrução intestinal

Gastrenterologia, Nutrição e Hepatologia | Caso Clínico

PD-052 – (21SPP-11832) – A UTILIDADE DA CALPROTECTINA FECAL NA PÚRPURA DE HENOCH-SCHÖNLEIN (PHS)

Beatriz B. Pedreira[1]; Lisa Pereira Soares[1]; Francisco Silva[1]; Maria João Borges[1]; Rute Gonçalves[1]

1 – Hospital Central do Funchal

Introdução / Descrição do Caso

A PHS é a vasculite mais frequente em idade pediátrica. Apresenta-se com púrpura e pode ter um envolvimento sistémico variável. Na maioria dos casos é uma doença benigna e auto-limitada, contudo requer um seguimento regular.

Descrição do caso: Criança de 7 anos, sexo feminino que recorreu ao SU por quadro de dor abdominal peri-umbilical com 6 dias de evolução, tipo cólica, associada a náuseas, vómitos, dejeções líquidas e desidratação ligeira. Previamente medicada pelo médico assistente, sem melhoria. Sem alterações de relevo ao exame objetivo. Analiticamente apresentava leucocitose com neutrofilia e PCR de 103,09 mg/L pelo que se assumiu o diagnóstico de gastroenterite bacteriana e iniciou terapêutica com Ceftriaxone. Por agravamento do quadro álgico pediu-se reavaliação analítica, estudo de auto-imunidade e doseamento e calprotectina fecal que apresentava um valor superior a 2000 mg/kg. No 4º dia de internamento verificou-se presença de artralgias e lesões petequiais de predomínio nos membros inferiores pelo que se assumiu o diagnóstico de PHS e iniciou terapêutica com prednisolona, com melhoria gradual das queixas. Ao longo do restante internamento apresentou hipertensão arterial sem registo de outras alterações renais. Teve alta com indicação para seguimento em consulta de Nefrologia e Gastroenterologia pediátrica. Já se realizou exclusão de doença inflamatória intestinal e pondera-se videocápsula se persistência da dor.

Comentários / Conclusões

A calprotectina fecal está relacionada com o envolvimento gastrointestinal em doentes com PHS. Destaca-se também a importância de se considerar a PHS no diagnóstico diferencial de dor abdominal e de se realizar um exame físico diário e minucioso, com observação de toda a superfície corporal.

Palavras-chave : Calprotectina Fecal, Púrpura de Henoch-Schönlein

Infecciologia | Caso Clínico

PD-053 – (21SPP-11436) – DOENÇA DE KIKUCHI-FUJIMOTO – UMA ENTIDADE ENIGMÁTICA

Joana Lage[1]; Ana Teresa Guerra[1]; Francisca Costa[1]; Andreia Martins[1]; Catarina Luís[1]; Paula Correia[1]
1 – Hospital Professor Doutor Fernando Fonseca

Introdução / Descrição do Caso
A doença de Kikuchi-Fujimoto (DKF) é uma patologia rara, benigna e autolimitada, caracterizada por febre e linfadenopatias.
Descrição dos casos
Adolescente 14 anos, com febre, adenopatias cervicais e inguinais e perda ponderal com 1 mês de evolução. Analiticamente: leucopenia e elevação dos parâmetros inflamatórios. A Tomografia Computorizada demonstrou múltiplas adenopatias cervicais, latero-aórticas e hilares. A investigação etiológica dirigida a causas infecciosas foi negativa, com ANAs (1/160) e anticorpo anti-Sm positivos. Biópsia ganglionar compatível com DKF. Resolução espontânea do quadro em 2 semanas.
Adolescente 12 anos, com linfadenopatias generalizadas cervicais, epitrocleares e inguinais, sem outros sintomas associados. Analiticamente: leucopenia e elevação da velocidade de sedimentação. A investigação etiológica infecciosa foi negativa, com ANAs (1/320) positivos. Biópsia ganglionar com aspectos histológicos compatíveis com DKF. Resolução do quadro em 6 semanas.
Adolescente 17 anos, com febre, astenia e diarreia com 1 semana de evolução. Analiticamente: pancitopénia e elevação dos parâmetros de inflamação. A investigação infecciosa e autoimune foi negativa, com biópsia medular sem alterações. A ecografia abdominal mostrou múltiplas lesões esplénicas. Durante o internamento, desenvolveu adenopatias cervicais e inguinais, e a biópsia ganglionar foi compatível com DKF. Resolução espontânea em 3 semanas, sem corticoterapia, tendo sido posteriormente feito o diagnóstico de Lúpus Eritematoso Sistémico (LES).

Comentários / Conclusões
O diagnóstico diferencial de DKF engloba múltiplas patologias, sendo importante sensibilizar para esta entidade. Embora seja autolimitada, existe associação com LES, evidenciando a necessidade de seguimento.

Palavras-chave : Doença de Kikuchi-Fujimoto, Linfadenite histiocítica necrotizante, linfadenopatias, Lúpus Eritematoso Sistémico

Infecciologia | Caso Clínico

PD-054 – (21SPP-11773) – FÍSTULA PERI-ANAL COMPLEXA COMO FORMA DE APRESENTAÇÃO DE TUBERCULOSE GASTRO-INTESTINAL

Rita Calado[1]; Nélia Costa[1]; Ana Zagalo[1]; Marta Cabral[1]; Carolina Palmela[1]; Vanda Pratas Vital[1]; José Gonçalves[1]; Luís Mascarenhas De Lemos[1]; João Farela Neves[1]
1 – Hospital da Luz Lisboa

Introdução / Descrição do Caso
A tuberculose gastro-intestinal é rara em idade pediátrica, sendo ainda mais raro o envolvimento perianal como forma de apresentação da doença. Jovem de 17 anos, sexo masculino, natural de Angola, residente em Portugal há 1 ano. História de emagrecimento e obstipação grave, relacionados com abcesso perianal volumoso em ferradura, submetido a drenagem e antibioterapia EV em Julho 2020, constatando-se fístula perianal trans-esfincteriana alta complexa. Reinternado 5 meses depois para cirurgia programada a fístula e investigação para exclusão de doença inflamatória intestinal. Efectuou endoscopia digestiva alta, entero-RMN e ileocolonoscopia com biópsia, salientando-se ileocolite e presença de volumosos granulomas de células gigantes. Em contexto de estudo pré-imunossupressão, realizou radiografia de tórax que demonstrou hipotransparência heterogénea do lobo superior direito com cavitação, sugestiva de tuberculose pulmonar, confirmada posteriormente por TC torácica e isolamento de BK na expectoração.
A pesquisa de BAAR e PCR para BK na biópsia intestinal foram negativas. Não iniciou imunossupressão, manteve isolamento em quarto de pressão negativa e iniciou terapêutica antibacilar quádrupla, observando-se franca melhoria clínica. Atualmente, 7 meses após o início de terapêutica, encontra-se assintomático com cicatrização total da lesão perianal, mantendo seguimento multidisciplinar.

Comentários / Conclusões
Apesar de rara a tuberculose deve ser tida em conta no diagnóstico diferencial das lesões fistulizantes da região perianal, especialmente em indivíduos provenientes de áreas endémicas ou imunocomprometidos. Salienta-se a importância do rastreio infecioso pré-imunossupressão, crucial para o correto diagnóstico e tratamento deste doente.

Palavras-chave : tuberculose gastro-intestinal, doença perianal

Infecciologia | Caso Clínico

PD-055 – (21SPP-11745) – A IMPORTÂNCIA DO DIAGNÓSTICO PRESUNTIVO DE TUBERCULOSE OCULAR NA PREVENÇÃO DE SEQUELAS OFTALMOLÓGICAS

Andreia J. Fernandes[1]; Íris Rocha E Oliveira[1]; Mafalda João Pereira[1]; Filipa Dias[1]; Nuno Gonçalves[2]; Inês Leal[3]
1 – Serviço de Pediatria – Centro Hospitalar Universitário do Algarve – Hospital de Faro, Portugal; 2 – Serviço de Oftalmologia – Centro Hospitalar Universitário do Algarve – Hospital de Faro, Portugal; 3 – Serviço de Oftalmologia Pediátrica – Centro Hospitalar Lisboa Norte – Hospital de Santa Maria, Lisboa

Introdução / Descrição do Caso

A tuberculose ocular (TBO) é uma forma rara de tuberculose (TB). A sua prevalência estimada em países com baixa e alta endemicidade de TB é de 1-4% versus 10-26%, respetivamente.
O diagnóstico definitivo da TBO requer o isolamento de *Mycobacterium tuberculosis* em amostras colhidas por procedimentos invasivos. Estes procedimentos são difíceis, têm baixa sensibilidade e representam um risco ocular adicional. Na maioria dos casos o diagnóstico é presuntivo (mantoux e/ou IGRA positivo ou evidência de TB ativa). O atraso no diagnóstico e tratamento podem resultar em perda de visão.
Apresentamos um caso de uma criança de 7 anos, sexo masculino, previamente saudável e sem antecedentes familiares de relevo. Recorreu ao serviço de urgência por diminuição súbita da acuidade visual (AV) do olho direito, sem outra sintomatologia. Apresentava adenopatias cervicais e inguinais, infracentimétricas. Foi observado por Oftalmologia com sinais de uveíte intermédia e posterior.
Realizou TAC-craneoencefálica (CE) e órbitas e RM-CE e órbitas com angiografia, sem alterações. O IGRA foi positivo, sendo o restante estudo infecioso negativo. Foi excluída patologia autoimune e hemato-oncológica. Cumpriu terapêutica com anti-tuberculostáticos: 2 meses com isoniazida (H), rifampicina (R), pirazinamida (Z) e Etambutol (E) e 4 meses de HR, com melhoria significativa da AV.

Comentários / Conclusões

Com este caso pretendemos reforçar que a TBO deve ser considerada perante manifestações oculares de etiologia desconhecida ou na ausência de resposta à terapêutica convencional. Pelo risco de perda de visão irreversível, o diagnóstico de TBO continua a ser presuntivo, baseado na apresentação clínica, resposta imunitária positiva para TB e resposta adequada à terapêutica.

Palavras-chave : Tuberculose, ocular, diagnóstico, definitivo, presuntivo

Infecciologia | Casuística / Investigação

PD-056 – (21SPP-11753) – ABCESSOS FARÍNGEOS: 24 ANOS DE EXPERIÊNCIA

Francisca Galhardo Saraiva[1]; Carolina Oliveira Gonçalves[1]; Paula Correia[1]; Carlos Gil Escobar[1]
1 – Hospital Professor Doutor Fernando Fonseca

Introdução e Objectivos

As infeções supurativas do pescoço são raras na criança, podendo cursar com complicações graves. Caracterizar a abordagem dos abcessos faríngeos em pediatria num hospital nível II.

Metodologia

Estudo descritivo de 24 anos, comparando um estudo realizado anteriormente (Grupo A 1996-2012) com os últimos 8 anos (Grupo B 2013-2020). Analisados dados clínicos, diagnóstico, terapêutica e evolução. Análise estatística no SPSS 22.0.

Resultados

191 casos (grupo A-154, grupo B-37), média de 8 casos/ano, com mediana de idade de 7 anos (6M-17A). Em 40% havia antecedentes de amigdalite e 34,6% tinha realizado antibioterapia prévia. Verificou-se diferença estatisticamente significativa, p-value<0,05, entre os tipos de abcesso em cada grupo: periamigdalino(69%vs8%), retrofaríngeo(24%vs76%) e parafaríngeo(18,8%vs37,8%).No grupo A realizaram-se mais exames culturais faríngeos (53% vs 35%), sendo Streptococcus pyogenes o agente mais frequente.
No grupo B realizaram-se mais testes rápidos de deteção antigénio – Phadirect (49%vs70%) e TC cervical (67%vs100%). 93% medicados com penicilina e clindamicina EV, com duração mediana de 8 dias nos 2 grupos. Não se verificou diferença no número de casos submetidos a cirurgia nos 2 grupos (47%vs43%); 85% foram drenados nas primeiras 48h. Complicações em apenas 11 casos: obstrução da via aérea (5), choque anafilático (3), trombose venosa (2) e fístula do seio piriforme (1); recorrência em 3% e em 37% necessidade de amigdalectomia.

Conclusões

Nos últimos 8 anos verificou-se maior uso de MCDTs, nomeadamente TC, o que permitiu melhor caracterização do tipo de abcesso. As complicações podem ser graves, sendo necessário um alto nível de suspeição clínica para realização de um diagnóstico e tratamento precoces e adequados para um melhor prognóstico.

Palavras-chave : Abcesso faríngeo, Retrofaríngeo, Periamigdalino, Parafaríngeo, Pediatria, TC

Infecciologia | Casuística / Investigação

PD-057 – (21SPP-11900) – APLICAÇÃO DO TESTE DIAGNÓSTICO ANTIGÉNICO RÁPIDO NA AMIGDALITE AGUDA EM URGÊNCIA PEDIÁTRICA

Sónia Andrade Santos[1]; Sandra Soares Cardoso[1]; Luís Gonçalves[1]; Madalena Meira Niza[1]; Sofia Reis[1]; Joana Magalhães[1]; Cristina Baptista[1]
1 – Centro Hospitalar Tondela-Viseu

Introdução e Objectivos
As amigdalites agudas (AA) são maioritariamente víricas, sendo o Streptococcus β-haemolyticus do Grupo A (SGA) a bactéria mais frequente. De acordo com a NOC nº 020/2012, no diagnóstico da AA preconiza-se o Teste Diagnóstico Antigénico Rápido (TDAR) sempre que a clínica não seja sugestiva de etiologia viral (>3 anos, contexto epidemiológico, ausência de rinorreia, tosse, úlceras orais, diarreia). O objetivo desta investigação foi avaliar os critérios utilizados na realização do TDAR no diagnóstico de AA na Urgência Pediátrica de um Hospital nível II, após implementação da NOC.

Metodologia
Estudo retrospetivo e observacional analítico em amostra de conveniência constituída pelos utentes que realizaram TDAR em um dia de cada mês, entre janeiro de 2013 e dezembro de 2019. Dados analisados em Excel® e SPSS®.

Resultados
Nestes 7 anos realizaram-se 18688 TDAR (média diária 7), 641 incluídos no estudo. Eram 53% dos casos do sexo masculino, idade mediana 5 anos, 17% <3 anos. Os sintomas mais frequentes foram febre (87%) e odinofagia (71%), e os sinais hiperemia (93%) e hipertrofia amigdalina (60%). TDAR positivo para SGA em 32%, 3% em <3 anos. O sintoma que quando presente mais se associou a TDAR positivo foi o exantema escarlatiniforme (79%) e menos a conjuntivite (0%). Havia pelo menos 1 sintoma sugestivo de AA vírica em 55%, dos quais 27% TDAR positivo. Contexto epidemiológico de AA bacteriana em 4%, 58% TDAR positivo. Foi prescrito antibiótico em 35% (89% amoxicilina).

Conclusões
A decisão de realizar TDAR não tem respeitado a NOC. Houve TDAR positivos em crianças com critérios clínicos de AA vírica, em percentagens semelhantes ao descrito na literatura. É importante refletir e rever atitudes no sentido de otimizar a utilização de antibióticos e os gastos em saúde.

Palavras-chave : Teste Diagnóstico Antigénico Rápido, Amigdalite Aguda, Streptococcus β-haemolyticus do Grupo A

Infecciologia | Casuística / Investigação

PD-058 – (21SPP-11924) – COVID 19 NO PEQUENO LACTENTE

Carlota Lopes[1]; Catarina Gouveia[1]; Tiago Milheiro Silva[1]; Rita Valsassina[1]; Ana Margarida Garcia[1]; Ana Pereira Lemos[1]
1 – Unidade de Infeciologia Pediátrica, Hospital Dona Estefânia , Centro Hospitalar Universitário de Lisboa Central

Introdução e Objectivos
Introdução: O impacto e morbilidade da infeção por SARS-CoV-2 no pequeno latente é ainda desconhecida.
Objectivo: Caracterizar a infeção por SARVS-CoV-2 num hospital pediátrico terciário

Metodologia
Estudo observacional prospectivo de lactentes até aos 3 meses com o diagnóstico de infeção por SARVS-CoV-2 entre Março de 2020 e Julho de 2021.

Resultados
Foram identificados 58 lactentes, 52 (90%) internados por COVID-19, com idade mediana de 47 dias [AIQ 23-59]. Doze (21%) tinham comorbilidades: prematuridade (6), cardiopatia congénita (2), síndrome malformativo (2), malformação renal (1) e intestinal (2) e linfangioendoteliomatose (1). Tinham contacto conhecido 84% (81% um progenitor). Quatro (7%) internados por outras patologias eram assintomáticos. Clinicamente, objetivou-se febre (67%), tosse (49%), rinorreia (48%), recusa alimentar (41%), gemido (31%) e dificuldade respiratória (22%). Analiticamente verificou-se neutropenia (39%), elevação da PCR (19%), procalcitonina (12%), ferritina (33%), D-Dímeros (55%), troponina (21%), NT-proBNP (17%), AST (23%) e ALT (21%). A radiografia de tórax estava alterada em 33%. Sete (16%) apresentaram co-infeções. A maioria necessitou de cuidados de suporte. Vinte (34%) lactentes apresentaram doença moderada a grave. A terapêutica incluiu oxigenoterapia (6) , ventilação invasiva (3) e ainda lopinavir / ritonavir (5), corticosteroides (4), remdesivir (2), oseltamivir (2) e hidroxicloroquina (1). A mediana da duração do internamento foi de 4 dias [AIQ 2-8 dias]. Registou-se um óbito num doente com cardiopatia congénita.

Conclusões
A maioria dos pequenos lactentes, à semelhança das outras crianças, têm infeção ligeira, contudo, embora rara pode haver doença mais grave em associação com outras comorbilidades.

Palavras-chave : Lactente, Recém-nascido, Pediatria, SARVS-CoV-2, COVID 19

Infecciologia | Casuística / Investigação

PD-059 – (21SPP-11931) – SÉPSIS NEONATAL PRECOCE: "MELHOR PREVENIR QUE REMEDIAR"- UM CONCEITO ULTRAPASSADO

Catarina Pinto Silva[1]; Beatriz De Sousa[2]; Cecília Pereira[2]; Maria Cristina Granado[2]; Joana Neves[3]; Bernarda Sampaio[3]

1 – Departamento de Pediatria, Hospital Pediátrico de Coimbra, Centro Hospitalar e Universitário de Coimbra; 2 – Serviço de Pediatria, Hospital Senhora da Oliveira, Guimarães; 3 – Serviço de Neonatologia, Hospital de Senhora da Oliveira, Guimarães

Introdução e Objectivos

As manifestações clínicas de sépsis neonatal precoce são variáveis e os biomarcadores pouco sensíveis e específicos, o que torna o diagnóstico desafiador e predispõe ao uso excessivo de antibióticos e MCDTs. Pretendeu-se comparar estratégias de abordagem dos recém nascidos (RN) com risco infecioso baseada na impressão clínica e fatores de risco (guidelines NICE) vs conduta sugerida pela calculadora Early-Onset Sepsis (EOS).

Metodologia

Análise dos processos de 100RN >34semanas nascidos em 2020 com fatores de risco infecioso identificados com análise do uso de antibióticos, MCDTs pedidos, resultados culturais e evolução e comparação entre atitudes (tomada vs calculadora).

Resultados

Ocorreram 3 casos de sépsis neonatal sem agente identificado, que cumpriram 7d de antibioterapia com um risco calculado de sépsis pela calculadora EOS de 2.96, 3.17 e 6.17/1000nascimentos e indicação para antibioterapia empírica. Em 3RN que suspenderam antibioterapia ao final de 4d por ausência de sinais clínicos/laboratoriais de sépsis, o uso da calculadora EOS sugeria hemocultura sem antibioterapia empírica (risco de sépsis 1.1, 1.3 e 2.94/1000nascimentos). Um RN que suspendeu antibiótico após 3d tinha um risco calculado de 0.45/1000 com indicação para vigilância. Nenhum diagnóstico de sépsis teria sido atrasado pelo uso da calculadora. Em 63RN com evolução clínica favorável sem instituição de medidas adicionais foram pedidos MCDTs, sendo que a aplicação da calculadora sugeria a realização de MCDTs em 7 destes.

Conclusões

As diferenças encontradas sugerem que uma utilização sustentada da calculadora EOS na prática clínica pode reduzir o número de MCDTs pedidos e antibioterapia instituída, sem comprometer a segurança clínica, sendo necessários estudos futuros que reforcem este achado.

Palavras-chave : Risco Infecioso, Sépsis Neonatal Precoce, Antibioterapia, Recém nascido

Infecciologia | Casuística / Investigação

PD-060 – (21SPP-11362) – TOSSE CONVULSA (TC) EM IDADE PEDIÁTRICA – APRESENTAÇÃO E EVOLUÇÃO CLÍNICA NOS ÚLTIMOS 15 ANOS

Mariana Cortez Ferreira[1]; Raquel Penteado[1]; Ana Teresa Gil[1]; Lia Gata[1]; Lurdes Correia[2]; Henriqueta Pereira[2]; Fernanda Rodrigues[1,3]

1 – Serviço de Urgência e Unidade de Infeciologia, Hospital Pediátrico, Centro Hospitalar e Universitário de Coimbra; 2 – Serviço de Patologia Clínica, Laboratório de Virologia e Biologia Molecular, Centro Hospitalar e Universitário de Coimbra; 3 – Faculdade de Medicina, Universidade de Coimbra

Introdução e Objectivos

Apesar das altas taxas de vacinação pediátrica observou-se um ressurgimento da TC em Portugal. Em 2017 foi implementado o programa de vacinação da grávida, também com altas taxas de vacinação. Pretende-se caracterizar os casos de TC nos últimos 15 anos.

Metodologia

Estudo retrospetivo dos casos de TC, observados num hospital de nível III, de janeiro 2005 a dezembro 2020. Foi considerada TC se PCR positiva para *Bordetella pertussis* ou *B. parapertussis* nas secreções da nasofaringe em criança sintomática.

Resultados

Foram identificados 204 casos, com uma mediana de 8,5 casos por ano (1-43). Em 92% dos casos foi isolada *B. pertussis* e em 8% *B. parapertussis*, esta identificada apenas nos últimos anos. 12 crianças (15%) foram admitidas em cuidados intensivos, todas com idade ≤3M. 89% das crianças internadas tinham idade ≤6M. Observou-se uma redução importantes dos casos neste grupo etário após 2018. A evolução do número de casos por ano e as caraterísticas clínicas são apresentadas na Tabela 1.

Conclusões

Nos últimos 15 anos, a TC atingiu a população pediátrica, com periodicidade irregular, levando a internamento sobretudo em pequenos lactentes, particularmente por hipoxemia e apneia. Embora por vezes arrastada, a evolução foi favorável em todos os doentes.

Palavras-chave : Tosse convulsa, Bordetella, pertussis, parapertussis

Amostra	**204 (100%)**
Sexo masculino	103 (51%)
Faixa etária	
[0-6M]	85 (42%)
[7M-17A]	119 (58%)
mediana idade (min-max) meses	14 (0-204)
Evolução do número de casos por ano	

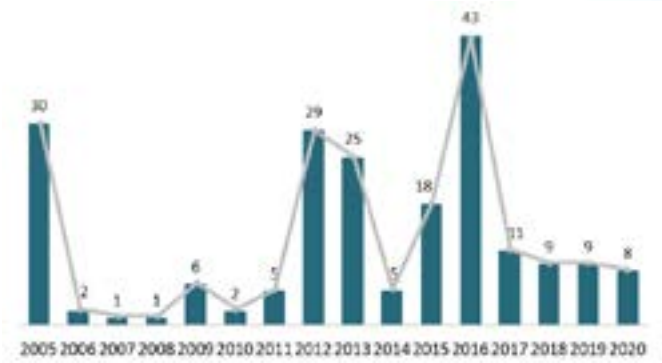

Sintomatologia	
Tosse	204 (100%)
- ruborizante	114 (56%)
- emetizante	99 (49%)
- cianosante	82 (40%)
- duração > 21 dias	56 (27%)
Guincho	46 (23%)
Febre	35 (17%)
Apneia	12 (6%)
Contexto epidemiológico	
Contexto familiar	94 (46%)
Contexto escolar	21 (10%)
Avaliação laboratorial (mediana) (n=30, 15%)	
Leucócitos (min-max)/uL	21000 (9570-108000)
Proteína C reativa (min-máx) mg/dL	0.5 (0.03-18.3)
Internamento (n=79, 39%)	
mediana da duração (min-máx) dias	6 (1-49)
mediana de idade (min-máx) meses	2 (0-60)
Cuidados intensivos	12 (15%)
Complicações no internamento (n=36, 46%)*	
Hipoxemia	26 (33%)
Apneia	12 (15%)
Pneumonia	9 (11%)
Convulsão	3 (4%)
Ventilação invasiva	2 (3%)
Hiperleucocitose	1 (1%)

Tabela 1. Caracterização dos casos de tosse convulsa nos últimos 15 anos
*o mesmo doente pode apresentar mais do que uma complicação

Infecciologia | Casuística / Investigação

PD-061 – (21SPP-11392) – BORRELIOSE DE LYME. 11 ANOS NUM HOSPITAL PEDIÁTRICO DE NÍVEL III

Beatriz Luzio Vaz[1]; Rita Valsassina[2]; Ana Margarida Garcia[1]; Tiago Milheiro Silva[1]; Catarina Gouveia[1]; Isabel Lopes De Carvalho[3]; Maria João Brito[1]
1 – Hospital Dona Estefânia -CHULC; 2 – Hospital Dona Estefânia – CHULC; 3 – Departamento de Doenças Infeciosas, Instituto Nacional de Saúde Doutor Ricardo Jorge

Introdução e Objectivos
A borreliose de Lyme, é rara em pediatria com apresentação polimórfica e afetação multissistémica. Caracterizar a borreliose no internamento de um hospital pediátrico terciário.

Metodologia
Estudo descritivo e observacional. Análise dos doentes com borreliose confirmados por serologia (ELISA e immunoblot) em amostras de sangue e/ou líquor no período de 2009 a 2020. Analisaram-se dados epidemiológicos, clínica, terapêutica e evolução.

Resultados
23 casos foram identificados, com uma mediana de idades de 9 anos (mín-1A; máx-17A). Ocorreram 2 casos/ano, com picos em 2010, 2011 e 2015 com predomínio nos meses de Abril, Maio e Novembro. A doença neurológica (73.9%) incluiu neuroborreliose (6) e doença neurológica pós-infecciosa (11) – cerebelite (3), coreia (2), mielite transversa (2), nevrite óptica (1), síndrome *Guillain-Barré* (1), encefalite pós infecciosa (1), paralisia facial periférica (1). Cinco doentes apresentaram doença osteoarticular (21.7%) e ocorreu um caso de miocardite, rara na idade pediátrica. A antibioticoterapia na doença neurológica foi ceftriaxone e na doença osteoarticular doxiciclina/amoxicilina. Foi ainda realizada terapêutica imunomoduladora em doentes com neuroborreliose e doença neurológica pós-infeciosa com metilprednisolona (8) e/ou IGIV (4) e/ou plasmaferese (1). O tempo médio do internamento foi 13,4 dias. Foram identificadas sequelas em 7 doentes com envolvimento neurológico.

Conclusões
Na idade pediátrica, o diagnóstico da borreliose é um desafio pela ausência de sintomas patognomónicos. A doença neurológica e osteoarticular, sem etiologia identificada, deve ser investigada, pois, o diagnóstico precoce e início atempado da terapêutica são fundamentais para prognóstico.

Palavras-chave : Borreliose Lyme, idade pediátrica

Infecciologia | Casuística / Investigação

PD-062 – (21SPP-11397) – HPV NO SEXO MASCULINO: CUSTOS DE UMA CAMPANHA DE VACINAÇÃO

Ana Beatriz Nunes[1]; Vera Leal Pessoa[1]
1 – Unidade de Saúde Pública do Agrupamento de Centros de Saúde do Alentejo Central

Introdução e Objectivos
O HPV tem potencial oncogénico. No sexo masculino, e apesar de prevenível pela vacinação, é responsável por cerca de 85% das neoplasias anais, 20 a 60% das neoplasias do pénis, e 13 a 60% das neoplasias da orofaringe. O PNV2020 alargou a vacinação contra o HPV ao sexo masculino, mas apenas para coortes nascidas ≥ 2009. O objetivo deste estudo é medir os custos de uma campanha de vacinação contra o HPV no sexo masculino, num ACES, para as coortes nascidas entre 2004 e 2008.

Metodologia
Realizou-se a extração de dados relativos ao número de utentes do sexo masculino das coortes nascidas entre 2004 e 2008, inscritos no ACES (U), através do SIARS. Para o cálculo dos custos considerou-se apenas a administração da vacina HPV9, segundo o número de doses recomendadas (D) pelo PNV2020. O valor monetário do custo/dose (C) foi extraído do Prontuário Terapêutico (INFARMED). O custo total foi obtido através da seguinte fórmula: Custo = U*D*C.

Resultados
O número de utentes inscritos no ACES nas coortes estudadas é de 3953. O custo por dose de HPV9 é de 134,28€. Assim, uma campanha de vacinação contra o HPV no sexo masculino para as coortes nascidas entre 2004 e 2008 no ACES terá um custo máximo de 1 390 066,56€.

Conclusões
Este estudo contempla os custos máximos associados à campanha proposta, já que tem em conta o preço de venda ao público da HPV9, bem como uma cobertura total da população. Uma campanha de vacinação como a proposta, apesar de ter um custo de 1 390 066,56€, pode ser custo-efectiva, favorecendo, sobretudo, populações cujo benefício indirecto da vacinação do sexo feminino é muito reduzido, nomeadamente homens que têm sexo com homens. Trata-se, pois, de uma questão de equidade.

Palavras-chave : Vírus do P**apiloma Humano (HPV), Doenças Preveníveis pela Vacinação, Programa Nacional de Vacinação (PNV), Economia da Saúde, Equidade**

Infecciologia | Caso Clínico

PD-063 – (21SPP-11335) – DOR TORÁCICA – UM DIAGNÓSTICO POUCO FREQUENTE

Carolina Fraga[1]; Sofia Pimenta[2]; Manuel Lima Ferreira[2]; Margarida Tavares[3]; Leonilde Machado[2]; Joaquim Cunha[2]

1 – Serviço de Pediatria, Centro Materno-Infantil do Norte, Centro Hospitalar Universitário do Porto; 2 – Serviço de Pediatria, Centro Hospitalar do Tâmega e Sousa; 3 – Departamento de Doenças Infecciosas Pediátricas/ Imunodeficiências, Serviço de Pediatria Médica, Centro Hospitalar Universitário São João

Introdução / Descrição do Caso

Adolescente de 12 anos, natural da Síria, refugiada na Grécia e recentemente em Portugal, com rinorreia e febre há 2 semanas, medicada com amoxicilina sem melhoria, e início recente de toracalgia direita. Os sons respiratórios encontravam-se diminuídos no hemitórax direito. A radiografia torácica demonstrou hipotransparência de limites bem definidos, ovalóide, no terço médio direito. Efetuou TAC torácico: lesão do lobo médio de contornos regulares, parede fina e conteúdo hipodenso, sugerindo malformação congénita ou quisto hidático. Analiticamente com eosinofilia e aumento da velocidade de sedimentação. Foi transferida para um hospital nível III medicada com albendazol. As serologias para *Echinococcus* foram positivas. Em D11 reiniciou febre e agravamento da tosse, associada a elevação da eosinofilia e PCR. A radiografia do tórax mostrou imagem de aspeto bilobado, compatível com rotura de quisto hidático. Foi submetida a exerce do quisto e lobectomia, confirmando-se a presença de *Echinococcus* no líquido cístico.

Comentários / Conclusões

A hidatidose é uma zoonose com distribuição mundial, cujo homem é hospedeiro acidental. O diagnóstico de quisto hidático pulmonar (segunda localização mais comum), é muitas vezes um achado incidental. A sintomatologia pode surgir por efeito de massa (tosse, toracalgia, dispneia) ou por rutura do quisto, com agravamento respiratório ou anafilaxia. O tratamento pode ser conservador, podendo ser necessário excisão cirúrgica ou drenagem percutânea em quistos complexos. Na rutura, a cirurgia está indicada como procedimento *life-saving*.
O diagnóstico de quisto hidático deve ser considerado tendo em conta a clínica, os achados imagiológicos sugestivos e o contexto epidemiológico. O tratamento precoce pode reduzir as complicações.

Palavras-chave : hidatidose, Echinococcus

Infecciologia | Casuística / Investigação

PD-064 – (21SPP-11568) – EVOLUÇÃO DA INCIDÊNCIA E GRAVIDADE DA GASTROENTERITE POR ROTAVÍRUS (GARV) ANTES E DURANTE A PANDEMIA COVID-19

Catarina Leuzinger-Dias[1]; Margarida Camacho Sampaio[1]; Teresa Almeida Lopes[1]; Alexandra Canha[2]; Dina Domingues[2]; Henriqueta Pereira[2]; Fernanda Rodrigues[1,3]

1 – Serviço de Urgência e Unidade de Infeciologia, Hospital Pediátrico, Centro Hospitalar e Universitário de Coimbra; 2 – Serviço de Patologia Clínica, Centro Hospitalar e Universitário de Coimbra; 3 – Clínica Universitária de Pediatria, Faculdade de Medicina, Universidade de Coimbra

Introdução e Objectivos

A gastroenterite aguda (GA) é um motivo frequente de observação nos serviços de urgência pediátrica (SUP), sendo o Rotavírus (RV) um dos principais agentes. Em Portugal estão disponíveis duas vacinas no mercado privado, com taxa de cobertura vacinal estimada crescente ao longos dos anos atingindo ~ 60% em 2019.

Metodologia

Análise retrospetiva dos episódios de GA (≥3 dejeções líquidas/24h) em crianças com ≤36M, observadas no SUP, entre jan2012 e dez2020 (n=15054), bem como das amostras de fezes testadas para RV através de teste rápido por imunocromatografia. ~30% das crianças com GA foram testadas em cada ano.

Resultados

O número e percentagem de GA observadas, testadas para RV e admitidas em internamento ao longo da última década é apresentado na figura. Em 2020 houve uma queda importante das GA observadas no SUP, que se distribuíram de forma relativamente uniforme ao longo do ano, com poucos casos de GA por RV (GARV), sem epidemia anual. Ao longo dos anos verificou-se uma variação da sazonalidade, mas com pico sempre no 1º semestre, exceto em 2016, em que ocorreu no último trimestre. A média de idades dos casos (~16M) manteve-se sem grande variação.

Conclusões

Depois de 2016, observou-se uma tendência de descida das GARV observadas no SUP bem como da percentagem de GARV internadas, o que poderá traduzir uma aparente redução da gravidade.
Em 2020, houve uma queda importante das GA observadas, com poucos casos de GARV e sem epidemia anual. A não subida da percentagem de admissões parece traduzir uma redução genuína da gravidade da GARV e não apenas o não recurso ao hospital no contexto da pandemia.

Palavras-chave : Gastroenterite aguda, Rotavírus, COVID-19, Cobertura vacinal

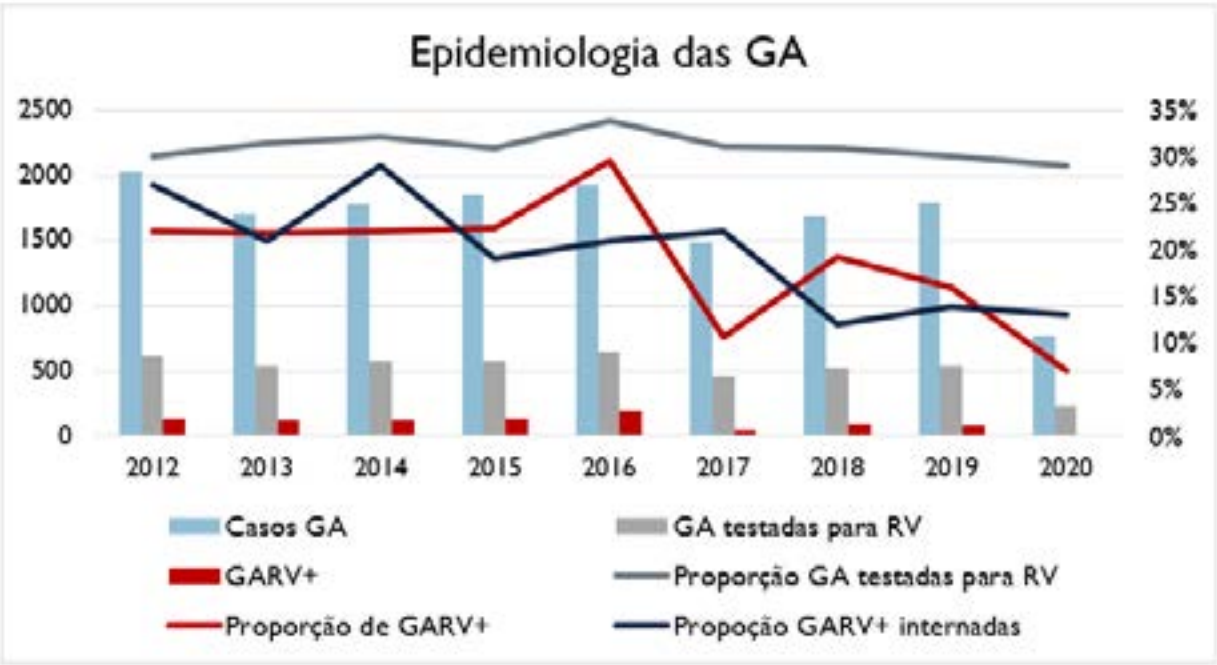

Infecciologia | Caso Clínico

PD-065 – (21SPP-11637) – UM ACHADO (IN)ESPERADO NUMA CRIANÇA MIGRANTE

Margarida Almendra[1]; Miguel Mata[2]; Isabel Menezes[2]; Miguel Abecassis[3]; Paula Correia[1]
1 – Departamento da Criança e Jovem, Hospital Prof. Dr. Fernando Fonseca; 2 – Serviço de Cardiologia Pediátrica, Hospital Santa Cruz, Centro Hospitalar Lisboa Ocidental, EPE; 3 – Serviço de Cirurgia Cardiotorácica, Hospital Santa Cruz, Centro Hospitalar Lisboa Ocidental, EPE

Introdução / Descrição do Caso
A trissomia 21 cursa com problemas médicos diversos, anomalias congénitas frequentes, nomeadamente cardiopatia congénita em cerca de 40% dos casos, bem como atraso do desenvolvimento psicomotor. Descreve-se o caso de uma criança migrante submetida a cirurgia cardíaca corretiva com achados inesperados.
Menina de 2 anos natural de Angola, em Portugal desde 8 meses antes, PNV atualizado (incluindo BCG), portadora de trissomia 21 e de cardiopatia congénita. Durante a cirurgia cardíaca corretiva, o cirurgião detetou uma adenopatia mediastínica e realizou biópsia excisional. Esta revelou granulomas epitelióides com células gigantes multinucleadas do tipo Langhans e necrose central com bacilos acido-álcool resistentes (linfadenite granulomatosa necrotizante) e identificação de *Mycobacterium tuberculosis* por *Polymerase Chain Reaction*. Em investigação posterior: isolamento de *Mycobacterium tuberculosis complex* no suco gástrico, iniciando terapêutica anti-bacilar. Ao 7º dia de pós-operatório objetivou-se derrame pleural esquerdo moderado e taquipneia em repouso, drenando-se 40cc de líquido sero-hemático com critérios de exsudado (exames culturais negativos). Interpretado como síndrome pós-percardiectomia, com resolução com terapêutica anti-inflamatória usual. Após 9 meses de anti-bacilares a radiografia do tórax mostrou elevação da hemicúpula diafragmática esquerda. Ecografia com fluoroscopia mostrou paresia diafragmática à esquerda, provavelmente sequela cirúrgica, bem tolerada. Seguida em consulta há um ano e meio, sem intercorrências.

Comentários / Conclusões
Este caso alerta para o rastreio da tuberculose em todas as crianças migrantes de países endémicos desta doença, mesmo quando vêm para tratamento de outras patologias.

Palavras-chave : tuberculose, parésia diafragmática, rastreio, migrante

Infecciologia | Casuística / Investigação

PD-066 – (21SPP-11701) – INFECÇÕES OSTEO-ARTICULARES EM IDADE PEDIÁTRICA: CASUÍSTICA DE 8 ANOS E MEIO DE UM HOSPITAL DE NÍVEL 2

Joana Pais De Faria[1]; Sofia Costa Lima[1]
1 – Hospital Beatriz Ângelo

Introdução e Objectivos
As infeções osteo-articulares (IOA), osteomielite (OM) e artrite séptica (AS), são raras em pediatria, contudo são uma causa considerável de morbimortalidade. Objetivo: realizar a casuística das IOA de um hospital de nível 2

Metodologia
Estudo retrospetivo descritivo. Incluídas crianças internadas entre janeiro de 2012 e junho de 2021, com o diagnóstico de OM e/ou AS. Foram estudados dados demográficos, clínicos e laboratoriais

Resultados
Foram incluídos 31 doentes, com predomínio do sexo masculino(77%) e mediana de idades de 5 anos. Os sintomas mais frequentes foram a dor(100%) e a febre(58%), com mediana de duração de 2 dias. Identificou-se infeção da via aérea superior(25%) e traumatismo(20%) prévios. No grupo AS: a anca(n=8) e o joelho(n=7) foram as mais atingidas; em 89% não foi identificada etiologia; o único agente isolado foi Staphylococcus aureus(n=3)- MRSA(n=1); a mediana de duração de antibioterapia endovenosa (AB ev) foi de 10 dias; todos realizaram terapêutica cirúrgica; um evoluiu com dismetria. No grupo OM: os locais mais frequentes foram fémur(n=3) e o perónio(n=2); o agente mais isolado foi Staphylococcus aureus(n=8)-MRSA(n=1); a duração mediana de AB ev foi de 12 dias; 92% com terapêutica cirúrgica; dois evoluíram com infeção crónica e um com deformidade óssea.

Conclusões
O diagnóstico precoce é essencial para o início atempado da terapêutica. A dor foi o único sintoma 100% presente. Em 65% não foi isolado agente etiológico; 82% Staphylococcus aureus eram sensíveis à flucloxacilina, apoiando o seu uso empírico. Ao contrário da tendência demonstrada na literatura, não foram identificadas infeções por Kingella Kingae, que pode contribuir para a percentagem de AS sem agente. Tal como esperado, observou-se uma redução significativa das IOA em 2020/2021

Palavras-chave : artrite séptica; infeções osteoarticulares; osteomielite

Infecciologia | Casuística / Investigação

PD-067 – (21SPP-11678) – COVID-19 E SAÚDE MENTAL – QUAL O IMPACTO NAS CRIANÇAS?

Mariana Pedro[1]; Marta Caldas[1]; Jacinta Mendes[1]; Zulmira K. Abdula[1]; Jorge Penas[1]; Bárbara Marques[1]
1 – Serviço de Pediatria, Centro Hospitalar do Oeste, Unidade Caldas da Rainha

Introdução e Objectivos

A pandemia *Coronavirus Disease* (COVID-19) provocou um maior isolamento social, com potencial aumento dos níveis de ansiedade, mesmo em idade pediátrica. Com este estudo pretendeu-se caracterizar o impacto da pandemia COVID-19 na saúde mental da população pediátrica.

Metodologia

Estudo observacional, descritivo e transversal, através da aplicação de questionário com recurso ao Inventário de Depressão Infantil, entre 5 de abril de 2021 e 5 de maio de 2021, a crianças e adolescentes com idade compreendida entre 7 e 17 anos, numa escola da área geográfica de um hospital de nível II. Foram excluídos os dados incompletos. Os dados foram analisados pelo programa IBM SPSS®statistics (versão 28), considerando-se estatisticamente significativa se $p<0,05$.

Resultados

Incluídas 228 crianças e adolescentes, 113 do sexo feminino (49,56%), moda de idades 14 anos. 15,35% apresentavam sintomas depressivos, sendo 51,94% do sexo feminino. Das crianças e adolescentes com sintomas depressivos: 5,70% apresentavam história pessoal de infeção passada a COVID-19 e 42,86% apresentavam pelo menos um familiar com história de infeção. 17,14% apresentavam pelo menos um familiar envolvido no trabalho anti-pandémico. As crianças e adolescentes com infeção a COVID-19 apresentaram mais sintomas depressivos ($p=0,013$). Concomitantemente, as crianças e adolescentes com pelo menos um familiar infetado com COVID-19 apresentaram mais sintomas depressivos ($p=0,004$), bem como as crianças e adolescentes com familiar envolvido no trabalho anti-pandémico ($p=0,004$).

Conclusões

A infeção a COVID-19, quer pessoal, quer em contexto familiar, tem impacto na saúde mental, mesmo em idade pediátrica, sendo urgente conhecer as consequências das alterações emocionais e mentais nesta população.

Palavras-chave : COVID-19, Saúde mental, Sintomas depressivos, Inventário Depressão Infantil

Infecciologia | Casuística / Investigação

PD-068 – (21SPP-11728) – ABCESSOS CERVICAIS PROFUNDOS EM IDADE PEDIÁTRICA – CASUÍSTICA DE 10 ANOS

Carolina Quintela[1]; Ana Sofia Figueiredo[1]; Filipa Correia[1]; Sandra Mota Pereira[1]; Andreia Dias[1]
1 – Centro Hospitalar de Trás-os-Montes e Alto Douro

Introdução e Objectivos

Os abcessos cervicais profundos (ACP), embora pouco frequentes, podem constituir entidades clínicas potencialmente graves, associadas a significativa morbilidade.
O objetivo deste estudo é caracterizar a população pediátrica com ACP num hospital de nível II.

Metodologia

Estudo retrospetivo das crianças com ACP internadas, entre janeiro de 2011 e dezembro de 2020, com revisão de processos clínicos e análise das características demográficas, apresentação clínica, exames auxiliares de diagnóstico, tratamento e complicações.

Resultados

Foram incluídos 52 doentes, 80,8% com abcesso periamigdalino, 11,5% com abcesso retrofaríngeo e 7,7 % com abcesso parafaríngeo. A idade média foi de 10,8 ± 5,2 anos, e 61,5% eram do género feminino. Aquando do diagnóstico, 38,5% estavam sob antibioterapia oral. Os sintomas mais comuns à apresentação foram: odinofagia (90,4%), febre (73,1%) e disfagia (59,6%). Ao exame objetivo, 82,7% apresentavam abaulamento do palato, 59,6% adenomegalias cervicais e 48,1% trismus. Em 73,1% o diagnóstico foi auxiliado por tomografia computorizada. Todos iniciaram antibioterapia endovenosa, em 71,2% associada a corticoterapia. Em 61,5% foi realizada drenagem do abcesso. Foram colhidas zaragatoas da orofaringe ou cultura do exsudado drenado em 21 doentes, 11 das quais foram positivas (72,7% Streptococcus pyogenes). Ocorreu recidiva do abcesso em 2 casos e 1 síndrome de Lemierre.

Conclusões

A precocidade do diagnóstico e tratamento é fundamental para reduzir o risco de complicações dos ACP. Os agentes microbiológicos isolados neste estudo vão de encontro aos descritos na literatura. Nos doentes sem indicação para intervenção cirúrgica imediata, é legitimo avaliar a evolução clínica após 24 horas de antibioterapia endovenosa.

Palavras-chave : Abcessos cervicais, Abcesso periamigdalino, Abcesso retrofaríngeo, Abcesso parafaríngeo

Infecciologia | Casuística / Investigação

PD-069 – (21SPP-11743) – UM ANO DE COVID-19 NUM HOSPITAL DE NÍVEL II EM PORTUGAL

Inês Ferrão Fernandes[1]; Raquel Branco[1]; Anaísa Afonso[1]; Estela Veiga[1]
1 – Serviço de Pediatria do Centro Hospitalar de Setúbal, E.P.E.

Introdução e Objectivos
Crianças e adolescentes correspondem a uma pequena percentagem dos casos de COVID-19. Pretende-se fazer uma análise descritiva da clínica e evolução da infeção SARS-CoV-2 nesta faixa etária.

Metodologia
Trata-se de um estudo populacional, retrospetivo e descritivo dos doentes com idade entre 0-18 anos, observados na Unidade de Urgência Pediátrica de um Hospital de Nível II em Portugal, com diagnóstico de infeção SARS-CoV-2, durante um ano (25/03/2020 a 25/03/2021).

Resultados
Foram incluídos 217 doentes. A média de idades foi de 8 anos. Predomínio de infeções entre os 12-18 anos (37,33%; n=81) e no sexo masculino (53%; n=115). Contágio maioritariamente através dos pais (41,94%; n=65) e familiares não coabitantes (16,13%; n=25).
Os sintomas respiratórios foram os mais frequentes (78,8%; n=171), seguidos da febre (61,29%; n=133), sintomas gastrointestinais (29,49%; n=64) e cefaleia (27,19%; n=59). Os adolescentes são a faixa etária com sintomatologia mais diversa e sintomas sensoriais. Mais de 90% dos doentes apresentavam doença ligeira e 95% foi submetido apenas a tratamento sintomático. Nenhum doente necessitou de oxigenoterapia. Apenas 4% dos doentes necessitaram de internamento. Não se registaram óbitos no período de estudo considerado.

Conclusões
O quadro clínico, alterações analíticas e imagiológicas descritas vêm reforçar que o curso clínico e prognóstico em crianças infetadas por SARS-CoV-2 é mais favorável quando comparado com a população adulta. Apesar de os sintomas respiratórios e a febre serem as manifestações mais comuns, verificámos diferentes apresentações sintomáticas possíveis. Os sintomas que são mais específicos nos adultos são mais difíceis de identificar na população pediátrica. A deteção da infeção SARS-CoV-2 pode igualmente ser um achado.

Palavras-chave : Infeção SARS-CoV-2, Covid-19, Urgência Pediátrica

Infecciologia | Caso Clínico

PD-070 – (21SPP-11682) – MAIS DO QUE UMA OTOMASTOIDITE POR UMA AGENTE ATÍPICO EMERGENTE

Madalena Von Hafe[1]; Nuno Santos[1]; Margarida Dias[1]; Mafalda Sousa[2]; João Pinto[2]; Gil Coutinho[2]; Ana Reis Melo[1,3]
1 – Serviço de Pediatria, Unidade autónoma Gestão da Mulher e da Criança, Centro Hospitalar Universitário do São João, Porto, Portugal; 2 – Serviço de Otorrinolaringologia, Centro Hospitalar Universitário do São João, Porto, Portugal; 3 – Unidade de Infeciologia pediátrica e Imunodeficiências primárias, Centro Hospitalar Universitário de São João, Porto, Portugal.

Introdução / Descrição do Caso
Em Pediatria, a mastoidite aguda (MA) é habitualmente causada por *Streptococcus pneumoniae* ou *Streptococcus pyogenes*. Sendo a trombose do seio venoso cerebral uma complicação rara, mas potencialmente fatal.
Um adolescente de 17 anos com história recente de otite média aguda (OMA) refratária a amoxicilina/ácido clavulânico (10 dias) e ceftriaxone (3 dias), volta ao Serviço de Urgência por otalgia, otorreia e dor retroauricular, sem febre. Ao exame físico constatada OMA possivelmente complicada com mastoidite, sem alterações ao exame neurológico. A TC craneoencefalica contrastada confirmou MA com erosão ossicular, extensão para o espaço extradural e trombose do seio venoso. Foi realizado tratamento antibiótico empírico (vancomicina, ceftriaxone e metronidazol) e cirúrgico (mastoidectomia e miringotomia). Após isolamento de *Shewanella algae* e *Actinomyces europaeus* no pus intraoperatório da mastoide, ajustou-se antibioticoterapia para ceftazidima e penicilina G EV que cumpriu durante 4 semanas. O adolescente apresentou boa evolução clínica, tendo tido alta com amoxicilina oral que ainda mantém. Foi excluída imunodeficiência primária.

Comentários / Conclusões
Os doentes com MA apresentam alto risco de envolvimento do sistema nervoso central devido à proximidade ao seio sigmoide. Embora a trombose tipicamente curse com febre alta, otalgia, otorreia e alterações neurológicas, a antibioticoterapia prévia pode resultar numa apresentação mais fruste. Existem alguns casos relatados de infeções óticas a *S. algae*, mas este é o primeiro caso de MA em idade pediátrica por este agente. Já as infeções por *A. europaeus* são difíceis de diagnosticar pela sua apresentação variável e crescimento paulatino em cultura. A abordagem desta complicação deve ser multidisciplinar.

Palavras-chave : Shewanella, Actinomyces, Mastoidite aguda, Otomastoidite, otite média aguda

Infecciologia | Casuística / Investigação

PD-071 – (21SPP-11664) – LINFADENITE CERVICAL AGUDA EM IDADE PEDIÁTRICA: FATORES PREDITIVOS DE DRENAGEM

Joana Lima[1]; Inês Martins[1]; Ana Ramos[2]; Sérgio Alves[3]
1 – Serviço de Pediatria do Centro Materno-Infantil do Norte (CMIN) do Centro Hospitalar Universitário do Porto (CHUPorto); 2 – Unidade de Pneumologia Pediátrica do Centro Materno-Infantil do Norte (CMIN) do Centro Hospitalar Universitário do Porto (CHUPorto); 3 – Unidade de Reumatologia Pediátrica do Centro Materno-Infantil do Norte (CMIN) do Centro Hospitalar Universitário do Porto (CHUPorto)

Introdução e Objectivos
A linfadenite cervical aguda (LCA) é um diagnóstico pediátrico comum, podendo evoluir para necrose de liquefação e resultar em linfadenite cervical supurada (LCS). Os critérios para drenagem não são consensuais. O objetivo deste estudo é caraterizar os doentes internados por LCA, procurando identificar fatores preditivos para drenagem.

Metodologia
Estudo retrospetivo descritivo da população internada num Serviço de Pediatria de um hospital terciário com o diagnóstico de LCA entre Janeiro de 2011 e Maio de 2021.

Resultados
Incluídos 31 doentes com LCA, 19 (61%) com LCS e 12 (39%) com linfadenite cervical não supurada (LCNS). A maioria apresentou febre (83% LCNS; 58% LCS). Ecografia realizada em 30 (96,7%), tomografia computorizada em 10 (32,2%) e ressonância magnética em 2 (6,5%). A média do diâmetro à admissão foi sobreponível clínica e imagiologicamente (2,8cm; DP 0,80 *vs* 3,0cm; DP 1,10), sendo superior nas LCS (3,06 *vs* 2,45cm) com margem de significância estatística (p=0.07). Restantes parâmetros clínicos e analíticos sem diferenças estatisticamente significativas. Das 19 LCS, 13 foram submetidos a drenagem (68,4%) e 1 a biópsia excisional (5,2%). Isolado *Staphylococcus aureus* multissensível no pús drenado em 7 casos (53,8%). A drenagem foi mais frequente em idades mais precoces (2,24 *vs* 5,54 anos, p=0.04). Tumefações de diâmetro ≥3cm associadas a risco 16x maior de necessidade de drenagem (p=0.036), assim como com maior duração do internamento (p=0.007, R^2=0.406).

Conclusões
O diâmetro à admissão ≥3cm é preditor da necessidade de drenagem, assim como, internamento mais prolongado. A avaliação clínica e imagiológica do diâmetro da tumefação foi sobreponível, pelo que a ecografia se torna particularmente útil acima de 3cm, no sentido de ponderar eventual drenagem.

Palavras-chave : Linfadenite, Drenagem, Diâmetro à admissão

Infecciologia | Casuística / Investigação

PD-072 – (21SPP-11666) – SERVIÇO DE URGÊNCIA PEDIÁTRICO DURANTE A PANDEMIA COVID-19 – A PERSPETIVA DOS CUIDADORES

Marta Caldas[1]; Mariana Pedro[1]; Teresa Magalhães[1]; Mariana Viegas[1]; Andreia Morais[1]; Sara Santos[1]
1 – Serviço de Pediatria, Centro Hospitalar do Oeste – Unidade de Caldas da Rainha

Introdução e Objectivos
A pandemia COVID-19 levou a uma diminuição da afluência aos Serviço de Urgência Pediátricos (SUP) e à necessidade da sua reestruturação. O objetivo deste estudo é caracterizar a influência da pandemia na decisão de recorrer ao SUP.

Metodologia
Estudo descritivo de doentes admitidos na *Zona Respiratória* do SUP de um hospital nível II, por febre, tosse, dispneia ou exposição a COVID-19 nos 14 dias anteriores. Dados colhidos entre 1 dezembro 2020 e 31 maio 2021 através de questionário online e processo clínico e no período homólogo de 2018/2019 por consulta do processo clínico.

Resultados
Foram enviados 1199 questionários, com resposta a 567 (47,3%). Os sintomas mais frequentes foram febre (71,3%) e tosse (42,3%). Cerca de 55% recorreu ao SUP entre o 2º e o 5º dia de sintomas, com recurso mais precoce nos doentes com febre (p=0,036) e dispneia (p<0,001). A maioria (67,4%) demonstrou elevada preocupação com as queixas; 59,6% foram triados como pouco urgentes pela Triagem de Manchester e a taxa de internamento foi 1,7%. Cerca de 70% apresentava baixo grau de preocupação com a possibilidade de infeção por SARS-CoV-2 e 10,2% teve exposição a COVID-19. Metade referia ser mais provável recorrer ao SUP antes da pandemia e 44,3% ser indiferente. A maioria (54,1%) recorreu ao SUP por iniciativa própria e 40,4% por referenciação pelo SNS24, objetivando-se um aumento do número de referenciações durante a pandemia em relação ao período homólogo de 2018/19 (p<0,001).

Conclusões
Grande parte dos cuidadores manifestou preocupação acentuada com as queixas, mas a maioria foi triado como pouco urgente. A preocupação demonstrada não se devia à possibilidade de infeção COVID-19 na maioria dos casos. Verificou-se também maior reserva em recorrer ao SUP e aumento dos doentes referenciados.

Palavras-chave : COVID-19, Serviço de Urgência, Pediatria

Infecciologia | Casuística / Investigação

PD-073 – (21SPP-11576) – COMO FOI A COVID-19 EM IDADE PEDIÁTRICA?

Cátia T. Martins[1]; Teresa Almeida Lopes[1]; Ana Sofia Simões[1,2]; Brenda Toro[2]; Mariana Domingues[1,2]; Fernanda Rodrigues[1,2]
1 – Serviço de Urgência e Unidade de Infeciologia, Hospital Pediátrico, Centro Hospitalar e Universitário de Coimbra, Coimbra, Portugal; 2 – Faculdade de Medicina da Universidade de Coimbra, Coimbra, Portugal

Introdução e Objectivos
A infeção por SARS-CoV-2 em idade pediátrica parece ser menos frequente e de menor gravidade do que no adulto. Por ser recente e pela emergência das novas variantes, é fundamental manter a sua monitorização. Foi objetivo deste estudo avaliar os casos de infeção por SARS-CoV-2 num hospital pediátrico de nível III.

Metodologia
Estudo retrospetivo descritivo, com revisão dos casos de infeção por SARS-CoV-2 confirmada por PCR nas secreções da nasofaringe, de março/2020 a julho/2021.

Resultados
Em 16 meses, foram incluídos 422 doentes (2,7% do total de testes realizados). A mediana de idades foi de 6,4A (AIQ: 11,9A), sendo 1-5A o grupo etário mais frequente. Identificou-se contexto epidemiológico familiar em 41,5% e escolar em 18,2%.
Os testes foram realizados em contexto sintomático em 80,3% e os sintomas mais frequentes foram febre (60,9%), tosse (50,6%), rinorreia (46,8%), cefaleias (30,3%) e mialgias (17,1%).
Os restantes foram eletivos (19,7%), pré-internamento/procedimento.
Foram internados 18 doentes (5,2%), com idade mediana de 1,5A (AIQ: 15,6A). 5/18 tinham fatores de risco: 3 obesidade, 1 asma grave e 1 epilepsia estrutural secundária a meningite. Os diagnósticos foram: nasofaringite (5), febre (3), gastroenterite (2), BRUE (2), crise de asma (1), miosite (1), encefalopatia (1) e pneumonia (3), estes últimos, adolescentes, com necessidade de oxigenoterapia (alto-fluxo:1 e admissão em cuidados intermédios). A duração mediana de internamento foi de 2D. Todos evoluíram bem.

Conclusões
A taxa de infeção por SARS-CoV-2 foi baixa, a maioria com doença ligeira e com contacto com coabitante sintomático. 1/5 dos positivos eram assintomáticos. Não houve casos graves na maioria das condições consideradas inicialmente de risco. O prognóstico foi favorável em todos.

Palavras-chave : SARS-CoV-2, COVID-19, pediatria

Infecciologia | Casuística / Investigação

PD-074 – (21SPP-11552) – MIOSITE AGUDA BENIGNA DA INFÂNCIA – EXPERIÊNCIA DE 5 ANOS

Mariana Oliveira Pereira[1]; Cláudia Gonçalves[1]; Luís Albuquerque[2]; Manuela Costa Alves[1]; Cláudia Patraquim[1]
1 – Serviço de Pediatria, Hospital de Braga; 2 – Serviço de Patologia Clínica, Hospital de Braga

Introdução e Objectivos
A miosite aguda benigna da infância(MABI) carateriza-se pelo aparecimento súbito de mialgias com aumento da enzima muscular creatinina cinase(CK), em resposta a uma infeção vírica. Pretende-se caraterizar a apresentação clínica e seguimento desta patologia.

Metodologia
Estudo observacional e transversal realizado no Serviço de Pediatria de um hospital nível III. A amostra incluiu a população pediátrica observada na urgência, entre 2016 e 2020, com diagnóstico de MABI.

Resultados
Foram identificados 93 casos de MABI, idade mediana ao diagnóstico de 7,0 anos e predomínio no sexo masculino (84,9%;n=79). Antecedentes de episódio prévio em 9 casos. Predomínio nos meses de Inverno e Primavera (79,6%;n=74). Clinicamente, 96,8%(n=90) apresentaram pródromo, em média 3,6±1,7 dias antes do início das mialgias, maioritariamente respiratório (81,7%;n=76), com febre (92,5%;n=86), rinorreia (62,4%;n=58), tosse (55,9%;n=52), odinofagia (26,9%;n=25), cefaleias (23,7%;n=22) e diarreia/vómitos (12,9%;n=12). Mialgias localizadas sobretudo na região gemelar (84,9%;n=79), com alteração da marcha em 83,9%(n=78). Analiticamente, com aumento da CK (2033,7±1988,2)U/L, mioglobina (732,1±747,6)U/L, AST (111,7±64,7)U/L e LDH (312,7±62,9)U/L e tendência a leucopenia (4975,3±2301,3)/uL. Ficaram internados 31,2%(n=29), em média 3,4±1,3 dias. Nestes verificou-se CK máxima de 4925,4(±2966,2)U/L e de 1125,9(±1087,5) U/L na alta. Identificado o agente em 4 casos (vírus influenza em 3 e vírus sincicial respiratório em 1). Nenhum apresentou complicações.

Conclusões
É essencial reconhecer as caraterísticas clínicas e laboratoriais da MABI, de forma a perceber o habitual curso benigno e resolução espontânea da doença e evitar o recurso a exames desnecessários, tranquilizando as crianças e suas famílias.

Palavras-chave : Miosite aguda benigna da infância, mialgias, creatinina cinase

Infecciologia | Casuística / Investigação

PD-075 – (21SPP-11560) – QUINZE ANOS DE GASTROENTERITE AGUDA: DA SAMONELLA SPP. AO CAMPYLOBATER, SEM IMPACTO SIGNIFICATIVO DA PANDEMIA COVID-19

Margarida Camacho Sampaio[1]; Catarina Leuzinger-Dias[1]; Ana Sofia Simões[1,2]; Ana Brett[1,2]; João Frade[3]; Fernanda Rodrigues[1,2]

1 – Serviço de Urgência e Unidade de Infeciologia, Hospital Pediátrico, Centro Hospitalar e Universitário de Coimbra; 2 – Clínica Universitária de Pediatria, Faculdade de Medicina, Universidade de Coimbra; 3 – Serviço de Patologia Clínica, Hospital Pediátrico, Centro Hospitalar e Universitário de Coimbra

Introdução e Objectivos

A gastroenterite aguda (GA) é um motivo muito frequente de observação nos serviços de urgência pediátrica (SUP), mantendo-se uma importante causa de morbilidade nos países desenvolvidos. Nos últimos anos assistimos a um aumento de *Campylobacter* spp. e redução de *Salmonell*a spp. O objetivo deste estudo foi avaliar se esta tendência se mantém e qual o impacto da pandemia na epidemiologia destas GA.

Metodologia

Estudo retrospetivo descritivo das GA com coprocultura positiva em crianças observadas num SUP de um hospital terciário de 1 janeiro de 2007 a 30 de junho de 2021.

Resultados

Foram identificadas 1722 bactérias: 1149 (67%) *Campylobacter* spp., 504(29%) *Salmonella* spp., 61 (3,5%) *Y. enterocolitica*, 3 *Shigella* spp. e 5 outras (*Citrobacter braakii*, *Citrobacter freundii*, *Proteus mirabilis*).Observou-se uma diminuição de *Salmonella* spp. (53%-2007; 6/5%-2020/21, p<0,001), à custa da redução importante de *S. enteritidis* (43%-2007; 3%-2021, p<0,001) e aumento de *Campylobacter* spp. (38%-2007, 93%-2020 e 2021, p<0,001) – figura. Não houve sazonalidade na infeção por *Campylobacter* spp., sendo *Salmonella* spp. mais prevalente no Verão. A idade mediana das crianças com infeção por *Campylobater* spp. foi 2,8A (3S-17,9A) e com *Samonella* spp. 2,9A (1M-17A).*Campylobacter* spp. foi o principal agente em todas as faixas etárias.

Conclusões

Ao longo dos últimos 15 anos, observou-se um aumento progressivo de identificação de *Campylobacter* spp., com predomínio nos primeiros anos de vida e sem sazonalidade, acompanhado de uma diminuição significativa dos casos de *Salmonella* spp., que quase desapareceu nos últimos anos. Ao contrário de outras doenças infeciosas, não se observou uma redução significativa das GA por *Campylobacter* spp. durante a pandemia COVID-19.

Palavras-chave : Salmonella spp., Gastroenterite bacteriana, Serviço de Urgência, Campylobacter spp.

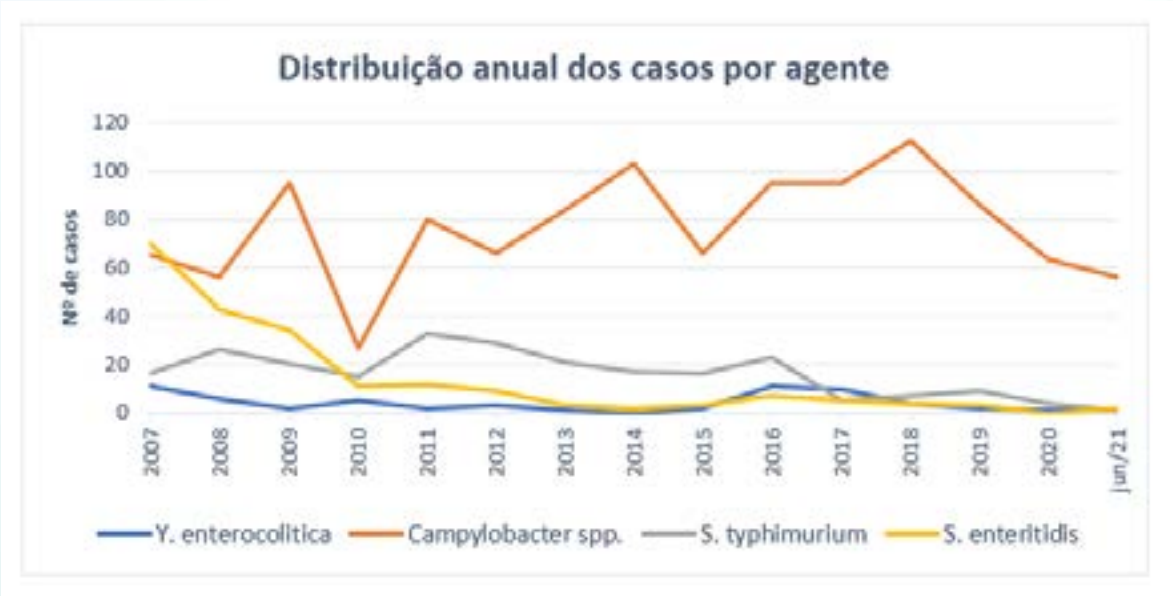

Infecciologia | Caso Clínico

PD-076 – (21SPP-11313) – LEITE MATERNO – O CULPADO INSUSPEITO

Inês Mazeda[1]; Sofia Branco[1]; Beatriz Vieira[1]; Joana Pinho[1]; Gracinda Oliveira[1]; Maria José Dinis[1]
1 – Centro Hospitalar Póvoa de Varzim/Vila do Conde

Introdução / Descrição do Caso

Introdução: O *Streptococcus* β hemolítico do grupo B (SGB) é um importante agente de infeção de recém-nascidos (RN) e pequenos lactentes. A infeção tardia, que ocorre entre o 7º e o 89º dia de vida, pode ser adquirida através de contacto hospitalar, materno e comunitário ou na sequência de uma colonização inicial. Nesta faixa etária, a infeção pelo leite materno (LM) contaminado, apesar de rara, deve ser considerada na presença de infeção tardia ou recorrente.

Descrição do caso: Lactente do sexo masculino, fruto de gestação de 39 semanas, vigiada e sem intercorrências. Nasceu de parto eutócico com Apgar 9/10/10. O rastreio de colonização retovaginal por SGB às 37 semanas foi negativo. Com 1 mês e 22 dias é trazido à urgência por irritabilidade, recusa alimentar e pico febril isolado (temperatura retal 38.2 ºC). O rasteio sético revelou leucocitose (23,87 x 10^9/L) com neutrofilia (12,97 x 10^9/L) e proteína C reativa elevada (8,65 mg/dL). O exame do líquor não tinha alterações. Iniciou-se empiricamente ampicilina (200 mg/kg/dia) e cefotaxima (150 mg/kg/dia). Na hemocultura e exame microbiológico do LM isolou-se o SGB com perfil de sensibilidade antimicrobiana idêntico. Após antibiograma, suspendeu-se a cefotaxima e completou 10 dias de ampicilina. O LM foi suspenso até exame cultural amicrobiano, o que aconteceu 48h após a mãe iniciar amoxicilina oral.

Comentários / Conclusões

Discussão: Os mecanismos de transmissão do SBG pelo LM não estão ainda esclarecidos. Sugere-se um mecanismo circular contínuo, com colonização da orofaringe do RN nos primeiros dias de vida e subsequente infeção dos ductos mamários maternos. Assim, perante infeção tardia por SGB é essencial a pesquisa deste agente no LM, para erradicação da infeção e prevenção de recorrências.

Palavras-chave : SGB, Infeção tardia, Leite materno

Infecciologia | Caso Clínico

PD-077 – (21SPP-11409) – FEBRE PROLONGADA... QUANDO A RESPOSTA ESTÁ NO FÍGADO

Regina Pinto Silva[1]; Francisca Strecht Guimaraes[2]; Janine Coelho[3]; Ana Reis E Melo[4]; Margarida Tavares[4]

1 – Serviço de Pediatria, UAG da Mulher e da Criança, Centro Hospitalar Universitário de São João; 2 – Serviço de Pediatria, Centro Hospitalar Entre Douro e Vouga; 3 – Serviço de Oncologia Pediátrica, Centro Hospitalar Universitário de São João; 4 – Unidade de Doenças Infecciosas e Imunodeficiências, Serviço de Pediatria, UAG da Mulher e da Criança, Centro Hospitalar Universitário de São João

Introdução / Descrição do Caso

Abcesso hepático é uma infeção rara em idade pediátrica, principalmente em países desenvolvidos. O agente mais frequente é o *Staphylococcus aureus* e alguns fatores predisponentes são doenças hematoncologicas e imunodeficiências primárias. Criança de 3 anos, sexo feminino, saudável recorreu ao SU por febre com 6 dias, sem outra sintomatologia.Medicada desde D3 de doença com amoxicilina/ácido clavulânico po por pneumonia. Ao exame objetivo: orofaringe ruborizada e adenopatias cervicais bilaterais. Estudo analítico com leucocitose de 18000/uL, PCR de 150.1 mg/L e VS 116 mm/1ºh. Radiografia torácica e ecografia abdominal sem alterações. Por suspeita de Doença de Kawasaki atípica fez ecocardiograma que foi normal e iniciou IGIV e AAS. Após 24 horas da 1º perfusão, reiniciou febre.Repetiu IGIV, tendo novamente reiniciado febre. Por queixas de novo de omalgia direita, repetiu ecografia abdominal que revelou abcesso hepático. RM abdominal mostrou lesão nodular no lobo direito, de 4x4cm, com componente extra-hepático de aspeto quístico complexo. Empiricamente iniciou ceftriaxone e metronidazol.Após conhecimento de crescimento de *Staphylococcus aureus* multisensível no líquido drenado completou 6 semanas de flucloxacilina. Histologicamente, componente sólido compatível com tumor miofibroblástico inflamatório. A criança teve boa evolução clínica e analítica. Após a alta mantém-se clinicamente estável e com redução imagiológica das lesões.

Comentários / Conclusões

Perante casos de febre prolongada, mesmo na ausência de dor abdominal, deve-se considerar a possibilidade de abcesso hepático. A drenagem percutânea, associada a antibioterapia é a terapêutica de eleição, permitindo a identificação do agente etiológico e tratamento da lesão, de forma segura e eficaz.

Palavras-chave : Abcesso hepático, Febre prolongada

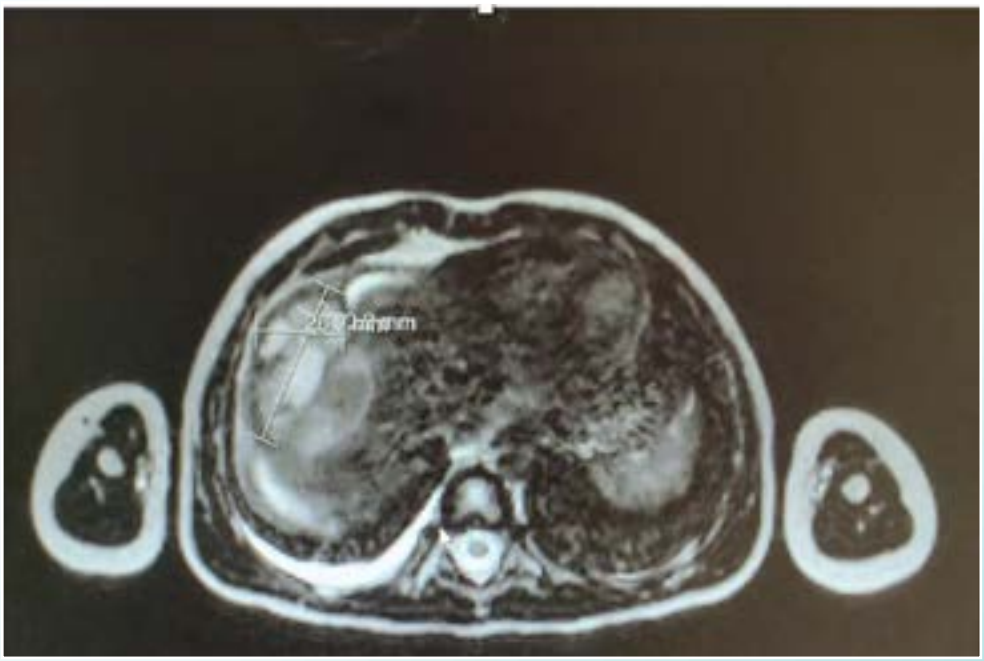

Infecciologia | Casuística / Investigação

PD-078 – (21SPP-11458) – AFLUÊNCIA AO SERVIÇO DE URGÊNCIA PEDIÁTRICA NUM HOSPITAL DE NÍVEL II DURANTE O PERÍODO DE PANDEMIA POR SARS-COV-2

Teresa Magalhães[1]; Mariana Viegas[1]; Marta Caldas[1]; Mariana Pedro[1]; Rafael Vasconcelos[2]; Daniel Soares[1]
1 – Serviço de Pediatria, Centro Hospitalar do Oeste (Unidade de Caldas da Rainha), Portugal; 2 – Unidade de Saúde Pública Zé Povinho – ACES Oeste Norte, Caldas da Rainha, Portugal

Introdução e Objectivos

O impacto da pandemia por SARS-CoV-2 a nível económico, social e psicológico afetou também a afluência ao Serviço de Urgência. É objetivo deste trabalho a comparação da recorrência ao Serviço de Urgência Pediátrico (SUP) num hospital de nível II no período pré-pandemia por SARS-CoV-2 em Portugal (1 Março 2019 a 29 de Fevereiro de 2020) com o período equivalente de pandemia (1 Março de 2020 a 28 de Fevereiro de 2021) e observar como esta foi influenciada pelos períodos de estado de emergência, fecho de escolas e relação com a evolução do número de casos positivos para a infeção por SARS-CoV-2 no país e região.

Metodologia

Os dados foram recolhidos dos registos clínicos em *SClínico,* nos períodos mencionados, bem como dos registos epidemiológicos nacionais e locais. Observou-se a sua evolução e correlação entre os diferentes dados.

Resultados

Nos períodos mencionados, verificou-se uma redução largamente significativa do número de recorrências ao SUP, de uma média diária de 74 recorrências no período pré-pandemia para uma média diária de 24 no de pandemia, (*p value ≈0*), nomeadamente a partir do dia 16 de março de 2020, altura do fecho das creches e escolas em Portugal. Pontualmente, observou-se um aumento da percentagem de internamentos no mês de Abril de 2020, todavia após realização de *t-TEST* com amostras emparelhadas, verificou-se que não há diferenças significativas na percentagem de internamento nos dois períodos avaliados (*p value > 0,05).*

Conclusões

Discute-se se a diminuição da afluência ao SUP se deveu a uma diminuição da incidência de doenças graves, incluindo doenças infecto-contagiosas, com os períodos de isolamento social, diminuição da procura dos cuidados de saúde por receio ou a redução das "falsas urgências".

Palavras-chave : COVID-19, SARS-CoV-2, Serviço Hospitalar de Emergência, Pediatria

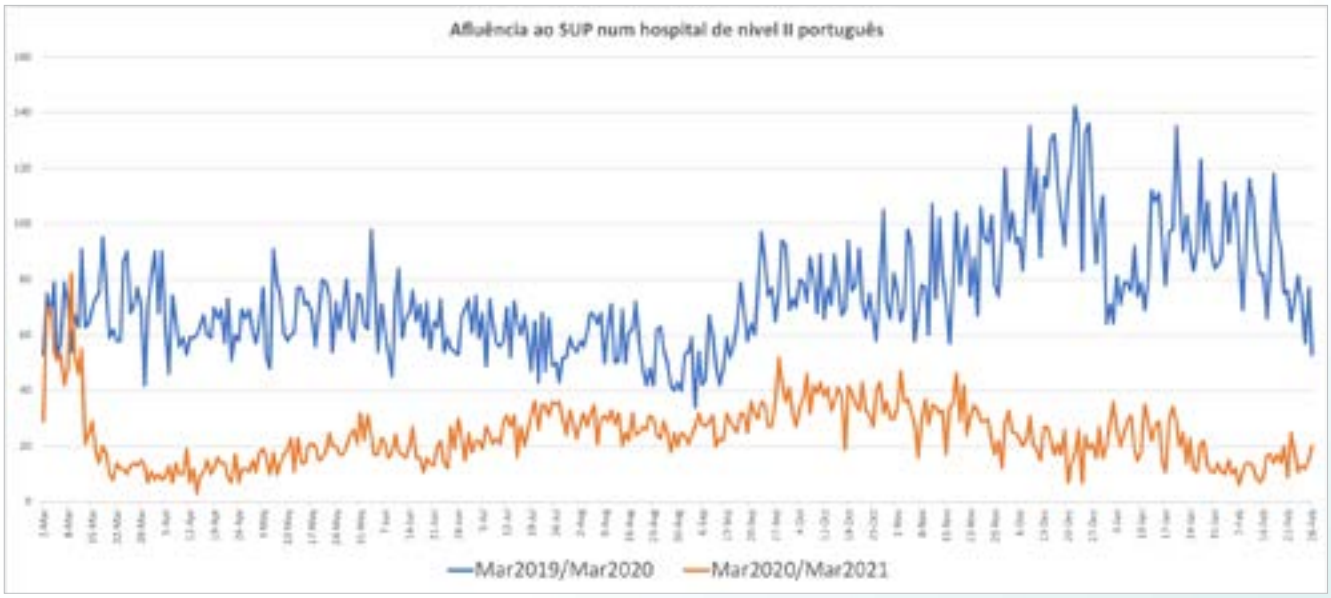

Qualidade e Segurança | Casuística / Investigação

PD-079 – (21SPP-11581) – REINTERNAMENTOS NUMA ENFERMARIA DE PEDIATRIA: A EXPERIÊNCIA DE ONZE ANOS DE UM HOSPITAL PORTUGUÊS

Joana Martins[1]; Rita Sousa[1]; Joana Matias[1]; Paulo Calhau[1]
1 – Hospital Garcia de Orta

Introdução e Objectivos
Nos últimos anos, os reinternamentos pediátricos têm sido alvo de atenção crescente, constituindo um evento complexo influenciado por múltiplos fatores. Distinguir entre reinternamentos programados e não programados e entre os que podem ou não ser evitados, constitui um objetivo importante para a melhor compreensão desta temática.

Metodologia
Estudo observacional retrospetivo dos doentes com alta da enfermaria de pediatria de um hospital de nível II entre 2009 e 2019 e que tiveram pelo menos um reinternamento até 30 dias após a alta. Dados clínicos e demográficos foram obtidos a partir da análise dos processos clínicos. Foram considerados como potencialmente evitáveis os reinternamentos não programados relacionadas com o internamento índex.

Resultados
Das 6879 admissões durante o período do estudo, 4,8% resultaram em reinternamentos até 30 dias. Excluindo os reinternamentos programados, a taxa de reinternamento até 7, 15 e 30 dias foi, respetivamente, 1,7%, 2,7% e 3,9%. A maioria dos reinternamentos não programados (77%) foi considerada potencialmente evitável. Os doentes reavaliados em Hospital de Dia após a alta apresentaram um menor intervalo até ao reinternamento. Os reinternamentos devido à descompensação de doença crónica apresentaram maior probabilidade de serem relacionados com o internamento índex. Doentes com doença crónica e com compromisso neurológico apresentaram maior probabilidade de terem múltiplos reinternamentos.

Conclusões
Comparando com a literatura, obtivemos uma baixa taxa global de reinternamentos, assim como de reinternamentos potencialmente evitáveis. É fundamental a realização de um estudo nacional prospetivo multicêntrico de coorte para melhor caracterizar esta importante problemática.

Palavras-chave : Pediatria, Reinternamentos Hospitalares, Reinternamentos Evitáveis

Qualidade e Segurança | Caso Clínico

PD-080 – (21SPP-11712) – INTOXICAÇÃO MEDICAMENTOSA INVOLUNTÁRIA POR ERRO DE PRESCRIÇÃO MÉDICA

Joana Ferreira Mendes[1]; Ana Torres Rebelo[1]; Francisca Strecht Guimarães[1]; Graça Loureiro[1]
1 – Centro Hospitalar Entre Douro e Vouga

Introdução / Descrição do Caso
A suplementação com vitamina D (VitD) é recomendada universalmente até aos 12meses de idade (400UI/d). A margem de segurança entre dose terapêutica/tóxica é ampla. A sobredosagem geralmente ocorre por uso incorreto de preparações de VitD/ingestão acidental. A apresentação clínica é habitualmente inespecífica, administrações prolongadas podem associar-se a sintomas graves por hipercalcemia.
Lactente 2 meses admitido por vómitos, diarreia e irritabilidade com 6 dias de evolução. Tinha iniciado 10 dias antes suplementação com VitD – Vitodê®(0,5mL/d=5.400UI/d Calcifidiol) por troca com Vitadé®(0,5mL/d=400UI/d Colcalciferol). Por alerta materno de dose inadequada, suspendido nas últimas 48 horas. Dose acumulada 43.200UI.
Criança 6 anos admitida por ingestão de embalagem completa de Vigantol®(200.000UI Colcalciferol) 2h antes associada a dor abdominal. Ingestão após erro de prescrição médica com o propósito de desparasitação com Zentel®.
Ambos os casos sem alterações ao exame objetivo.
No caso 1, à admissão VitD de 144,9ng/mL(N:10-65ng/mL) com normocalcemia tendo este último apresentando níveis crescentes até 10,9mg/dL, em consultas de reavaliação. No caso 2 à admissão com níveis normais de VitD 36,20 ng/mL mas durante as reavaliações posteriores níveis crescentes, atingindo máximo de VitD de 63,1ng/mL e calcemia de 9,5mg/dL em 2 semanas. Ambos sem alterações do ECG e com resolução analítica completa após 4 semanas.

Comentários / Conclusões
A semivida da VitD é longa e o seguimento seriado é crucial pois a clínica de hipercalcemia pode ser tardia. Estes 2 casos resultaram de erro na prescrição médica. No caso do lactente o alerta da mãe foi fundamental para corrigir atempadamente uma situação que poderia prolongar-se e associar-se a complicações graves.

Palavras-chave : Intoxicação Medicamentosa Involuntária, Erro de prescrição médica, Vitamina D

Qualidade e Segurança | Casuística / Investigação

PD-081 – (21SPP-11756) – ADMINISTRAÇÃO SEGURA DO MEDICAMENTO EM PEDIATRIA: ADAPTAÇÃO E VALIDAÇÃO DE CONTEÚDO DE INSTRUMENTO

Andrea Oliveira[1]; Maribel Carvalhais[2]; Anabela Afonso[3]; Filomena Pereira[3]; Maria Teresa Matos[3]; Isabel Oliveira[2]
1 – Centro Hospitalar de Entre o Douro e Vouga, EPE; 2 – Escola Superior de Saúde Norte Cruz Vermelha Portuguesa; 3 – Centro Hospitalar Baixo Vouga, EPE

Introdução e Objectivos
A segurança dos doentes constitui um desafio para os profissionais de saúde. A prestação de cuidados de saúde comporta riscos que importa minimizar e identificar precocemente. A segurança do medicamento é fundamental ao sucesso terapêutico, sendo particularmente relevante na idade pediátrica, pelas suas características específicas. **OBJETIVO:** Adaptar culturalmente para português europeu e validar o conteúdo do instrumento "Avaliação da segurança do paciente na administração de medicamentos – ASPAM para população pediátrica".

Metodologia
Primeira fase de um estudo metodológico, que corresponde à adaptação cultural e validação de conteúdo. A adaptação de conteúdo teve por base as normas e orientações da Direção-Geral da Saúde relativas à segurança do doente e do medicamento e revisão de literatura. A validade de conteúdo foi realizada recorrendo a um painel de peritos, com recurso a técnica Delphi, utilizando um questionário intercalado, com feedback controlado, que foi analisado pelo índice de validade de conteúdo.

Resultados
Após a adaptação cultural do instrumento, foi obtida uma versão com 28 itens que foi submetida a um painel de seis peritos para validação de conteúdo, tendo-se obtido no final da segunda ronda, um índice de validade de conteúdo de 100% para todos os itens.

Conclusões
A versão final do instrumento adaptado para a população portuguesa evidencia excelente validade de conteúdo, estando concluída esta primeira fase do processo de validação. Seguir-se-á a avaliação da fiabilidade do instrumento e a sua validação clínica.

Palavras-chave : segurança do doente, uso de medicamentos, pediatria, estudos de validação

Qualidade e Segurança | Casuística / Investigação

PD-082 – (21SPP-11739) – AVALIAR PARA MELHORAR – 5 ANOS DE TRANSFERÊNCIAS INTER-HOSPITALARES

Inês Ferrão Fernandes[1]; Diana Silva[1]; Ana Foles[1]; Joana Cachão[1]; Estela Veiga[1]; Teresa Gouveia[1]; Inês Oliveira[1]; José Freixo[1]
1 – Serviço de Pediatria do Centro Hospitalar de Setúbal, E.P.E.

Introdução e Objectivos
Os hospitais do SNS estão integrados numa Rede de Referenciação Hospitalar, permitindo uma abordagem multidisciplinar e complementar do doente. Pretendemos caracterizar as transferências inter-hospitalares com origem na Enfermaria do Serviço de Pediatria (SP) de um Hospital de Nível II.

Metodologia
Estudo retrospetivo e descritivo dos doentes admitidos no SP entre 1/01/2016 e 31/12/2020, cujo destino foi a transferência para outro hospital.

Resultados
Durante o período estudado ocorreram 75 transferências (3% das admissões), 60% do sexo masculino, com uma idade mediana de 4 anos. Em 2020, houve uma redução de 30% no total de internamentos, mas a percentagem de transferências manteve-se sobreponível (2,45%). A maioria dos doentes transferidos tinha patologia médica (57,3%). Nestes, os diagnósticos mais comuns foram pneumonia complicada (13,3%) e convulsões (6,7%). A causa da transferência foi, na maioria, para continuação da investigação etiológica por subespecialidade diferenciada, em 19% para cirurgia urgente, 13% para outros procedimentos e em 16% por agravamento clínico com necessidade de internamento em UCI. A cirurgia pediátrica foi a especialidade para qual as transferências foram mais frequentes (20%), tendo-se confirmado indicação cirúrgica urgente em 78% dos casos. Em 90% das transferências não houve retorno ao SP de origem.

Conclusões
As transferências realizadas estiveram de acordo com os critérios da rede de referenciação. Perante a indisponibilidade de algumas especialidades e meios técnicos, permitiram ultrapassar as limitações. A reduzida percentagem de transferências é favorável, mas a análise foi fundamental para identificar focos de evolução e diferenciação técnica, de forma a melhorar a qualidade dos cuidados prestados.

Palavras-chave : transferências inter-hospitalares, pneumonia complicada, convulsões, cirurgia pediátrica, Rede de Referenciação Hospitalar

Qualidade e Segurança | Casuística / Investigação

PD-083 – (21SPP-11342) – ASPIRAÇÃO DE CORPO ESTRANHO – CONHECIMENTO DE PAIS E CUIDADORES

Catarina M. Francisco[1]; Joana F. Ribeiro[1]; Alexandra M. Rodrigues[1]; Rita S. Oliveira[1]
1 – Hospital Sousa Martins, ULS Guarda

Introdução e Objectivos
A Aspiração de Corpo Estranho (ACE) é uma causa importante de morbilidade e mortalidade infantil. Cerca de 80% dos casos de ACE ocorrem em crianças <3 anos de idade.
Objectivos: Avaliar a literacia acerca de ACE em pais e cuidadores de crianças que frequentam a Consulta de Pediatria de um Hospital nível II.

Metodologia
Estudo descritivo transversal, que consistiu na realização de um questionário com 16 perguntas de resposta fechada, com o intuito de avaliar aspetos relacionados com ACE em crianças.

Resultados
Foram realizados 139 questionários a pais e cuidadores de crianças acompanhadas em Consulta de Pediatria da ULS Guarda, 90% dos quais progenitores. A maioria dos inquiridos (51%) tinha 2 filhos.
Quanto às habilitações, 55% tinha o 12º ano ou inferior e 35%, curso superior.
Quanto à identificação de objetos como potencial causa de aspiração, 94% respondeu ter conhecimento de que alimentos pequenos podem causar aspiração; 87% afirmou saber que balões de festa podem causar engasgamento, e a totalidade dos inquiridos soube identificar brinquedos como potencial causa de aspiração.
Quanto aos sinais e sintomas de aspiração, 77% soube reconhecer tosse como possível ACE. 42% afirmam já ter presenciado situações de ACE, e 26% presenciaram ACE nos filhos.
Destes, 92% conseguiram remover com sucesso o corpo estranho, tendo os restantes necessidade de recorrer aos Cuidados de Saúde. Não houve descrição de casos de ACE fatais.

Conclusões
A ACE é, atualmente, ainda bastante prevalente, como pôde ser avaliado pela amostra estudada. O presente estudo torna-se relevante pois, ao avaliar o conhecimento da população sobre esta temática, permite direcionar estratégias de sensibilização, as quais constituem a melhor forma de prevenção.

Palavras-chave : Pediatria Aspiração Conhecimento

Doenças do Metabolismo | Caso Clínico

PD-084 – (21SPP-11634) – SLC37A4 CDG: NOVO DEFEITO CONGÉNITO DA GLICOSILAÇÃO

Nuno Rodrigues Santos[1]; Catarina Almeida[2]; Teresa Almeida Campos[3]; Esmeralda Rodrigues[3]; Eunice Trindade[4]; Dulce Quelhas[5]; Jaak Jaeken[6]; Miguel Leão[7]; Elisa Leão-Teles[3]
1 – Serviço de Pediatria, Centro Hospitalar Universitário São João; 2 – Serviço de Cardiologia Pediátrica, Centro Hospitalar Universitário São João; 3 – Unidade de Doenças Hereditárias do Metabolismo, Serviço de Pediatria, Centro de Referência de Doenças Hereditárias do Metabolismo, Centro Hospitalar Universitário São João; 4 – Serviço de Pediatria, Unidade de Gastrenterologia, Centro Hospitalar Universitário São João; 5 – Centro de Genética Medica Jacinto de Magalhães, Centro Hospitalar Universitário Porto; 6 – Department of Pediatrics, Center for Metabolic Diseases, University Hospitals Leuven, Leuven, Belgium; 7 – Serviço de Genética Médica, Unidade de Neurogenética, Centro Hospitalar Universitário São João

Introdução / Descrição do Caso
O gene *SLC37A4* codifica o transportador da glucose-6-fosfato. Variantes em homozigotia são responsáveis pela Glicogenose Ib, doença autossómica recessiva do metabolismo dos carbohidratos. Variantes patogénicas em heterozigotia determinam uma forma dominante e novo defeito congénito da glicosilação (CDG). Sexo feminino, 26 anos, admitida com 1 mês de vida por icterícia persistente, vómitos e hepatoesplenomegalia. Analiticamente com anemia, colestase, citólise hepática e coagulopatia. O rastreio infecioso, metabólico, endocrinológico foram negativos; aos 4 meses efetuada biópsia hepática com presença de fibrose. Iniciada vitamina K com resolução da icterícia aos 5 meses, mantendo disfunção hepática. Valorizados sinais dismórficos e aos 2 anos efetuou estudo da transferrina deficiente em carbohidratos com resultado anormal; perante suspeita de deficiência fosfomanose-isomerase iniciada manose sem melhoria. Posteriormente a focagem isoelétrica da transferrina revelou padrão tipo II. Nunca registou hipoglicemias. Aos 8 anos diagnóstico de diabetes mellitus tipo 1. Na adolescência instalação de escoliose, hematúria e microalbuminuria recorrentes com diagnóstico de glomerulonefrite membrano-proliferativa. Manteve desenvolvimento psicomotor e avaliações cardíaca, neurológica e oftalmológica normais. O exoma em trio identificou uma substituição de novo em heterozigotia c.1267C>T no gene *SLC37A4*. Esta variante altera a localização do G6PT1 provocando um CDG tipo II (SLC37A4-CDG).

Comentários / Conclusões
Este é o segundo caso reportado mundialmente, corroborando a patogenicidade da variante e expandindo o espectro das manifestações. É mais um caso de um gene com fenótipos distintos de acordo com o tipo de transmissão, como o COG4-CDG e o Síndrome Saul Wilson.

Palavras-chave : defeito congénito glicosilação, tipo II, heterozigotia, SLC37A4-CDG

Doenças do Metabolismo | Caso Clínico

PD-085 – (21SPP-11356) – MUTAÇÕES DO GENE MTO1: VARIABILIDADE FENOTÍPICA INTRAFAMILIAR

Catarina Almeida[1]; Nuno Rodrigues Santos[2]; Esmeralda Rodrigues[3]; Teresa Almeida Campos[3]; Laura Vilarinho[4]; Elisa Leão Teles[3]

1 – Serviço de Cardiologia Pediátrica, Centro Hospitalar Universitário de São João; 2 – Serviço de Pediatria, Centro Hospitalar Universitário de São João; 3 – Unidade de Doenças Hereditárias do Metabolismo, Serviço de Pediatria, Centro de Referência de Doenças Hereditárias do Metabolismo, Centro Hospitalar Universitário de São João; 4 – Instituto Nacional de Saúde Doutor Ricardo Jorge

Introdução / Descrição do Caso

As doenças mitocondriais são um grupo de doenças hereditárias do metabolismo, raras, de envolvimento multissistémico. Mutações do gene *MTO1*, descritas pela primeira vez em 2012, estão associadas a quadros caracterizados essencialmente por acidose láctica, atraso do desenvolvimento e cardiomiopatia hipertrófica, entre outros. Descritos dois irmãos com 13 anos de diferença, com citopatia mitocondrial e desfechos distintos.

O caso índex, sexo feminino, apresentou desde o nascimento hipotonia e acidose láctica, evoluindo com encefalopatia mioclónica grave, atraso do desenvolvimento, alterações do movimento e atraso estaturoponderal. O estudo dos complexos enzimáticos da cadeia respiratória em músculo, revelou deficiência dos complexos III e IV. Ao longo dos anos teve períodos de descompensação com acidemia grave, falecendo aos 16 por complicação respiratória. Avaliação cardíaca sempre normal.

O irmão mais novo apresentou hipotonia neonatal e acidose láctica. O estudo metabólico aos 8 dias revelou alanina plasmática elevada, hiperlactacidemia e razão lactato/piruvato aumentada. Igualmente, aos 8 meses, foi registada deficiência parcial de complexo IV no músculo. Evoluiu com hipotonia generalizada, atraso do desenvolvimento, com registo de cardiomiopatia dilatada, epilepsia e hiperlactacidemia ligeira persistente, mantendo seguimento multidisciplinar. Em 2017, aos 15 anos, o estudo genético efetuado confirmou a citopatia mitocondrial, identificando duas variantes no gene *MTO1*, não descritas na literatura, também confirmadas no DNA da irmã existente em banco.

Comentários / Conclusões

O objetivo dos autores é realçar a heterogeneidade fenotípica das doenças mitocondriais, mesmo a nível intrafamiliar, focando a importância dos novos meios de diagnóstico genético.

Palavras-chave : cardiomiopatia, MTO1, citopatia mitocondrial

Doenças do Metabolismo | Caso Clínico

PD-086 – (21SPP-11880) – UM NOVO OLHAR SOBRE A DOENÇA CRÓNICA COMPLEXA

Isabel Azevedo[1]; Joana Mendes[1]; Isabel Magalhães[2]; Conceição Reisinho[3]; Anabela Bandeira[4]

1 – Serviço de Pediatria do Centro Hospitalar Universitário Cova da Beira; 2 – Equipa Intra-Hospitalar de Suporte em Cuidados Paliativos Pediátricos do Centro Materno-Infantil do Norte – Centro Hospitalar Universitário do Porto; 3 – Escola Superior de Enfermagem do Porto; 4 – Centro de Referência de Doenças Hereditárias do Metabolismo do Centro Materno-Infantil do Norte – Centro Hospitalar Universitário do Porto

Introdução / Descrição do Caso

Os avanços na medicina permitiram aumentar a sobrevida de crianças com doença crónica complexa (DCC), realçando o papel dos cuidados paliativos pediátricos (CPP) como um direito. Na doença de Menkes (DM), a qualidade de vida das crianças é afetada pela precocidade do diagnóstico e do início da terapêutica com histidinato de cobre.

Objetivos: Refletir sobre a abordagem terapêutica, as questões éticas e criar um plano de cuidados num caso clínico de DM.

Criança de 5 anos, diagnosticada com DM aos 3 meses, após início de sintomatologia, tendo iniciado tratamento com histidinato de cobre. Verificado controle da epilepsia, mas manteve má evolução ponderal grave e ausência de progressos no desenvolvimento psicomotor. Necessitou de múltiplos internamentos por infeções urinárias e respiratórias. Atualmente é totalmente dependente de terceiros para todas as atividades da vida diária, alimentada por sonda nasogástrica; com apoio ventilatório durante o sono e portadora de vesicostomia. O principal cuidador é a mãe. O plano de cuidados estabelecido tem por base os 4 pilares dos CPP: controlo de sintomas, comunicação adequada, apoio à família e equipa multidisciplinar. Será ético o tratamento com HC após o início dos sintomas? Se por um lado toda a criança tem direito à vida, por outro devemos considerar sempre o melhor interesse da criança, sem futilidade terapêutica.

Comentários / Conclusões

Os CPP permitiram a melhoria da qualidade de vida das crianças com DCC e das suas famílias. A complexidade clínica deste caso, pautado pelas dimensões psicológicas, socias e espirituais levanta-nos questões éticas acerca do início do tratamento num caso cujo benefício não está comprovado cientificamente.

Palavras-chave : Doença de Menkes, Cuidados Paliativos Pediátricos, Doença Crónica Complexa, Histidinato de cobre

Doenças do Metabolismo | Casuística / Investigação

PD-087 – (21SPP-11912) – DESCOMPENSAÇÕES METABÓLICAS EM DOENTES COM LEUCINOSE: EXPERIÊNCIA DE UM HOSPITAL DISTRITAL

Joana Vieira De Melo[1]; Maria Inês Soares[1]; Ana Margalha Miranda[1]; Verónica Túbal[2]; Patrícia Janeiro[3]; Ana Gaspar[3]; Fátima Furtado[1]

1 – Serviço de Pediatria, Unidade Local de Saúde do Baixo Alentejo, EPE; 2 – Serviço de Nutrição, Unidade Local de Saúde do Baixo Alentejo, EPE; 3 – Unidade de Doenças Metabólicas, Departamento de Pediatria, Centro Hospitalar Lisboa Norte, EPE

Introdução e Objectivos

A leucinose é uma doença hereditária do metabolismo dos aminoácidos ramificados (leucina, isoleucina e valina) que leva à sua acumulação com potenciais consequências neurológicas. Pretende-se caracterizar os episódios de descompensações metabólicas de doentes pediátricos com leucinose pertencentes à área de um hospital distrital.

Metodologia

Estudo retrospetivo e descritivo de doentes pediátricos com leucinose em seguimento partilhado num hospital distrital e central de 2000 a 2021. Analisaram-se dados demográficos, clínicos e laboratoriais a partir de registos clínicos.

Resultados

Foram incluídos 12 doentes, 8 (66,7%) do sexo masculino. Relativamente ao diagnóstico, a mediana de idade ao diagnóstico foi 11 dias (6-30 dias), 12 (100%) necessitaram de ventilação mecânica, 5 (41,7%) realizaram diálise peritoneal, 5 (41,7%) realizaram hemodiafiltração venovenosa contínua (HDFVVC) e a mediana de duração de internamento foi 129 dias (34-326 dias). Durante o período de estudo, fora os episódios de descompensação ao diagnóstico, houve um total de 113 descompensações metabólicas, 98 (86,7%) motivando o internamento cuja duração mediana foi de 9 dias (2-87 dias), 12 (10,6%) foram transferidos para um hospital central, 5 (4,4%) necessitaram de cuidados intensivos e de HDFVVC. A idade mediana à data da descompensação foi 3 anos (1 mês-17 anos) e o motivo de descompensação foi em 60 (53,1%) intercorrência infeciosa, 52 (46,0%) erros alimentares e 1 (0,9%) pós-trauma. Verificaram-se 3 óbitos apenas 2 consequentes a descompensação metabólica.

Conclusões

A gestão dos doentes com leucinose deve basear-se na terapêutica nutricional individualizada e acompanhamento próximo para reconhecer precocemente descompensações metabólicas e prevenir a deterioração neurológica destes doentes.

Palavras-chave : leucinose, descompensações, criança

Educação Médica e Ética | Casuística / Investigação

PD-088 – (21SPP-11501) – CUIDADOS PALIATIVOS PEDIÁTRICOS: NECESSIDADES FORMATIVAS DOS PROFISSIONAIS DE SAÚDE

Inês Pedrosa[1]; Margarida Marques[1]; Lucília Clemente[1]; Lucília Vala[1]; Margarida Henriques[1]

1 – Serviço de Pediatria do Centro Hospitalar de Leiria

Introdução e Objectivos

Apesar do aumento de doenças pediátricas limitantes da vida, existe pouca preparação entre os profissionais de saúde para lidar com um diagnóstico de incurabilidade que requer Cuidados Paliativos Pediátricos (CPP). É necessário capacitar os clínicos em competências básicas em CPP, para promover melhores práticas nos cuidados prestados às crianças e famílias.

Pretendeu-se identificar as necessidades formativas sentidas pelos profissionais de saúde do Serviço de Pediatria de um hospital nível II.

Metodologia

Estudo transversal descritivo, com base num questionário *on-line* aos profissionais de saúde, preenchido em maio de 2021.

Resultados

Obtiveram-se 49 respostas (30 enfermeiros e 19 médicos), correspondente a 65% da população alvo. Dos participantes, 81.6% sem formação em CPP, 89.9% acompanharam alguma criança com necessidade de CPP e 59.2% referiram necessidade de plano antecipado de cuidados.

Na referenciação, 9.1% reconhecem que a família se assusta com a palavra paliativos e para 6.8% é o último recurso no seguimento.

Globalmente, há noção de falta de formação específica em CPP (69.4%). Os médicos sentem dificuldade na gestão terapêutica/controlo sintomático e comunicação com a família, e os enfermeiros em lidar com a fase final de vida, gestão de emoções e articulação multidisciplinar. Considerada muito importante a formação em comunicação com a criança/família e comunicação de más notícias.

Conclusões

A maioria dos profissionais não tem formação em CPP, mas reconhece o seu papel e já cuidou de crianças com estas necessidades, estando recetiva a receber formação nessa área. Foi possível estabelecer um programa de sessões formativas sobre competências básicas em CPP para otimizar a prática diária e os cuidados prestados a estas crianças e suas famílias.

Palavras-chave : Cuidados Paliativos Pediátricos, formação, cuidados de fim de vida

Enfermagem Pediátrica | Casuística / Investigação

PD-089 – (21SPP-11791) – TRIAGEM DE MANCHESTER E OUTCOME NUMA COORTE PEDIÁTRICA: QUE RELAÇÃO?

Inês Silva Costa[1]; Ana Rita Rodrigues Matos[1]; Sandra Oliveira[1]; Paula Pinto Ferreira[1]; Lígia M. Ferreira[1]; Cristina Baptista[1]
1 – Serviço de Pediatria, Centro Hospitalar Tondela-Viseu

Introdução e Objectivos
O sistema de prioridades da triagem de Manchester (TM) permite atribuir uma prioridade clínica de acordo com o grau de gravidade da situação de Urgência. Ainda que a sua aplicação seja especialmente desafiante na área da pediatria, baseia-se sempre no reconhecimento precoce de sinais de alarme e não no estabelecimento de um diagnóstico.
O objetivo deste estudo é classificar a relação entre a TM e o outcome clínico dos doentes.

Metodologia
Foram analisados todos os episódios de uma Urgência Pediátrica, de um hospital nível II, entre agosto de 2018 e fevereiro de 2021. Definido grupo de exposição como ser triado com prioridade vermelha ou laranja e o outcome como a necessidade de internamento, transferência para hospital nível III ou morte.

Resultados
Foram obtidos 63897 episódios de urgência, dos quais 52,5% eram de doentes do sexo masculino e 80,6% provenientes do exterior não referenciados. Triaram-se 49,9% verdes, 42,0% amarelos, 7,6% laranjas, 0,4% azuis e 0,1% vermelhos.
A taxa de incidência do *outcome* estudado foi de 17,8% no grupo de exposição e de 3,1% no grupo constituído pelos doentes triados de amarelo, verde e azul. A ocorrência do *outcome* deve-se em 14,7% à triagem realizada à admissão.
Na coorte estudada é necessário que 7 indivíduos sejam triados como laranja ou vermelho para que se verifique um caso adicional do *outcome* estudado. Este valor diminui para 3, quando comparados unicamente os doentes triados de vermelho com os triados de laranja.

Conclusões
Conclui-se que a prioridade atribuída pela TM, na idade pediátrica, associa-se ao *outcome* do doente. O reduzido *number needed to harm,* pode refletir uma correta e útil aplicação da TM e poderá ainda traduzir o efeito deletério que uma má impressão clínica à admissão tem na orientação do doente.

Palavras-chave : Triagem de Manchester, Urgência Pediátrica, Enfermagem Pediátrica

Tecnologias da Saúde, Desporto e Reabilitação | Casuística / Investigação

PD-090 – (21SPP-11749) – PERCEÇÃO DE PROFISSIONAIS DE SAÚDE, PACIENTES E FAMILIARES, NO USO DE FACILITADORES COMUNICATIVOS NA PEDIATRIA

Stefanie Tomás[1]; Fátima Maia[2]; Sónia Cunha[3]; Maria Conceição Manso[4]
1 – Faculdade de Ciências da Saúde – Universidade Fernando Pessoa, Porto, Portugal; 2 – Escola Superior de Saúde Fernando Pessoa/Faculdade de Ciências da Saúde/Centro de Investigação em Ciências Sociais e do Comportamento (FP-B2S) – Universidade Fernando Pessoa, Porto, Portugal; 3 – Instituto de Emergência Médica (INEM), Porto, Portugal; 4 – Faculdade de Ciências da Saúde, FP-I3ID (FP-ENAS: UFP Energy, Environment and Health Research Unit), Universidade Fernando Pessoa, Porto, Portugal

Introdução e Objectivos
A qualidade da comunicação em pediatria pode ser um desafio para os serviços de saúde, sendo importante o uso de comunicação aumentativa e alternativa (CAA) para ultrapassar barreiras comunicativas. Realizar uma revisão sistemática da literatura, relacionada com perceções de profissionais de saúde, pacientes/utilizadores e/ou seus familiares, sobre o uso de facilitadores comunicativos, na prestação de cuidados de saúde.

Metodologia
Revisão sistemática da literatura baseada no PRISMA Statement. A pesquisa foi realizada nas bases de dados Scielo, Scopus, Cochrane, PubMed, Medline e B-On, entre janeiro e fevereiro de 2021, utilizando os termos "augmentative and alternative communication", "patient provider communication" e "perceptions or attitudes or opinion or experience or view or refletion or beliefs", combinados entre si, para recolha de artigos a partir de 2010. Identificaram-se 8 artigos, em que apenas 3 envolveram crianças. Apresentam-se apenas esses dados, os quais foram analisados de acordo com: características dos participantes, contexto de aplicação, facilitadores comunicativos, barreiras comunicativas, metodologia e principais resultados.

Resultados
A utilização de CAA na prestação de cuidados de saúde é benéfica, aumenta a satisfação do paciente/família, diminui os custos hospitalares e contribui para um atendimento de melhor qualidade. Por vezes pode ser de difícil aplicação, relacionado com a existência de prioridades que se sobrepõem e a falta de formação/conhecimento dos profissionais.

Conclusões
É importante a aplicação de facilitadores comunicativos (CAA) em diferentes contextos de saúde, havendo a necessidade de melhorar os aspetos que condicionam a sua aplicabilidade.

Palavras-chave : Comunicação aumentativa e alternativa, Perceções, Prestação de cuidados de saúde pediátricos

Tecnologias da Saúde, Desporto e Reabilitação | Casuística / Investigação

PD-091 – (21SPP-11949) – TELEMEDICINA: PERCEÇÕES, ATITUDES E PREFERÊNCIAS DE PEDIATRAS NA PANDEMIA SARS-COV-2 EM PORTUGAL

Bruna Pimentel[1]; Santos Osvaldo[2]; Bandeira Teresa[1,3]
1 – Clínica Universitária de Pediatria. FMUL. Lisboa; 2 – Universidade de Lisboa, Faculdade de Medicina, Instituto de Medicina Preventiva e Saúde Ambiental (ISAMB); 3 – Unidade de Pneumologia. Serviço Pediatria Médica. Departamento Pediatria. CHULN.

Introdução e **Objectivos**
A Telemedicina (TM) é uma área em crescimento, cuja adoção tem sido lenta mas apresenta enormes vantagens, incluindo em Pediatria. Na pandemia COVID-19 houve uma implementação generalizada de TM como forma de resposta a esta crise. Objetivos: Caracterizar experiências, perceções, atitudes e preferências de pediatras, relativamente à utilização de TM em Pediatria, no contexto da pandemia COVID-19 em Portugal.

Metodologia
Estudo observacional preliminar. Elaboração de questionário anónimo, em português, desenvolvido com base em revisão da literatura e experiência dos autores, consistindo em 5 secções respetivamente dirigido a pediatras selecionados a partir da Sociedade Portuguesa de Pediatria.
Questões sobre: contacto prévio com TM; perceção de vantagens, desvantagens e riscos da TM; preferências, perceção de barreiras e recetividade relativamente à utilização de TM; caracterização sociodemográfica. Os participantes foram contactados via email, contendo o link para a página do questionário na plataforma LimeSurveyÒ. Estudo aprovado pela Comissão de Ética do CHULN e CAML.

Resultados
Incluem 130 respostas. A maioria dos participantes é do género feminino e exerce em hospitais públicos. Perceções de vantagens de TM incluem facilitação do acesso a cuidados de saúde, proteção contra infeções e redução do uso inadequado do Serviço de Urgência. Barreiras percecionadas incluem preocupação em não avaliar o doente corretamente, questões acerca de responsabilidade médico-legal e regulamentação. Verificou-se recetividade para consultas de follow-up remotas.

Conclusões
A conclusão deste estudo e estudos futuros são necessários para avaliar de que forma a TM pode melhorar a prática geral em Pediatria.

Palavras-chave : telemedicina, pediatria, teleconsulta

Cuidados Intensivos | Caso Clínico

PD-092 – (21SPP-11585) – ESTENOSE TRAQUEAL DISTAL: UM DESAFIO DIAGNÓSTICO.

Catarina Granjo Morais[1]; Carolina Baptista[2]; Marta Grilo[2]; Sílvia Costa Dias[3]; Catarina Ferraz[4]; Augusto Ribeiro[2]

1 – Serviço de Pediatria Médica, Unidade de Gestão Autónoma da Mulher e da Criança, Centro Hospitalar Universitário de São João; 2 – Serviço de Medicina Intensiva Pediátrica, Centro Hospitalar Universitário de São João; 3 – Serviço de Radiologia – Radiologia Pediátrica, Centro Hospitalar Universitário de São João; 4 – Departamento de Pneumologia Pediátrica, Serviço de Pediatria Médica, Unidade de Gestão Autónoma da Mulher e da Criança, Centro Hospitalar Universitário de São João

Introdução / Descrição do Caso

A estenose traqueal congénita (ETC) com anéis traqueais completos é uma entidade rara potencialmente fatal. A apresentação clínica é variável de acordo com a localização e grau de estenose.

Criança de 13 meses, sexo masculino, antecedentes de malformação anorretal e Tetralogia de *Fallot* (TOF). Submetido a colostomia no período neonatal e correção cirúrgica da TOF aos 11 meses, sem complicações peri-operatórias. Internamento aos 7 meses por infeção respiratória a *Rhinovirus/ Enterovirus* tratada favoravelmente com broncodilatadores. Aos 13 meses, no contexto de infeção respiratória a *M. catarrhalis*, foi admitido na Sala de Emergência com estridor, dificuldade respiratória grave e insuficiência respiratória tipo 2. Procedeu-se a entubação orotraqueal, não tendo sido uma via aérea difícil. Durante o internamento, por persistência de diferencial elevado entre pressão de pico e pressão *plateau* indicativo de resistência da via aérea, realizou broncofibroscopia (BFC) que identificou um estreitamento da traqueia distal à extremidade do tubo orotraqueal. O TC torácico do pré-operatório cardíaco foi revisto e as imagens eram compatíveis com os achados da BFC. O diagnóstico de ETC distal grau II confirmou-se por laringotraqueoscopia e por TC dirigido para avaliação traqueal, nomeadamente com reconstrução 3D.

Comentários / Conclusões

Destaca-se este caso não só pela raridade, mas também pelo alto índice de suspeição envolvido. A ausência de complicações nas cirurgias e na infeção respiratória prévias não indiciavam a existência de malformação traqueal. Apenas uma apreciação cuidada dos parâmetros ventilatórios e da dinâmica durante as aspirações traqueais permitiu uma suspeição elevada, confirmada com laringotraqueoscopia e TC traqueal, com reconstrução 3D.

Palavras-chave : Estenose traqueal congénita

Cuidados Intensivos | Caso Clínico

PD-093 – (21SPP-11644) – HYPOPYON: AN IMPORTANT CLUE FOR SEPTIC EMBOLISM

Daniel Martins Tiago[1]; Luisa Martins[1]; Luísa Gaspar[1]; Ana Raquel Ramalho[1]; João Rosa[1]
1 – Serviço de Pediatria / Serviço de Medicina Intensiva Pediátrica e Neonatal – Centro Hospitalar Universitário do Algarve – Hospital de Faro, Portugal

Introdução / Descrição do Caso

Introduction: Endogenous bacterial endophthalmitis (EBE) is a rare process resulting from septic embolization to the eye that tends to occur in patients with comorbidities. Manifestations include conjunctivitis, uveitis, and hypopyon.

Case Report: A 14-yr-old girl with Marfan Syndrome and mitral valve prolapse, started vomits and fever 5 days prior to admission. After 3 days, she developed vision changes and anorexia. On admission she was hypotensive, tachycardic, drowsy, and presented a palmar-plantar purpuric petechial exanthema and hepatomegaly. Investigation revealed mild anemia, thrombocytopenia, elevated CRP and d-dimers, and kidney injury. Transthoracic echocardiography (TTE) showed no vegetations. Antibiotics and amines were started, but a modest improve was seen. Two days after admission, a milky white fluid level in the inferior part of the anterior chamber (hypopyon; Fig.1) was noticed. EBE and a septic embolism were considered. Abdominal ultrasound revealed spleen and liver emboli. X-ray revealed right pleural effusion. Brain MRI revealed multiple ischemic lesions. TTEs were done daily, and on day 3 a vegetation on mitral valve was finally seen, confirming infectious endocarditis. After MSSA isolation on blood cultures antibiotic was adjusted, and the girl was transferred to a Pediatric Cardiac Care Center.

Comentários / Conclusões

Conclusion: Infective endocarditis in a patient with mitral valve pathology is an important cause of septic embolism. TTE can miss valvular vegetation at an early stage. Repeated TTE and high index of suspicion concerning septic embolization are essential for the diagnosis. EBE is a rare sign of septic embolism in pediatrics and can support its suspicion.

Palavras-chave : hypopion, endocarditis, septic embolism

Figure 1 – Milky white fluid level in the inferior part of the anterior chamber (hypopyon) representing endogenous bacterial endophtalmitis (EBE) after septic embolization to the left eye.

Cuidados Intensivos | Caso Clínico

PD-094 – (21SPP-11944) – GANGRENA DE FOURNIER COMO COMPLICAÇÃO DE TRANSPLANTE MEDULAR – A GESTÃO MULTIDISCIPLINAR

Mafalda Crisóstomo[1]; Catarina Cristina[1]; Isabel Pataca[2]; Joana Martins[2]; Marisa Oliveira[3]; Catarina Ladeira[4]; Pedro Pires[4]; Isabelina Ferreira[5]; João Estrada[2]

1 – Hospital Dona Estefânia, CHULC; 2 – Unidade de Cuidados Intensivos Pediátricos, Hospital Dona Estefânia, CHULC; 3 – Unidade de Hematologia, Hospital Dona Estefânia, CHULC; 4 – Unidade de Cirurgia Pediátrica, Hospital Dona Estefânia, CHULC; 5 – Unidade Transplante de Medula, IPO Francisco Gentil Lisboa

Introdução / Descrição do Caso

Introdução: A Gangrena de Fournier (GF) é uma condição rara, definida como uma fasceíte necrotizante do períneo e órgãos genitais externos, de início súbito e rapidamente progressiva. É geralmente uma infeção polimicrobiana e requer uma intervenção multidisciplinar.

Descrição do Caso: Criança 7 anos, com diagnóstico de aplasia medular idiopática, em D7 de alotransplante medular, inicia queixas de dor perianal atribuída a fissura de pequenas dimensões. Evolução clínica de 24 horas, culmina com o diagnóstico de GF, com necessidade de abordagem cirúrgica imediata. Admitido na UCIP em choque hemorrágico pós desbridamento cirúrgico perineal emergente e colostomia protectora. Apesar da reposição emergente da volémia e revisão cirúrgica imediata com hemostase, manteve instabilidade hemodinâmica, levantando a suspeita de choque misto, com componente séptico. Isolamento de Pseudomonas aeruginosa em hemocultura e exsudado da lesão. Cumpriu antibioterapia com meropenem, amicacina, vancomicina e metronidazol durante todo o internamento (39 dias). Ventilação mecânica invasiva até D33 para controlo álgico sob rotação programada da sedo-analgesia. Foram realizados desbridamentos seriados, tendo efetuado cirurgia reconstrutiva com enxerto em D33. Sete meses após enxerto aguarda cirurgia de reconstrução do transito intestinal.

Comentários / Conclusões

Conclusão: O reconhecimento precoce e o tratamento adequado com desbridamento cirúrgico e antibioterapia da GF são essenciais na gestão desta patologia. Sendo uma condição muito agressiva, a mortalidade é ainda elevada apesar dos avanços no tratamento.

Palavras-chave : Gangrena de Fournier, Imunodeficiência

Cuidados Intensivos | Caso Clínico

PD-095 – (21SPP-11630) – ENCEFALOPATIA GRAVE SECUNDÁRIA A INTOXICAÇÃO POR MONÓXIDO DE CARBONO – UM DESAFIO TERAPÊUTICO

Jessica Sousa[1,2]; António Pedro Guerra[2,3]; Anaxore Casimiro[2]; Rita Silva[4]; Rita Araújo[5]; João Estrada[2]

1 – Serviço de Pediatria, Centro Hospitalar Tondela-Viseu; 2 – Unidade de Cuidados Intensivos Pediátricos (UCIP), Hospital Dona Estefânia, Centro Hospitalar Universitário Lisboa Central; 3 – Serviço de Pediatria do Hospital do Espírito Santo De Évora, EPE; 4 – Unidade de Neurologia, Área da Pediatria, Hospital Dona Estefânia, Centro Hospitalar Universitário Lisboa Central; 5 – Centro de Medicina Subaquática e Hiperbárica, Marinha Portuguesa

Introdução / Descrição do Caso

A inalação de fumo é responsável pela maioria das intoxicações por monóxido de carbono(CO). A apresentação clínica é variável e nos casos graves pode conduzir ao coma ou morte. Criança 3 anos, vítima de inalação de fumo secundária a incêndio no domicílio, encontrada com Glasgow de 3, sem queimaduras visíveis na pele. Transferida para a UCIP ventilada e hemodinamicamente estável. À admissão acidose mista grave, hiperlactacidemia e carboxihemoglobina(COHb) 6,4%. Referenciada para oxigenoterapia hiperbárica(OHB), tendo realizado 3 sessões(D1, D2 e D4). Suspendeu sedação em D5 e foi extubada em D6. RM-CE(D5) com lesões sugestivas de encefalopatia hipóxico-isquémica(EHI) grave e EEGs com lentificação difusa, sem atividade paroxística. Nos primeiros dias com oscilação do estado de consciência, não comunicativa, não dirigia o olhar, nem fixava, pupilas midriáticas, isoreativas, com tetraparesia espástica assimétrica e discinesias oromandibulares. Apresentou 3 episódios convulsivos, com necessidade de ajuste do levetiracetam. Hipertensão de instalação progressiva, considerada em contexto de disautonomia. Por suspeita de intoxicação por cianeto fez toma de hidroxicobalamina em D9. Iniciou fisioterapia com melhoria progressiva da comunicação, tónus, força muscular e estado de consciência. Inicialmente com défice visual, com recuperação. Transferida para o Centro de Medicina de Reabilitação de Alcoitão em D38, com boa evolução clínica.

Comentários / Conclusões

Perante um doente em coma, no contexto de um incêndio, deve considerar-se sempre a hipótese de tratamento com OHB, independentemente do doseamento CO. A OHB parece ter benefício na limitação das sequelas da EHI, sobretudo se iniciado nas primeiras horas. O número ideal de sessões de OHB permanece controverso.

Palavras-chave : inalação de fumo, intoxicação por monóxido de carbono, encefalopatia hipóxico-isquémica, oxigenoterapia hiperbárica

Cuidados Intensivos | Caso Clínico

PD-096 – (21SPP-11505) – LEUCEMIA E HEMORRAGIA DIGESTIVA – PENSAR PARA ALÉM DO FREQUENTE

Inês Martins[1]; Mafalda Rebelo[1]; Marta Oliveira[2]; Andreia Melo Abrantes[2]; Maria Knoblich[3]; Ana Teixeira[4]; João Falcão Estrada[2]

1 – Área da Pediatria Médica, Hospital D. Estefânia – Centro Hospitalar Universitário Lisboa Central, EPE; 2 – Unidade de Cuidados Intensivos Pediátricos, Hospital D. Estefânia – Centro Hospitalar Universitário Lisboa Central, EPE; 3 – Unidade de Cirurgia Pediátrica, Hospital D. Estefânia – Centro Hospitalar Universitário Lisboa Central, EPE; 4 – Serviço de Pediatria – Instituto Português de Oncologia (IPO) de Lisboa Francisco Gentil

Introdução / Descrição do Caso

Introdução: Na leucemia, a aplasia pós-quimioterapia condiciona risco de enterocolite e hemorragia. Em Pediatria, também invaginações e malformações congénitas podem estar na base de hemorragia digestiva.

Descrição do caso: Rapaz de 9 anos, com Leucemia Mieloblástica Aguda sob quimioterapia, em aplasia medular (hemoglobina 7,4g/dL, leucócitos 330/µL, neutrófilos 0/µL, plaquetas 60 000/µL), inicia febre e dor abdominal tipo cólica. Medicado com antibioterapia de largo espectro, mantendo sintomatologia, seguida de hemorragia digestiva baixa. É transferido para Cuidados Intensivos Pediátricos. À admissão hemodinamicamente estável, com abdómen distendido, difusamente doloroso, sem sinais de irritação peritoneal. Iniciou vómitos apesar de terapêutica antiemética e manteve dor abdominal refratária a opióide. A ecografia abdominal revelou invaginação na fossa ilíaca direita, confirmando-se por tomografia computorizada invaginação ileo-cólica. Tentada desinvaginação hidrostática sem sucesso, optando-se por intervenção cirúrgica. Constatado intra-operatóriamente Divertículo de Meckel, realizou-se enterectomia segmentar com anastomose ileo-ileal termino-terminal. Pós-operatório complicado de febre, apesar de aplasia em gradual melhoria. Alta ao 11º dia de internamento, com tolerância alimentar e trânsito gastrointestinal estabelecido.

Comentários / Conclusões

Discussão: Apesar do quadro sugestivo de enterocolite neutropénica, o caso alerta para a importância de manter suspeição clínica para patologias frequentes da criança, bem como para a realização precoce de exame de imagem. Os Divertículos de Meckel são a anomalia congénita do trato gastrointestinal mais comum, sendo habitualmente silenciosos. Podem, contudo, cursar com hemorragia, diverticulite e invaginação.

Palavras-chave : Divertículo de Meckel, enterocolite neutropénica, leucemia, quimioterapia, hemorragia gastrointestinal

Imunodeficiências Primárias | Caso Clínico

PD-097 – (21SPP-11429) – SCID, UM DIAGNÓSTICO A NÃO ESQUECER

Ana Rita Fradique[1]; Mariana Sebastião[1]; Helena Pereira[1]; Ana Maia Ferreira[2]; Sónia Lemos[3]

1 – Serviço Pediatria Médica, Hospital Pediátrico de Coimbra, Centro Hospitalar Universitário de Coimbra; 2 – Serviço Pediatria, Instituto Português Oncologia Porto; 3 – Consulta de Imunodeficiências, Hospital Pediátrico de Coimbra, Centro Hospitalar Universitário de Coimbra

Introdução / Descrição do Caso

Imunodeficiência combinada grave ligada ao X (X-SCID) causada por mutação do gene IL2RG leva ao fenótipo T- B+ NK- e está associada a infeções oportunistas graves, incluindo infeções por vacinas vivas. A terapêutica curativa é o transplante de células hematopoiéticas (TCH).
Sexo masculino, 4 meses, previamente saudável. Inicia vómitos, diarreia e prostração após a vacina contra Rotavírus. Horas depois inicia também dificuldade respiratória com hipoxemia
e necessidade de ventilação mecânica. Identificada linfopenia grave (490/uL), ausência de sombra tímica e Pneumocistis jirovecci no LBA. Estudo das populações linfocitárias sugestivo de SCID T- B+ NK-. Estudo genético confirmou mutação do gene IL2RG (c.562C>T p.(Gln188*)). Após recuperação, iniciou febre e rubor palpebral revelando a TC das órbitas destruição do osso zigomático esquerdo e, a biópsia óssea, osteomielite. A TC abdominal revelou múltiplas formações nodulares esplénicas e hepáticas, enquadradas no quadro infeccioso. Alargada antibioterapia e antifúngicos com melhoria clínica, mas sem identificação de agente etiológico. Para realização de TCH, transferido para hospital de referência. Por agravamento dos sinais inflamatórios palpebrais, repetiu TC das órbitas com expansão da lesão e TC torácica com lesões nodulares. Repetiu biópsia óssea – compatível com linfoma de grandes células B. Realizada administração única de rituximab, mantendo terapêutica antibiótica e antifúngica de largo espectro. Aos 7 meses realizou TCH alogénico, que após estabilização clínica, permitiu alta hospitalar mantendo vigilância apertada.

Comentários / Conclusões

A linfopenia num pequeno lactente é um sinal de alerta de imunodeficiência primária. Na ausência de timo deve pensar-se de imediato no diagnóstico de SCID.

Palavras-chave : SCID, Linfopenia, Imunodeficiência

Tecnologias da Saúde, Desporto e Reabilitação | Caso Clínico

PD-098 – (21SPP-11589) – ABORDAGEM DA DISFAGIA NUM CASO DE SÍNDROME DE TORIELLO-CAREY

Edgar Amorim[1]; Ana Raposo[1]; Sara Freixo[1]; Patrícia Pereira[1]; Marta Oliveira[1]; Emília Cerqueira[1]
1 – Hospital de Braga

Introdução / Descrição do Caso
O síndrome de Toriello-Carey (STC) é uma entidade congénita rara, fenotipicamente heterogénea, podendo incluir múltiplas anomalias como agenesia do corpo caloso, défice cognitivo, sequência de Pierre-Robin, alterações da deglutição, hipotonia e alterações cardíacas. A sua etiologia é igualmente variável com diversos tipos de anomalias cromossómicas identificadas em apenas 20% dos casos, permanecendo os restantes 80% de causa desconhecida. Reporta-se o caso de um doente do género masculino de 18 anos de idade, diagnosticado desde os 3 anos com STC, a cumprir tratamento fisiátrico regular, referenciado para consulta hospitalar de Medicina Física e de Reabilitação visando realização de cinesiterapia respiratória por infeção pulmonar recente. Clinicamente, apresentava-se emagrecido, pouco colaborante, sem verbalizar, com dismorfismo facial, escoliose lombar, flexo dos joelhos e ancas, com capacidade de marcha autónoma. A mãe referia infeções respiratórias recorrentes e disfagia progressiva para sólidos e líquidos, com episódios frequentes de engasgamento e tosse pós-prandial. Foi realizada videofluoroscopia de deglutição que evidenciou alterações marcadas com atraso marcado na fase oral, incompetência do selo velofaríngeo com regurgitação nasofaríngea, deglutições múltiplas pouco eficazes, penetração laríngea e aspiração, com desencadeamento de tosse tardia após a deglutição. Teve indicação para colocação de PEG, que foi recusada pelos pais, tendo sido ajustada a dieta, bem como o ensino de estratégias compensatórias.

Comentários / Conclusões
O presente caso elucida a importância da abordagem multidisciplinar e os desafios inerentes ao diagnóstico e orientação da disfagia num caso raro de STC.

Palavras-chave : Toriello-Carey, Disfagia; Reabilitação

Medicina do Adolescente | Casuística / Investigação

PD-099 – (21SPP-11578) – INTOXICAÇÕES AGUDAS EM ADOLESCENTES – O QUE MUDOU COM A PANDEMIA?

Joana Azevedo Silva[1]; Marta Barros[2]; Susana Cláudia Teixeira[1]; Raquel Santos[1]; Lígia Peralta[1]; Joana Carvalho[1]
1 – Centro Hospitalar de Trás-Os-Montes e Alto Douro; 2 – Centro Hospitalar de Vila Nova de Gaia/Espinho

Introdução e Objectivos
Nos últimos meses, a pandemia COVID-19 interferiu na vida dos adolescentes e suas famílias. O objetivo deste estudo foi aferir o seu impacto nas intoxicações agudas (IA) por adolescentes.

Metodologia
Estudo retrospetivo descritivo e analítico que incluiu as admissões por IA em adolescentes no Serviço de Observação de Pediatria entre 1/11/2018 e 30/06/2021, com ponto de corte a 1/3/2020, mês em que surgiu o primeiro caso COVID-19 em Portugal.

Resultados
Foram incluídas 51 admissões, 54,9% do período pré COVID, com predomínio do sexo feminino (68,6%). O grupo pós pandemia apresentou uma média de idades inferior (16,7 *vs* 15,4; p=0,004). Verificou-se uma redução do número de IA alcoólicas (16 *vs* 6; p=0,026) e por canabinóides (9 *vs* 1; p=0,015), mas não das medicamentosas (13 *vs* 16; p=0,097). 19,6% dos doentes apresentavam IA prévias, sendo a recorrência mais frequente se patologia psiquiátrica (0 *vs* 10; p=0,003) ou medicação habitual (1 *vs* 9; p=0,005). Identificaram-se fatores de risco familiares em 76,9% dos adolescentes, sendo a ideação suicida mais frequente nestes doentes (0 *vs* 12; p=0,036). Constatou-se um aumento do número de internamentos no Serviço de Pediatria (4 *vs* 11; p=0,009), do tempo de observação (p=0,030) e do recurso a outra especialidade (13 *vs* 20; p=0,003). 64,7% dos doentes foram orientados para consulta de Psicologia/Pedopsiquiatria, não tendo sido observado um aumento significativo do tempo de espera (p=0,866).

Conclusões
Este trabalho alerta para uma diminuição da média de idades e necessidade de observação mais prolongada e multidisciplinar. A redução das IA alcoólicas e por canabinóides apoia a hipótese de estes consumos serem predominantemente interpares. Destaca-se a importância de um bom suporte familiar e a orientação célere em ambulatório.

Palavras-chave : Adolescência, Intoxicações agudas, COVID-19, Pandemia

Medicina do Adolescente | Caso Clínico

PD-100 – (21SPP-11588) – UM MEDICAMENTO COMUM, UMA CONSEQUÊNCIA PERIGOSA – RABDOMIÓLISE INDUZIDA POR ISOTRETINOÍNA

Susana Correia De Oliveira[1]; Patrícia Sousa[1]; Sara Machado[1]; Liane Moreira[1]; Raquel Correia De Oliveira[1]
1 – Serviço de Pediatria, Hospital Senhora da Oliveira, Guimarães

Introdução / Descrição do Caso
A isotretinoína é utilizada frequentemente no tratamento das formas graves de acne. A rabdomiólise é uma consequência rara da sua utilização.
Adolescente de 16 anos, medicado com isotretinoína 0,4 mg/kg/dia desde junho 2020 para o tratamento de acne refratário à minociclina. Referenciado ao Serviço de Urgência (SU) após 9 meses de terapêutica por elevação da CPK (CPK 30336 UI/L, > 5x o limite superior da normalidade), bem como elevação de TGO e TGP (382/105UI/L). Apresentava-se hemodinamicamente estável, com bom estado geral, com dor em alguns grupos musculares. Sem intercorrências infeciosas recentes. Sem alteração macroscópica da urina.
Quando confrontado com as alterações analíticas referiu reinício de atividade física na semana prévia, após pausa de 15 meses, com exercício de carga no ginásio, e início de suplementação proteica com creatina 3g. Reavaliação analítica no SU, CPK e transaminases em perfil ascendente (CPK 33106 UI/L, TGO 450 UI/L, TGP 131 UI/L), mioglobina 468.78 ng/mL, função renal inalterada e urina sem mioglobinúria. Suspendeu isotretinoína. Internado para realização de hiperhidratação que cumpriu durante 72h. Orientado para consulta externa com enzimas musculares e transaminases em perfil descendente (CPK 5305 UI/L, TGO 133 UI/L, TGP 78 UI/L, Mioglobina 306,85 ng/mL). Dez dias após a alta repetiu estudo analítico com normalização completa dos valores previamente alterados.

Comentários / Conclusões
Alertamos para a importância da avaliação analítica regular em adolescentes medicados com isotretinoína, mesmo quando assintomáticos. É essencial a sensibilização para o risco da atividade física intensa pelo seu efeito sinérgico com a isotretinoína na lesão muscular. Em até 50% dos casos de rabdomiólise verifica-se ausência de mioglobinúria.

Palavras-chave : Isotretinoína, Rabdomiólise, Actividade física

Medicina do Adolescente | Caso Clínico

PD-101 – (21SPP-11947) – TANGO2-RELATED METABOLIC ENCEPHALOPATHY AND ARRHYTHMIAS

Joana Vasconcelos[1]; Joana Simão[1]; Ana Martins[2]; Conceição Trigo[3]; Gabriela Pereira[4]
1 – Unidade de Adolescentes, Hospital Dona Estefânia, Centro Hospitalar Universitário Lisboa Central; 2 – Unidade de Cuidados Intensivos Pediátricos, Hospital Dona Estefânia, Centro Hospitalar Universitário Lisboa Central; 3 – Serviço de Cardiologia Pediátrica, Hospital de Santa Marta, Centro Hospitalar Universitário Lisboa Central; 4 – Serviço de Neuropediatria, Hospital Dona Estefânia, Centro Hospitalar Universitário Lisboa Central

Introdução / Descrição do Caso
Introdução: A doença TANGO2 / *TANGO2-Related Metabolic Encephalopathy and Arrhythmias* é uma doença metabólica rara que inclui atraso de desenvolvimento psicomotor grave (ADPM), epilepsia refratária e crises metabólicas recorrentes com acidose láctica, rabdomiólise, arritmias cardíacas e encefalopatia.
Descrição do caso: Adolescente de 13 anos, sexo feminino, com seguimento multidisciplinar desde os 18 meses e estudo etiológico em curso por ADPM grave, paraparésia espástica de predomínio inferior, epilepsia, microcefalia e dismorfia facial caracterizada por face alongada, nariz tubular e implantação baixas das orelhas. Durante internamento por rabdomiólise grave (CK máxima 71 275 U/L, troponina I 257 pg/mL, mioglobina 7 229,8 ng/mL) na sequência de episódio crítico com ausência prolongada e incontinência de esfíncteres, é documentado QT longo (570 ms). Permanência em UCIP complicada com paragens cardiorrespiratórias múltiplas com necessidade de suporte avançado de vida, incluindo desfibrilhação e cardioversão. Durante o internamento surge resultado de sequenciação exómica que confirmou mutação no gene TANGO2 em homozigotia.

Comentários / Conclusões
Discussão: A apresentação clínica da doença TANGO2 é variável e com manifestações comuns a outras doenças neurológicas e /ou metabólicas, dificultando o seu diagnóstico precoce. O seguimento destes doentes na ausência de diagnóstico definitivo é de extrema importância pela possibilidade de surgimento de novos achados clínicos que elevem o índice de suspeição para a doença.

Medicina do Adolescente | Caso Clínico

PD-102 – (21SPP-11860) – QUISTO ÓSSEO ANEURISMÁTICO DA COLUNA CERVICAL NA ADOLESCÊNCIA – UM CASO CLÍNICO

Rosa Amorim-Figueiredo[1]; Patrícia Silva[2]; Rita Coelho[1]; Isabel Ramos[2]; Amets Sagarribay[3]
1 – Unidade de Adolescentes, Hospital de Dona Estefânia, Centro Hospitalar Universitário de Lisboa Central EPE; 2 – Serviço de Pediatria, Hospital de Santarém EPE; 3 – Unidade de Neurocirurgia Pediátrica, Hospital de Dona Estefânia, Centro Hospitalar Universitário de Lisboa Central EPE

Introdução / Descrição do Caso
Os quistos ósseos aneurismáticos são tumores benignos altamente vascularizdos. Envolvem a coluna vertebral em 3-30% dos casos, ocorrendo na coluna cervical em apenas 2% dos casos. Manifestam-se mais frequentemente por dor local. O tratamento convencional consiste na resseção em bloco ou excisão intra-lesional.
Adolescente do sexo masculino de 13 anos de idade, com obesidade, internado num hospital terciário por massa cervical posterior dolorosa à palpação, cerca de 7cm de maior diâmetro, apresentando 2 meses de evolução, com agravamento progressivo da dor, condicionando limitação da mobilização cervical em todas as direções. Tinha tido traumatismo da região cervical posterior 3 anos antes. A ressonância da coluna cervical revelou volumosa lesão expansiva na vértebra C2, de dimensões 61,2x75,9x79,3mm, com múltiplas áreas quísticas intra-lesionais, compatível com quisto ósseo aneurismático, com insinuação sobre o canal central, sem compromisso medular, a condicionar edema circundante dos tecidos moles adjacentes. Teve alta, referenciado a consultas de Ortopedia, Neurorradiologia, Neurologia, Pediatria-Adolescentes e Oncologia Pediátrica.
Considerou-se que a excisão cirúrgica do quisto e o tratamento com embolização apresentavam elevado risco de morbilidade, pelo que iniciou tratamento com o anticorpo monoclonal denosumab.

Comentários / Conclusões
Apesar dos quistos ósseos aneurismáticos serem lesões benignas, podem ser localmente agressivos. Existem várias modalidades de tratamento disponíveis, que devem ser individualizadas tendo em conta o risco de recorrência e possíveis complicações, constituindo este diagnóstico um desafio que necessita de uma abordagem multidisciplinar.

Palavras-chave : Quisto ósseo aneurismático, Neoplasia da coluna vertebral, Adolescentes

Medicina do Adolescente | Caso Clínico

PD-103 – (21SPP-11940) – DOENÇA INFLAMATÓRIA PÉLVICA EM IDADE PEDIÁTRICA – DESCRIÇÃO DE CASOS.

Madalena Ferreira[1]; Maria Garrotes[1]; Maria Limbert[1]; Carolina Guimarães[1]; Carina Cardoso[1]
1 – Unidade Funcional de Pediatria, Departamento da Criança, Hospital de Cascais Dr. José de Almeida

Introdução / Descrição do Caso
Introdução: A Doença Inflamatória Pélvica (DIP) tem uma apresentação clínica variável, representando um desafio diagnóstico pois pode mimetizar outras causas comuns de abdómen agudo.

Descrição do caso:
Descrevem-se 3 casos clínicos de adolescentes sexo feminino (16-17 anos) que se apresentaram no Serviço de Urgência com dor abdominal e foram avaliadas por cirurgia por abdómen agudo. Apresentavam parâmetros laboratoriais de inflamação elevados (PCR > 5mg/dL; Leucocitose >15.000/mcL) tendo realizado exames imagiológicos (ecografia e/ou TC abdominal) não conclusivos. Particularidades:
Caso clinico 1: dor abdominal nos quadrantes inferiores com irradiação lombar, febre, anorexia e náuseasómen. Avaliação ginecológica Apresentou 1 pico febril e vómitos em SO.– leucorreia, diagnóstico clínico de DIP sem complicações.
Caso clinico 2: dor no flanco e região lombar direitas, febre e vómitos. Por leucocitúria assumiu-se pielonefrite aguda e iniciou cefuroxime. Por agravamento fez ecografia transvaginal com abcesso tubo-ovárico.
Caso clínico 3: dor peri-umbilical e fossa ilíaca direita, lombalgia. Por suspeita ecográfica de apendicite aguda realizou exploração laparoscópica com diagnóstico intra-operatório de DIP complicada de abcesso tubo-ovárico esquerdo, drenado laparoscopicamente.
As adolescentes responderam a antibioterapia instituída.

Comentários / Conclusões
Comentários / Conclusões
Salienta-se a importância de reconhecimento da DIP devendo fazer parte do diagnóstico diferencial perante quadro de abdómen agudo em adolescentes. É assim fundamental estabelecer um diagnóstico e terapêutica adequados de forma atempada de forma a prevenir sequelas como infertilidade ou gravidez ectópica.

Palavras-chave : DIP, Doença Inflamatória Pélvica, Pediatria

Pediatria Ambulatória | Caso Clínico

PD-104 – (21SPP-11370) – ONICOMICOSE OU PSORÍASE UNGUEAL? – A PROPÓSITO DE UM CASO CLÍNICO

Ana Sofia Figueiredo[1]; Diana M. Santos[2]; Susana Machado[3]; Glória Velho[3]; Jorge França Santos[1]
1 – Centro Hospitalar de Trás os Montes e Alto Douro; 2 – ACES Alto Trás-Os-Montes – Alto Tâmega e Barroso; 3 – Dermatologia, Centro Hospitalar do Porto

Introdução / Descrição do Caso

INTRODUÇÃO: A onicomicose é a patologia que mais frequente envolve as unhas, sendo algumas alterações clinicamente similares às manifestações de psoríase ungueal.

DESCRIÇÃO DO CASO: Rapaz de 10 anos com antecedentes pessoais de escoliose, observado por aparecimento de alterações nas unhas das mãos e pés, e lesões cutâneas no couro cabeludo e planta do pé com 1 mês de evolução. Ao exame objetivo observava-se paroníquia do hálux do pé direito e do 4º dedo do pé esquerdo, e uma placa eritematosa na planta direito. Instituído tratamento tópico com antifungico pela hipótese diagnóstica de onicomicose e dermatofitia na planta do pé. Seis meses depois, foi constatado o envolvimento de várias unhas com atingimento do prato ungueal, e máculas eritematodescamativas da glande peniana. Após discussão do caso clínico com Dermatologia, concluiu-se por psoríase vulgar com atingimento de locais característicos: ungueal, couro cabeludo, mucosas (glande peniana) e inversa (prega umbilical) tendo iniciado terapêutica tópica específica com betametasona e calcipotriol e acitretina oral, verificando-se resolução das lesões.

Comentários / Conclusões

DISCUSSÃO: A psoríase é uma doença inflamatória sistémica que surge habitualmente entre os 7-10 anos envolvendo pele, faneras, mucosas e articulações. Apesar de a onicomicose e a psoríase ungueal serem duas entidades distintas, as duas podem coexistir, associando-se a respostas terapêuticas insatisfatórias. Assim, este caso revela a maior complexidade inerente ao diagnóstico em idade pediátrica, quer pela presença de características atípicas, quer pela elevada prevalência de outras patologias nesta faixa etária com as quais pode ser confundida.

Palavras-chave : psoríase, onicomicose, tratamento

Pediatria Ambulatória | Caso Clínico

PD-105 – (21SPP-11385) – CISTOS DA RAFE: UMAS PÉROLAS RARAS!

Ana Rita Curval[1]; Emília Santos[2]; Elsa Loureiro[2]
1 – Centro Hospitalar Universitário de São João; 2 – Unidade de Saúde Familiar de Modivas, ACES Grande Porto IV – Póvoa de Varzim/Vila do Conde

Introdução / Descrição do Caso

Os cistos da rafe mediana (CRM) são lesões benignas congénitas raras,de etiologia não esclarecida,que podem surgir em qualquer local ao longo da linha média ventral da área genital masculina,desde o meato uretral até ao ânus.Lactente, masculino, antecedentes irrelevantes,observado na consulta de MGF de saúde infantil aos 6 meses,sem queixas. Ao exame objetivo constatadas pequenas lesões milimétricas ao longo da rafe mediana da região escrotal e perineal,a qual se encontrava mais espessada.Sem sinais inflamatórios locais e sem malformação anoretal.Solicitada ecografia escrotal,que revelou testículos retráteis,sem outras alterações.Aos 9 e aos 12 meses, as lesões persistiam, com dimensões e características semelhantes. Evolução estatuto-ponderal e desenvolvimento psicomotor adequadas à idade gestacional.Foi encaminhado à consulta de cirurgia pediátrica,com indicação para vigilância clínica.Na última observação na consulta de MGF,aos 18 meses,as lesões permaneciam estáveis,com ligeiro aumento do espessamento da rafe escrotal e perineal e cistos de pequenas dimensões,localizados predominantemente na região escrotal.

Comentários / Conclusões

Na maioria das crianças (até 75% dos casos) os CRM são assintomáticos e desenvolvem-se lenta e gradualmente durante a infância e adolescência. Em casos raros,pode ocorrer regressão progressiva,com resolução espontânea até aos 2 anos.A vigilância contínua através das consultas de saúde infantil é fundamental dado que,a qualquer momento pode ocorrer rápido crescimento das lesões, nomeadamente se ocorrer infeção ou trauma.Nestes casos a remoção preventiva dos CRM em idade pediátrica precoce está indicada para prevenir potenciais complicações relacionadas com a micção e a atividade sexual na idade adulta.

Palavras-chave : Cistos, Rafe mediana, Lactente

Pediatria Ambulatória | Caso Clínico

PD-106 – (21SPP-11711) – LESÕES CUTÂNEAS EM PEDIATRIA – UM DESAFIO DIAGNÓSTICO

Marta Caldas[1]; Mariana Pedro[1]; Teresa Magalhães[1]; Andreia Morais[1]; Anabela Bicho[1]
1 – Serviço de Pediatria, Centro Hospitalar do Oeste – Unidade de Caldas da Rainha

Introdução / Descrição do Caso

As lesões cutâneas são um motivo frequente de ida ao Serviço de Urgência e Consulta em Pediatria. O eczema liquenoide de fricção é um exantema raramente diagnosticado, mais frequente em idade pediátrica. O diagnóstico é clínico e caracteriza-se por pápulas planas de pequenas dimensões localizadas em áreas sujeitas a fricção, que podem ser assintomáticas ou pruriginosas. É uma entidade autolimitada e o tratamento consiste em aplicação de emoliente, evicção de microtrauma e pode ser adicionado corticoide tópico de baixa potência em doentes com prurido.
Criança de 4 anos, sexo masculino, sem antecedentes pessoais de relevo, apresentava lesões cutâneas pruriginosas de distribuição simétrica inicialmente nos joelhos e cotovelos, com progressão para a região cervical posterior e mãos. O exantema surgiu durante o verão, enquanto o doente utilizava frequentemente fato térmico. Não apresentava manifestações sistémicas ou coabitantes com lesões pruriginosas. Ao exame objetivo apresentava bom estado geral, pápulas planas de 1-3mm ligeiramente eritematosas nas superfícies extensoras dos joelhos, cotovelos, região cervical posterior e dorso das mãos. Tendo em conta que os achados clínicos eram compatíveis com eczema liquenoide de fricção, assumiu-se este diagnóstico e iniciou hidrocortisona tópica durante 2 semanas e emoliente, com boa resposta.

Comentários / Conclusões

Este caso pretende relembrar os clínicos de uma entidade pouco frequente e provavelmente subdiagnosticada. Tendo em conta que o eczema liquenoide de fricção é uma patologia benigna e autolimitada com apresentação característica, é importante ter esta hipótese presente de forma a permitir o diagnóstico precoce e evitar investigações e terapêuticas desnecessárias.

Palavras-chave : Rash cutâneo, Prurido, Pediatria

Pediatria Ambulatória | Caso Clínico

PD-107 – (21SPP-11822) – HIPERTRANSAMINASEMIA EM ESTUDO: DA CONSULTA DE DESENVOLVIMENTO À SÍNDROME DE ABERNETHY

Maria João Gaia[1]; Isabel Ayres Pereira[1]; Inês Ventura[1]; Cristina Costa[1]; Andreia Ribeiro[1]
1 – Centro Hospitalar de Vila Nova de Gaia/Espinho

Introdução / Descrição do Caso
A Malformação de Abernethy é uma malformação vascular rara caracterizada por shunts porto-sistémicos extra-hepáticos congénitos, podendo ser assintomática ou causar insuficiência hepática aguda ou cirrose. Aumenta ainda o risco de ocorrência de neoplasias hepáticas.
Criança de 27 meses, com perturbação da linguagem e mãe com hepatite C, observado em consulta de Desenvolvimento. Ao exame objetivo apresentava distensão abdominal e hipotrofia muscular, sem outras alterações. O estudo analítico revelou TGO 83U/L, TGP 114U/L, amónia 168,4ug/dL e alteração da coagulação (INR 2,18, APTT 86,7s, Taxa Protrombina 32%, Tempo de Protrombina (TP) 29,7s). Ecografia abdominal com fígado de dimensões normais e ecoestrutura muito heterogénea compatível com hepatopatia crónica, edema periportal, estrutura venosa aberrante de grande calibre (12 mm) a estabelecer shunt entre a veia porta e cava e formação nodular hepática sólida hiperecogénica de 4cm. A angio-RM confirmou a presença de sinais de hepatopatia e shunt porto-sistémico congénito, compatível com Síndrome de Abernethy tipo 2, e formação nodular sugestiva de hiperplasia nodular focal. Alfa-fetoproteína negativa, ecocardiograma normal e PCR HCV negativa. Iniciou vitamina K, dieta hipoproteica e lactulose com melhoria do estudo da coagulação (INR 1,45, APTT 38,8s, TP 19,4s), amoniemia (114,4ug/dL) e transaminases (TGO 71 U/L, TGP 65 U/L). Orientado para cirurgia para correção do shunt que decorreu sem complicações, com normalização dos parâmetros analíticos.

Comentários / Conclusões
O exame objetivo cuidadoso é fundamental, dado que doenças potencialmente graves se podem manifestar com alterações subtis. As malformações vasculares não devem ser esquecidas no diagnóstico diferencial na presença de alterações hepáticas.

Palavras-chave : Abernethy, Transaminases, Amónia, Shunt

Pediatria Ambulatória | Caso Clínico

PD-108 – (21SPP-11858) – SÍNDROME DE MOEBIUS – RARO OU SUB-DIAGNOSTICADO?

Lara Margarida Navarro[1]; Ana Sofia Nunes[1]; Augusta Gonçalves[1,2]; Joana Cunha De Oliveira[1]
1 – Serviço de Pediatria, Hospital de Braga; 2 – Unidade de Pneumologia, Serviço de Pediatria, Hospital de Braga

Introdução / Descrição do Caso
O Síndrome de Moebius consiste numa doença neurológica congénita, rara, caracterizada pela fraqueza/paralisia de vários pares cranianos (frequentemente VI e VII), malformações músculo-esqueléticas e atraso do desenvolvimento. Não existem critérios diagnósticos bem estabelecidos e a causa ainda é incerta (comumente associada a eventos isquémicos gestacionais).
Apresentamos o caso de um adolescente de 13 anos, natural do Brasil. Gestação de 35 semanas, vigiada tardiamente, com intervenção cirúrgica urgente durante a gestação por isquemia intestinal materna. Parto por cesariana e foi admitido nos cuidados intensivos neonatais por SDR e sépsis neonatal. Realizou TC-CE ao 10º dia, que mostrou microcalcificações na porção posterior da ponte, mesencéfalo e tálamo. Apresentava hipotonia, diminuição da mímica facial e pé boto bilateral. Submetido a múltiplas intervenções cirúrgicas ortopédicas. Apresentou ainda atraso global do desenvolvimento e roncopatia com necessidade de CPAP noturno. Aos 13 anos, encaminhado para seguimento no nosso hospital. Objetivada parésia do VI e VII pares cranianos, lagoftalmia do olho esquerdo, micrognatia, face pouco expressiva, baixa implantação dos pavilhões auriculares, assimetria dos ombros, clinodactilia do 5º dedo da mão esquerda, pés equinovaros bilateralmente com rotação externa dos joelhos. Realizou RMN-CE que confirma focos subependimários com alteração de sinal e restrição de difusão. A radiografia extra-longa revelou discreta escoliose e lordose

Comentários / Conclusões
Com este caso clínico os autores pretendem dar a conhecer os achados clínicos mais característicos desde síndrome, de forma a alertar para um diagnóstico raro e que compromete largamente a qualidade de vida dos doentes.

Palavras-chave : Síndrome de Moebius, Roncopatia, Paralisia facial

Pediatria Ambulatória | Caso Clínico

PD-109 – (21SPP-11878) – HIPERTRICOSE CONGÉNITA – DO BENIGNO AO PATOLÓGICO

Catarina Cezanne[1]; Pedro Miguel[2]; Andreia Romana[1]; Nádia Santos[1]; Rita Martins[1]; Sofia Fraga[1]; Manuela Braga[1]

1 – Serviço de Pediatria, Hospital Garcia de Orta, E.P.E.; 2 – Serviço de Pediatria Médica, Departamento de Pediatria, Hospital de Santa Maria – Centro Hospitalar Lisboa Norte, E.P.E.

Introdução / Descrição do Caso

A hipertricose (HT) carateriza-se por um crescimento excessivo de pêlo para a idade, género e etnia, em áreas não dependentes de androgénios. A HT congénita é rara, podendo ser uma condição cutânea isolada ou associada a outras malformações.
Caso 1: menino de 23 meses, dos antecedentes familares destaca-se pai com pilosidade excessiva. Referenciado à consulta com um mês de vida por HT generalizada, pêlo fino, poupando palmas das mãos e planta dos pés. Sem dismorfias, sem alterações nos genitais. Desenvolvimento psicomotor adequado à idade. Avaliação analitica sem alterações. Notado desaparecimento gradual da pilosidade no primeiro ano de vida, assumindo-se hipertricose lanuginosa congénita.

Caso 2: menina de 19 meses, referenciada à consulta aos dois meses por HT generalizada, sopro sistólico e fácies dismórfica – macrocrânea, fronte curta, columela larga e antevertida, implantação baixa dos pavilhões auriculares e do couro cabeludo. Pai e irmã com fenótipo semelhante. Dos antecedentes pessoais a referir polihidrâmnios, cariótipo fetal 46XX. Avaliação laboratorial endocrinológica normal; ecocardiograma com espessamento do septo interventricular e da parede do ventrículo esquerdo; radiologicamente a salientar espessamento da calote craniana e discreto alargamento metafisário dos ossos longos. Referenciada à consulta de genética, colocada hipótese de síndrome de Cantú, a aguardar estudo genético.

Comentários / Conclusões

A HT congénita pode traduzir um amplo espectro de condições clínicas, desde variante do normal a patologia endocrinológica e/ou genética. Com estes casos clínicos pretendemos realçar a importância do seu diagnóstico diferencial, como sinal clínico isolado ou associado a síndromes complexas.

Palavras-chave : Sindrome de Cantú, Hipertricose

Pediatria Ambulatória | Caso Clínico

PD-110 – (21SPP-11921) – RECÉM-NASCIDO COM LÍNGUA CASTANHA – E AGORA?

Leonor Aires Figueiredo[1]; Sandra Pera[2]; Diogo Bacalhau[2]; Rui Garcia[2]
1 – Serviço de Pediatria, Departamento da Saúde da Mulher e da Criança, Hospital Espírito Santo de Évora; 2 – USF Salus

Introdução / Descrição do Caso
As alterações fisiológicas do recém-nascido constituem uma fonte de preocupação dos pais. O reconhecimento é essencial para uma abordagem adequada do recém-nascido e família.
Recém-nascido fruto de gestação de termo vigiada, sem intercorrências. Aleitamento materno exclusivo até aos 7 dias de vida, quando iniciou fórmula artificial complementar por noção de insaciedade após as mamadas. Progressão ponderal de 42g/dia desde o nascimento. Suplementado com colecalciferol 667 UI diárias.
Observado em consulta de vigilância de saúde infantil aos 16 dias de vida. Ao exame objetivo apresentava coloração acastanhada da metade posterior da face dorsal da língua de aspeto irregular. O restante exame objetivo não revelou alterações. Estabelecido diagnóstico clínico de *lingua villosa nigra*. Não foram identificados fatores de risco ou história familiar desta condição. Os pais foram instruídos da benignidade e presença autolimitada da situação. Verificou-se regressão completa da lesão aos 4 meses de idade.

Comentários / Conclusões
A *lingua villosa nigra* é rara em idade pediátrica. Pretende-se com este caso alertar para a benignidade desta condição e da sua resolução sem necessidade de terapêutica.

Palavras-chave : lingua villosa nigra, Alterações fisiológicas, Recém-nascido

Pediatria Social | Casuística / Investigação

PD-111 – (21SPP-11496) – INTERNAMENTOS POR DOENÇA CRÓNICA COMPLEXA EM PEDIATRIA: ESTUDO RETROSPETIVO

Andreia Romana[1]; Maria Filomena Cardosa[1]; Cristina Lorenzo[2]; Joana Matias[1]; Marta Almeida[1]; Paulo Calhau[1]
1 – Serviço de Pediatria, Hospital Garcia de Orta, EPE; 2 – Serviço de Pediatria, Hospital de Santa Maria – Centro Hospitalar Universitário de Lisboa Norte, EPE

Introdução e Objectivos
A doença crónica complexa (DCC) é cada vez mais prevalente em idade pediátrica, incluindo patologias graves que exigem múltiplos cuidados e recursos tecnológicos. Os cuidados paliativos assumem importância crescente na sua abordagem. Pretendeu-se analisar e caracterizar os internamentos hospitalares de crianças e jovens com DCC.

Metodologia
Estudo observacional, longitudinal e retrospetivo com análise dos internamentos por DCC na Enfermaria de Pediatria de um hospital de nível II num período de cinco anos (2015-2019).

Resultados
Analisaram-se 431 internamentos de 209 doentes, representativos de 18% do total de internamentos no período analisado. 59% dos doentes do sexo masculino e 54% até 5 anos de idade. A duração mediana de internamento foi de 5 dias. As categorias mais frequentes foram a doença neurológica e neuromuscular (39%) e a doença hematológica (23%); os diagnósticos mais frequentes foram a drepanocitose (23%) e a paralisia cerebral (16%). Verificou-se pluripatologia em 15% e polimedicação em 32%. As comorbilidades mais associadas foram a epilepsia (29%) e a perturbação do sono (18%). Verificou-se dependência de apoio tecnológico em 26%, com recurso a shunt ventriculoperitoneal, gastrostomia percutânea e/ou traqueostomia. A descompensação da doença de base constituiu o principal motivo de internamento (52%), e 4 internamentos tiveram como objetivo o descanso do cuidador. 14% dos doentes tinham apoio específico, na maioria pela Equipa IntraHospitalar de Suporte em Cuidados Paliativos Pediátricos. Verificaram-se 4 óbitos.

Conclusões
Este estudo evidenciou uma taxa significativa de internamentos por DCC em idade pediátrica. O conhecimento desta realidade é essencial para o planeamento da prestação de cuidados de saúde numa abordagem multidisciplinar.

Palavras-chave : doença crónica complexa, cuidados paliativos pediátricos, abordagem holística

Pediatria Social | Casuística / Investigação

PD-112 – (21SPP-11372) – MORTALIDADE EM CUIDADOS PALIATIVOS PEDIÁTRICOS

Diana Pereira[1]; Catarina Salgado[1]; Emília Fradique[1]; Filipa Sobral[1]; Inês Teixeira[1]; Maria João Palaré[1]
1 – Centro Hospitalar Universitário Lisboa Norte

Introdução e Objectivos
Introdução: As doenças crónicas complexas foram responsáveis por cerca de um terço do total de mortes pediátricas em Portugal nos últimos anos. A maior parte destas crianças faleceu no domicílio.
Objetivos: Caracterizar dados acerca da mortalidade dos doentes seguidos por uma equipa intra-hospitalar de suporte em cuidados paliativos pediátricos (EIHSCPP) entre 2017 e Abril de 2021.

Metodologia
Estudo retrospectivo, tendo sido analisados dados demográficos acerca dos doentes seguidos no período de tempo referido, bem como intervenções realizadas pela equipa.

Resultados
Foram acompanhadas 63 crianças, das quais 22 faleceram (34,9%). Mais de metade destas crianças apresentava patologia do foro neurológico, tendo esta sido a área diagnóstica mais frequente. Doze crianças (54%) faleceram menos de 6 meses após referenciação a cuidados paliativos. A maioria destas faleceram durante internamento hospitalar (64%), com 23% dos óbitos decorridos no domicílio.

Conclusões
Os dados sugerem uma referenciação tardia a cuidados paliativos pediátricos, razão pela qual é da maior importância investir na formação dos profissionais de saúde nesta área. O principal local de morte foi o hospital, tal como em estudos prévios, embora com uma aparente tendência crescente de mortes no domicílio.

Palavras-chave : doenças crónicas complexas, cuidados paliativos pediátricos, plano antecipado de cuidados, local de morte, luto

Pediatria Social | Casuística / Investigação

PD-113 – (21SPP-11442) – PANDEMIA COVID-19 E PROTEÇÃO DE CRIANÇAS E JOVENS – EXPERIÊNCIA DE UM HOSPITAL TERCIÁRIO

Joana Branco[1]; Madalena Fonseca[1]; Sara Oliveira[1]; Filipa Bispo[1]; Sofia Pereira[1]; Inês Teixeira[1]; Maria João Manteigas[1]; Patrícia Godinho[1]; Carla Pereira[1]
1 – Serviço de Pediatria Médica, Departamento de Pediatria, Hospital de Santa Maria – Centro Hospitalar Universitário Lisboa Norte

Introdução e Objectivos
O ano de 2020 e a pandemia COVID-19 colocaram grandes desafios à proteção e bem-estar das crianças e suas famílias. O número de referenciações às Comissões de Proteção de Crianças e Jovens diminuiu e a violência doméstica foi o principal motivo de referenciação.
O objetivo deste trabalho foi analisar o tipo de referenciações ao Núcleo de Apoio a Crianças e Jovens de um hospital terciário, nos anos de 2019 e 2020.

Metodologia
Análise retrospetiva de 318 casos, em relação ao sexo, idade, origem da referenciação e tipo de mau trato.

Resultados
Em 2019, foram referenciados 155 casos: o motivo de referenciação mais frequente foi a negligência (32,3%), 81,3% tiveram origem no Serviço de Urgência (SU), 28,4% pertenciam à faixa etária dos 0 aos 2 anos e 60,7% eram do sexo feminino. Na faixa etária dos 0 aos 2 anos o tipo de mau trato mais frequente foi a negligência e acima dos 11 anos, o abuso sexual e os comportamentos de risco da infância e juventude.
Em 2020, foram referenciados 213 casos: o motivo de referenciação mais frequente foi a negligência (41,8%), 56,3% tiveram origem no SU, 33,9% com idade compreendida entre 0 aos 2 anos e 53.5% eram do sexo feminino. Os tipos de maus tratos mais frequentes foram sobreponíveis aos de 2019, embora com diminuição do número de denúncias por abuso sexual (18,1% vs 9,4%) e aumento por violência doméstica (6,6% vs 4,5%).
Do período analisado, os meses com menor número de referenciações foram março e abril de 2020 (confinamento generalizado).

Conclusões
O ano de 2020 aumentou o risco de abuso de crianças nas suas casas e *online* e de exposição a situações de violência doméstica. Este trabalho sublinha um dos efeitos nefastos do confinamento na saúde infantil e a importância da sua vigilância.

Palavras-chave : Pandemia Covid 19; Maus tratos; Crianças e jovens

Pediatria Social | Caso Clínico

PD-114 – (21SPP-11551) – HEMOPTISE EM PEQUENO LACTENTE: FACTUAL OU FACTÍCIA?

Ana Raquel Marques[1]; Madalena Von Hafe[1]; Margarida Vicente-Ferreira[1]; Ana Maia[1,2]; Irene Pinto De Carvalho[1,3]

1 – Serviço de Pediatria, Unidade Autónoma de Gestão da Mulher e da Criança, Centro Hospitalar Universitário de São João; 2 – Departamento de Ginecologia-Obstetrícia e Pediatria, Faculdade Medicina da Universidade do Porto; 3 – Unidade de Pediatria Hospitalar, Serviço de Pediatria, Centro Materno-Pediátrico, Centro Hospitalar Universitário de São João

Introdução / Descrição do Caso

Lactente do sexo feminino, 53 dias de vida, sem antecedentes de relevo, trazida ao Serviço de Urgência por um episódio de tosse com exteriorização de conteúdo sanguinolento durante o sono. Na admissão, a mãe mostra um lenço de papel com uma mancha de sangue vivo (2,5x1,5cm). À observação, a lactente apresentava bom estado geral, hemodinamicamente estável, apirética e sem sinais de hemorragia evidente na cavidade oral. Analiticamente,sem alterações da fórmula hemoleucocitária, do estudo da coagulação ou da bioquímica, incluindo parâmetros inflamatórios. Radiografia de tórax e a ecografia abdominal não tinham alterações. Foi internada para vigilância, mantendo-se estável. Foram excluídas várias etiologias, nomeadamente patologia do foro otorrinolaringológico, pneumológico e digestivo, sendo que a investigação prosseguiu até se considerar causa externa. Em articulação com o Serviço Social, esta hipótese foi reforçada durante o internamento após revisão da anamnese com a mãe, que alterou inúmeras vezes a versão da descrição do episódio, acabando por assumir que a suposta hemorragia foi forjada.

Comentários / Conclusões

A perturbação factícia by proxy ou síndrome de Münchausen by proxy é uma forma rara e particular de maus tratos, na qual o cuidador – habitualmente a mãe –forja sintomas falsos ou provoca sintomas reais à criança com o intuito de receber atenção através do papel de doente da mesma. O espectro clínico é amplo e habitualmente os sintomas não são explicáveis após uma investigação vasta, surgindo apenas quando a criança está na presença do cuidador. Este caso evidencia a necessidade de considerar esta hipótese clínica atempadamente de forma a evitar a sujeição a procedimentos invasivos de diagnóstico, bem como minimizar a morbimortalidade associada.

Palavras-chave : Munchausen by proxy, perturbação factícia, hemorragia

Farmacologia e Terapêutica | Casuística / Investigação

PD-115 – (21SPP-11492) – REVIEW OF MEDICAL DEVICES FOR PEDIATRIC COUGH

Luísa Prada[1]; Isabel Guerra[1]; António Rodrigues[2]; Ricardo M. Fernandes[1]; Joaquim J. Ferreira[1]

1 – Laboratory of Clinical Pharmacology and Therapeutics, Faculty of Medicine, University of Lisbon, Lisbon, Portugal.; 2 – Centre for Health Evaluation and Research (CEFAR- Infosaúde)/ National Association of Pharmacies (ANF), Lisbon, Portugal.

Introdução e Objectivos

Cough is the most common acute symptom in childhood. Complex natural substances found in medical devices (MD) are a new category of cough remedies. MD have distinct requirements for registration and evaluation from drugs and other medicinal products, but there is an ill-defined frontier between these products. We aimed to identify and characterize MD and MD components with an explicit pediatric indication on cough currently marketed in Portugal, and their evidence base.

Metodologia

We used online Google and pharmacies searches, the National Association of Pharmacies catalog and National Authority MD database to identify and collect data on registered MD. We identified the most common MD components and searched MEDLINE and grey literature for comparative studies in pediatric cough.

Resultados

We included 26 MD. Data was incomplete across the different items. Fourteen were class IIa and 8 class I devices. The labelled younger age of use was 6 months old. Some MD recommended different doses for children and adults without an age cut-off. Most leaflets did not identify sections on adverse effects and interactions. The most frequent components were honey, *Althaea* and *Plantago major*. Nine controlled studies included showed honey was more effective than placebo in relieving nocturnal and diurnal cough and improving clinical scores. We did not find any comparative study that confirmed the efficacy of *Althaea* and *Plantago major* as a single extract for post-viral acute cough in children.

Conclusões

The use of MD for pediatric cough is hindered by the diversity of components and the limited information available. There is an urgent need to improve the evidence base on their efficacy and safety for relieving post-viral acute cough.

Palavras-chave : Medical Devices, Review, Cough, Pediatric

Pneumologia | Casuística / Investigação

PD-116 – (21SPP-11336) – O IMPACTO DA PANDEMIA COVID-19 NOS HÁBITOS DE SONO DOS ADOLESCENTES

Ana Raquel Henriques[1]; Adriana Abreu[2]; Rosário Ferreira[2,3]

1 – Serviço de Pediatria, Departamento de Pediatria, Hospital de Santa Maria, Centro Hospitalar Universitário Lisboa Norte; 2 – Clínica Universitária de Pediatria, Faculdade de Medicina da Universidade de Lisboa; 3 – Unidade de Pneumologia Pediátrica, Departamento de Pediatria, Hospital de Santa Maria, Centro Hospitalar Universitário Lisboa Norte

Introdução e Objectivos

A pandemia COVID-19 teve um impacto profundo nos adolescentes, sobretudo pelo confinamento, que condicionou disrupção da rotina, encerramento de escolas e adoção de ensino remoto, limitação social e desportiva. O objetivo deste estudo foi avaliar o impacto da pandemia nos hábitos de sono dos adolescentes.

Metodologia

Estudo observacional, transversal, em março de 2021, com aplicação de questionário original, não validado, divulgado nas redes sociais, a pais de adolescentes com idades entre 12-17 anos. O questionário incidiu sobre hábitos de sono nos dias de semana e fim-de-semana, antes e durante a pandemia. Análise estatística efetuada com SPSS® 26.0 ($p<0,05$).

Resultados

Obtiveram-se 340 respostas, idade mediana 14 (12-17) anos, 177 (52%) do sexo feminino, 224 (65,9%) frequentavam o 3º Ciclo. Verificou-se que durante a pandemia, nos dias de semana os adolescentes se deitavam mais tarde ($p<0,01$) e acordavam mais tarde ($p=0,014$); sem aumento do número de horas de sono. Não se verificaram diferenças estatisticamente significativas em relação à hora de deitar, acordar ou duração do sono durante o fim-de-semana, antes e durante a pandemia. Reportada dificuldade em adormecer em 221 (65%) adolescentes. 133 (39,4%) pais consideravam que a pandemia piorou os hábitos de sono dos filhos; a maioria (46, 61,7%) atribuía este agravamento à alteração na rotina. 28,8% (98) dos pais referiam preocupação com o sono dos filhos, mas, apenas 33,7% (33) consideraram falar com o médico assistente.

Conclusões

No nosso estudo o confinamento devido à pandemia COVID-19 resultou em alteração do padrão de sono dos adolescentes durante a semana, sem repercussão na duração do sono. É necessária investigação adicional sobre o impacto da pandemia no sono e as consequências a longo prazo.

Palavras-chave : sono, adolescente, COVID-19

Pneumologia | Casuística / Investigação

PD-117 – (21SPP-11391) – DÉFICE DE ALFA 1 ANTI-TRIPSINA NUMA POPULAÇÃO PEDIÁTRICA – CASUÍSTICA DE UM HOSPITAL TERCIÁRIO NA ÚLTIMA DÉCADA

Rita Gomes[1]; Bebiana Sousa[1]; Joana Queirós[1]; Júlia Vasconcelos[2]; Ermelinda Santos Silva[3]; Maria Guilhermina Reis[4]

1 – Serviço de Pediatria, Centro Materno Infantil do Norte, Centro Hospitalar Universitário do Porto; 2 – Serviço de Imunologia Clínica, Centro Hospitalar Universitário do Porto; 3 – Unidade de Gastroenterologia Pediátrica, Serviço de Pediatria, Centro Materno Infantil do Norte, Centro Hospitalar Universitário do Porto; 4 – Unidade de Pneumologia Pediátrica, Serviço de Pediatria, Centro Materno Infantil do Norte, Centro Hospitalar Universitário do Porto

Introdução e Objectivos

O défice de A1AT apresenta um espetro clínico variável e a sua prevalência está subestimada, estando um curso um registo nacional. **Objetivos:** Caracterizar clínica, bioquímica e fenotipicamente uma amostra de doentes com défice de A1AT em idade pediátrica, promover a participação no registo nacional, e averiguar se houve alteração do estilo de vida após o diagnóstico.

Metodologia

Análise retrospetiva de todos os doentes pediátricos que realizaram doseamento sérico de A1AT no CHUP no período de janeiro/2010 a dezembro/2019 e que revelaram uma concentração <93 mg/dl.

Resultados

Incluídos 203 doentes, sendo 125 (61,6%) do sexo masculino. A idade mediana ao diagnóstico foi 2,93 anos (IQR: 0,73-6,31). Havia história familiar de défice de A1AT em 18 doentes (8,9%). O doseamento de A1AT foi motivado por: doença respiratória (121/203; 59,6%), doença hepática (39/203; 19,2%), e rastreio familiar (6/203, 3%). A concentração sérica mediana de A1AT foi 79 mg/dl (IQR: 68-85,4). A fenotipagem em 47 doentes (23,2%) revelou: MZ (12; 28,6%), MS (10; 23,8%) e ZZ (7;16,7%). Em quatro doentes foi efetuada biópsia hepática e um foi submetido a transplante hepático. A prevalência de exposição tabágica antes e depois do diagnóstico foi de 23,6% e 20,1%, respetivamente. Apenas 33% dos doentes realizaram vacina antigripal após o diagnóstico.

Conclusões

A incidência de diagnóstico por rastreio familiar foi baixa e o genótipo foi avaliado numa minoria dos doentes. Destaca-se ainda a baixa redução da exposição tabágica após o diagnóstico. Seria importante avaliar o impacto do diagnóstico precoce e alteração do estilo de vida no prognóstico a longo prazo, bem como a criação de protocolos de seguimento em idade pediátrica.

Palavras-chave : alfa 1 anti-tripsina, diagnóstico

Pneumologia | Casuística / Investigação

PD-118 – (21SPP-11659) – PNEUMOTÓRAX E PREDITORES DE RECIDIVA: CASUÍSTICA DE 12 ANOS

Raquel Santos[1]; Marta Barros[2]; Joana Azevedo Silva[1]; Cristina Cândido[1]; Ana Rita Batista[1]

1 – Serviço de Pediatria e Neonatologia, Centro Hospitalar de Trás-os-Montes e Alto Douro; 2 – Serviço de Pediatria, Centro Hospitalar de Vila Nova de Gaia/ Espinho

Introdução e Objectivos
O pneumotórax (PT) é uma entidade potencialmente grave e com recorrência frequente. Objetivo: Caracterizar os doentes com PT e identificar fatores preditivos de recidiva.

Metodologia
Estudo retrospetivo descritivo e analítico que incluiu doentes pediátricos internados entre Novembro de 2009 e Junho de 2021 com diagnóstico de PT.

Resultados
Incluíram-se 29 doentes, divididos em dois grupos: não recidivantes (n=15; 15 episódios) e recidivantes (n=14; 46 episódios). A mediana de idades foi 16.8 anos (AIQ 2.4). Dos 29 doentes, 22 eram do sexo masculino e não se observou maior risco de recidiva neste grupo (12 vs 10; p=0.682). Doentes com PT secundário tiveram 3.6 vezes a odd de recidivar (12 vs 24; p=0.018). Em 26 doentes identificaram-se fatores de risco. A presença de bolhas subpleurais (4 vs 12; p=0.004; OR 13.5), défice de alfa-1-antitripsina (DA1AT) (0 vs 5; p=0.017) e asma (1 vs 6; p=0.035; OR 10.5) associaram-se a maior risco de recidiva. Os sintomas mais frequentes foram dor torácica (92.9%), com irradiação para o ombro em 17.8%, dispneia (36.8%) e tosse (29.3%). Registou-se dor inferior ou igual a 5 na escala da dor (0-10) em 56.7% e a sua intensidade não se associou com o tamanho do PT (p=0.547). Tratamento conversador (37.7%) teve 3.9 vezes a odd de recidivar (6 vs 17; p=0.016). A realização de toracocentese (11.5%) combinada com drenagem associou-se a menor tempo de internamento (p=0.03). As recidivas nos doentes operados, foram 54.5% ipsilaterais e 45.5% contralaterais.

Conclusões
Evidencia-se a importância do conhecimento dos fatores de risco para alto grau de suspeição no diagnóstico de PT e na probabilidade de recidiva. Destacando DA1AT, asma, bolhas subpleurais e antecedentes de PT como os fatores de risco que mais se relacionaram com recidivas.

Palavras-chave : Pneumotórax, Pneumotórax espontâneo, Toracalgia, Recidiva

Pneumologia | Casuística / Investigação

PD-119 – (21SPP-11883) – HOSPITALIZAÇÕES PEDIÁTRICAS POR INFEÇÕES RESPIRATÓRIAS: ANTES E DEPOIS DO APARECIMENTO DO SARS-COV2

Luis Salazar[1]; Sara Monteiro[1]; João Oliveira[1]; Mariana Souto[2]; Lurdes Morais[3]; Ana Ramos[3]; Manuel Ferreira-Magalhães[2,3,4]

1 – Serviço de Pediatria, Centro Materno Infantil do Norte, Centro Hospitalar Universitário do Porto; 2 – Instituto de Ciências Biomédicas Abel Salazar da Universidade do Porto; 3 – Unidade de Pneumologia Pediátrica, Centro Materno Infantil do Norte, Centro Hospitalar Universitário do Porto; 4 – CINTESIS – Centro de Investigação em Tecnologias e Serviços de Saúde, Faculdade de Medicina da Universidade do Porto

Introdução e Objectivos

Na pandemia COVID-19 várias medidas não farmacológicas foram adotadas, alterando a transmissibilidade de vírus respiratórios e incidência de infeções respiratórias (IR). O objetivo deste estudo foi comparar os internamentos pediátricos por IR antes e depois do surgimento do SARS-CoV-2.

Metodologia

Estudo retrospetivo observacional de internamentos por IR (não SARS-CoV2 e SARS-CoV2) no serviço de pediatria de um hospitalar terciário, entre abril/2018 e março/2021. Incluídos internamentos de doentes com [0-17] anos, duração >24 horas e diagnóstico ICD-10 de IR. Colheita de dados através de registo clínico eletrónico. Os 2 primeiros anos foram considerados 'não-COVID-19' (ano[A]1 e A2), e entre abril/2020 e março/2021 o 'ano COVID-19' (A3).

Resultados

Incluídos 783 internamentos com diagnóstico de IR. Houve uma diminuição de internamentos em A3 em comparação com A1 e A2 (redução de 67% de A2 para A3; p <0,001). Em A3 houve uma redução na proporção de bronquiolites admitidas (redução de 42% de A2 para A3; p <0,001) e aumento de pneumonias (aumento de 124% de A2 para A3; p <0,001). Houve redução da identificação de vírus respiratórios (76,6% em A2 *vs.* 56,4% em A3; p<0,001), sendo mais evidente a redução do VSR (46,8% em A2 *vs.* 2,0% em A3; p<0,001). No sentido contrário, o rhinovirus foi significativamente mais identificado (15,3% em A2 *vs.* 22,8% em A3; p<0,001) e o SARS-CoV-2 foi identificado em 31,7% dos pacientes em A3. Em A3 realizaram-se mais TC torácicas (5,6% em A2 *vs.* 10,9% em A3; p<0,001) e mais corticoides sistémicos (26,3% em A2 *vs.* 40,6% em A3; p=0,023).

Conclusões

As medidas não farmacológicas populacionais implementadas no contexto de COVID-19 associaram-se a uma redução dos internamentos por IR. Realça-se a diminuição de IR por VSR neste contexto pandémico.

Palavras-chave : criança, internamento, COVID-19, infeções do trato respiratório

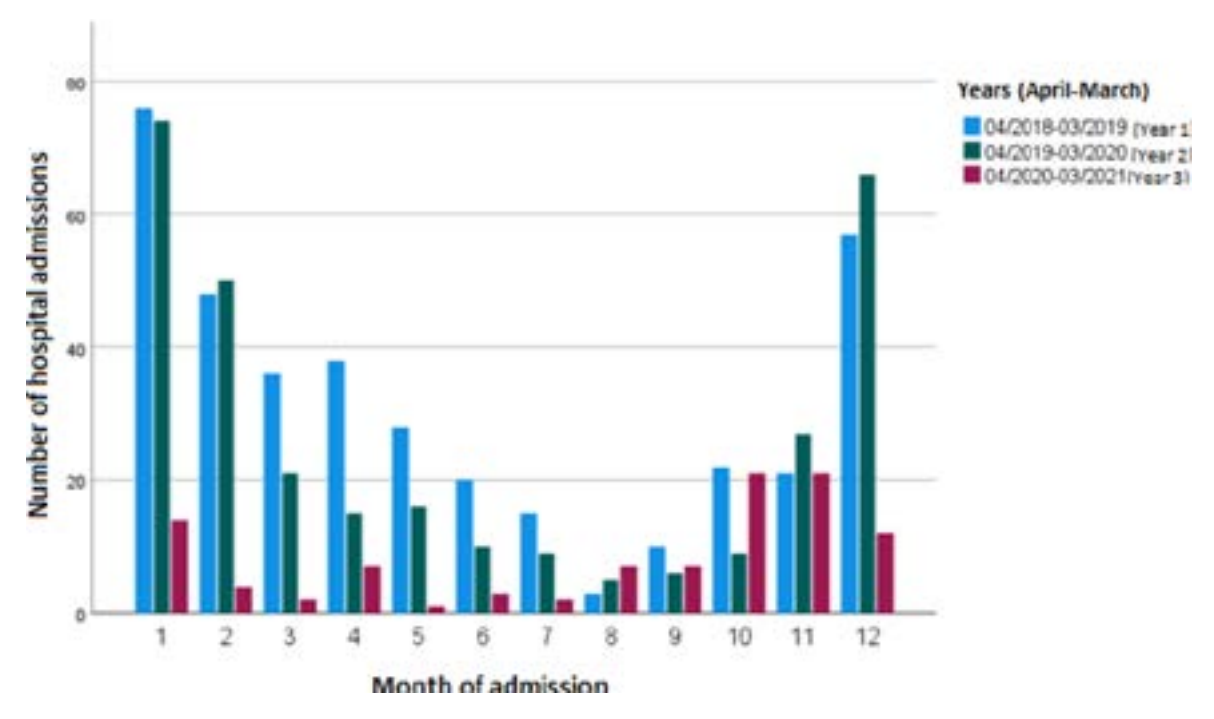

Pneumologia | Casuística / Investigação

PD-120 – (21SPP-11945) – ANÁLISE DA RECORRÊNCIA DE PNEUMOTÓRAX ESPONTÂNEO PRIMÁRIO NO ADOLESCENTE

Aníbal Correia[1]; Inês Ventura[1]; Isabel Carvalho[1]
1 – Centro Hospitalar Vila Nova de Gaia/Espinho, EPE

Introdução e Objectivos
O Pneumotórax Espontâneo Primário (PEP) é raro e com pico de incidência nos adolescentes. A recidiva é a complicação mais comum podendo ocorrer em 50-60% dos doentes em idade pediátrica. O estudo descreve as características e analisa a recorrência do PEP.

Metodologia
Estudo retrospetivo dos casos de PEP em adolescentes num hospital de nível II entre 2006 e 2020. Foram identificados 128 casos de pneumotórax pediátricos e analisamos possíveis factores de recorrência.

Resultados
Foram diagnosticados 105 casos de PEP e que corresponderam a 59 doentes. O ratio foi de 9M:1F, a idade mediana de 16 anos (12-17 anos) e a estatura e IMC médios de 175 cm e 19,6 kg/m^2, respectivamente. A toracalgia foi o sintoma mais comum (97%). O PEP foi mais frequente à esquerda (63%) e apenas um bilateral. A abordagem conservadora foi suficiente em 31% dos casos e 54% necessitaram de drenagem. O tempo médio de internamento foi de 4,7 dias. Dos 47 casos que realizaram TC torácico, 33 (70%) tinham alterações, sobretudo bolhas subpleurais (45%). Ocorreu recorrência em 54% dos doentes, em média 6,5 meses após o episódio inaugural. Nos casos de PEP recorrente a idade foi, em média, inferior ao grupo sem recidiva (15,7 vs 16,3 anos; $p<0,05$) e o volume do PEP associou-se à ocorrência de recidiva ($p<0,05$). Em quatro (13%), a recorrência foi contralateral, e em três casos tinham sido submetidos previamente a cirurgia. Nove doentes tiveram mais que uma recidiva.

Conclusões
A demografia e recorrências encontradas, como na literatura, indicam maior incidência no sexo masculino (9:1) e taxas de recidiva elevadas (53%) sobretudo no primeiro ano. Salientamos que o volume do PEP se associou a ocorrência de recidiva e que as idades no grupo com PEP recorrente foram inferiores à dos que não recidivaram.

Palavras-chave : pneumotórax, adolescente, recorrência

Pneumologia | Caso Clínico

PD-121 – (21SPP-11694) – UMA CAUSA GENÉTICA RARA COM HIPERTENSÃO PULMONAR REVELADA PELA HISTÓRIA FAMILIAR

Joana Branco[1]; Susana Almeida[2]; Ana Sousa[3]; Mónica Rebelo[3]; Oana Moldovan[4]; Teresa Bandeira[5,6]; Ana Saianda[5]
1 – Serviço de Pediatria Médica, Departamento de Pediatria, CHULN; 2 – Serviço de Pediatria, Hospital de Cascais Dr. José de Almeida; 3 – Serviço de Cardiologia Pediátrica, Departamento de Pediatria, CHULN; 4 – Serviço de Genética Médica, Departamento de Pediatria, CHULN; 5 – Unidade de Pneumologia Pediátrica, Serviço de Pediatria Médica, Departamento de Pediatria, CHULN; 6 – Clínica Universitária de Pediatria, FMUL

Introdução / Descrição do Caso
A síndrome de Adams-Oliver (SAO) é uma doença autossómica dominante extraordinariamente rara, com largo espectro fenotípico. Podem ocorrer malformações cardíacas e vasculares em diferentes territórios. A hipertensão pulmonar (HTP), em <5% dos casos, associa-se a mortalidade elevada.
Rapariga de 3 anos referenciada a Hospital Terciário por HTP com Pressão Sistólica da Artéria Pulmonar (PSAP) 60 mmHg. Parto às 36 semanas, peso ao nascer 2080g. Apresentou *livedo reticularis* congénito, baixa estatura, comunicação interauricular e dismorfias faciais. Mãe com *livedo reticularis*, baixa estatura, *aplasia* cútis, defeito transverso dos dedos do pé e doença vascular precoce (AVC isquémico e cirurgia cardíaca aos 27 anos); avó materna com *livedo reticularis*, miopatia e demência precoce. Com base na constelação de achados clínicos individuais e familiares, foi diagnosticada com SAO, com estudo genético negativo, nos genes conhecidos.
Aos 3 anos tem episódio de insuficiência respiratória aguda (SpO2 72% em ar ambiente, 90-92% com FiO2 100%) em contexto infeção viral. NT-proBNP 14.100ng/mL e sinais ecográficos de HTP com PSAP 60mmHg. AngioTC pulmonar revelou múltiplas malformações arteriovenosas (MAV) e pulmão direito hipoplásico, confirmadas por cateterismo cardíaco. Terapêutica com escassas opções. Está no domicílio com oxigenoterapia de longa duração. Pondera-se exequibilidade de transplantação pulmonar.

Comentários / Conclusões
A HTP associada ao SAO traduz a disrupção vascular. A diversidade nas alterações vasculares, com alteração da estrutura e MAV diversas, justifica fraca resposta às terapêuticas habituais e a procura de alternativas terapêuticas. Este caso ilustra que situações clínicas raras requerem o esforço coordenado de uma equipe de especialistas.

Palavras-chave : Síndrome de Adams-Oliver; Hipertensão pulmonar; livedo **reticularis; baixa estatura**

Pneumologia | Caso Clínico

PD-122 – (21SPP-11816) – PNEUMONITE DE HIPERSENSIBILIDADE, PENSAR NOUTRAS DOENÇAS RESPIRATÓRIAS EM ANO DE PANDEMIA

Joana Ferreira Mendes[1]; Sara Sofia S. Rodrigues[1]; Inês Ferreira Costa[2]; Joana Monteiro[1]; Joana Cardoso[1]
1 – Centro Hospitalar Entre Douro e Vouga; 2 – Centro Materno-Infantil do Norte

Introdução / Descrição do Caso

A pneumonite de hipersensibilidade (PH) é uma doença pulmonar inflamatória imunomediada associada à exposição a antígenos ambientais. Rara em pediatria, resulta sobretudo da exposição a antigénios do ambiente doméstico/hobbies. As manifestações clínicas relacionam-se com o estádio de apresentação e o diagnóstico pode ser um desafio, sendo a anamnese fundamental.
Criança de 6 anos, ♀, internamento 1 semana antes por Pneumonia Vírica com hipoxemia. Admitida de madrugada por tosse seca e dificuldade respiratória súbita. À admissão apresentava taquicardia 136 bpm, taquipneia 60 cpm, SpO_2(aa) 85%, tiragem e diminuição global dos sons respiratórios com crepitações. Realizado corticoterapia endovenosa, broncodilatador e oxigenioterapia. Analiticamente leucocitose 18100u/L com neutrofila 12832u/L, PCR 5.1mg/L e radiografia de tórax suspeita de micronódulos dispersos. Por manter necessidade de oxigenioterapia (máx 4L/min) decidido internamento. Na colheita da história, identificado contacto no domicílio com pássaros há 1 mês. Pedida TAC torácica que mostrou densificação em vidro despolido bilateral difusa compatível com pneumonite inespecífica. Broncofibroscopia com lavado broncoalveolar sugestivo de alveolite linfocítica e precipitinas séricas aviárias positivas o que permitiu o diagnóstico de PH. Sem necessidade de oxigenioterapia desde D2 de internamento, à alta com evicção do antigénio e corticoterapia. Orientada para consulta estando assintomática, reavaliação radiológica melhoria evidente.

Comentários / Conclusões

Pelo risco de lesões irreversíveis, o diagnostico precoce e evicção do antigénio causal é fundamental. Tratando-se de uma entidade rara deve ter-se um elevado de suspeição. O tratamento passa pela evicção do antigénio responsável e corticoterapia.

Palavras-chave : Pneumonite de hipersensibilidade

Pneumologia | Casuística / Investigação

PD-123 – (21SPP-11840) – ASPIRAÇÃO DE CORPO ESTRANHO EM PEDIATRIA – ESTUDO RETROSPECTIVO

Margarida Moreno Fernandes[1]; Mariana Neto[1]; Sofia Neves[2]; José Almeida[2]; Isabel Carvalho[1]
1 – Serviço de Pediatria do Centro Hospitalar de Vila Nova de Gaia/Espinho; 2 – Unidade de Broncologia do Serviço de Pneumologia do Centro Hospitalar de Vila Nova de Gaia/Espinho

Introdução e Objectivos
A aspiração de corpo estranho é uma causa de morte preveníivel em idade pediátrica. Os autores pretendem caracterizar os casos de aspiração de corpo estranho na população pediátrica de um Hospital de nível III.

Metodologia
Estudo retrospectivo descritivo dos doentes pediátricos admitidos por aspiração de corpo estranho num hospital de nível III, entre janeiro de 2011 e março de 2021.

Resultados
Identificaram-se 30 casos, 70% sexo masculino, idade média de 3,6 anos. As manifestações foram tosse em 73,3%, 56,7% sensação de engasgamento, 46,7% dificuldade respiratória, 33,3% pieira e menos frequente cianose, vómitos, rinorreia, dessaturação, perda de consciência, astenia, rouquidão, febre. Em 93,3% os pais colocaram inicialmente a hipótese diagnóstica e em 70% destes foi confirmada aspiração. A mediana desde o início de sintomas até ao diagnóstico foi 20h. A radiografia de tórax não revelou alterações em 25% dos casos. O corpo estranho foi detetado na broncofibroscopia em 73,3% (27,3% tronco intermédio), sendo os mais comuns vegetal, tampa de caneta e fruto seco. A maioria (73,7%) tinha exame cultural do lavado brônquico negativo. 46,7% realizaram corticoide sistémico, 46,7% antibioterapia e 33,3% ambos. Na maioria (62,1%) não foi necessário repetir broncofibroscopia.

Conclusões
A aspiração de corpo estranho tem manifestações variadas e inespecíficas e a radiografia de tórax pode não ter alterações, pelo que é essencial elevado índice de suspeição. A suspeita por parte dos pais é um importante fator a ser considerado, dado o seu elevado valor preditivo positivo. O atraso na vinda aos serviços de saúde predispõe a complicações, pelo que é essencial a sensibilização para recorrer de forma mais precoce e a abordagem da prevenção em consulta de vigilância de saúde infantil.

Palavras-chave : Aspiração, Corpo estranho, Broncofibroscopia

Pneumologia | Casuística / Investigação

PD-124 – (21SPP-11333) – SIBILÂNCIA RECORRENTE – CASUÍSTICA DE UMA CONSULTA

Margarida Serôdio[1]; Joana Moscoso[1]; Marta Figueiredo[1]; Catarina Albuquerque[1]; Rita Barreira[1]; Margarida Valério[1]; Rita Monteiro[1]; Maria João Leiria[1]
1 – Hospital de São Francisco Xavier, Centro Hospitalar de Lisboa Ocidental

Introdução e Objectivos
A Sibilância Recorrente (SR) tem uma prevalência cumulativa de quase 50% aos 6 anos, e é responsável por elevada morbilidade. O objetivo foi caracterizar a população de crianças com SR seguidas em consulta num hospital de nível II.

Metodologia
Análise retrospectiva de processos clínicos de crianças com idade inferior a 6 anos com o diagnóstico de SR, entre julho de 2020 e abril de 2021.

Resultados
Foram incluídos 120 doentes, 68% (n=82) do sexo masculino. A mediana de idade foi 3 anos. Cerca de metade(n=59) apresentava pelo menos um familiar de 1º grau com asma e 59% (n=71) tinha antecedentes familiares de atopia. 22% (n=26) e 15% (n=18) apresentava história pessoal de eczema atópico ou rinite alérgica, respetivamente. A exposição tabágica foi identificada em 26% (n=31) e 81% (n=97) frequentava infantário.
Em 51% (n=61) o 1º episódio de sibilância ocorreu até aos 6 meses de vida.
Em 85% (n=102) a maioria das crises foi induzida por infeções respiratórias virais (IRV).
Cerca de 20% (n=24) apresentava sintomas intercrise; em um terço destes doentes (n=8), a maioria das crises não foi induzida por IRV.
A maioria dos doentes (85%, n=102) fez terapêutica de manutenção com corticóide inalado diário, 82% (n=84) com controlo da doença aos 3 meses de tratamento.

Conclusões
Destaca-se a elevada prevalência de antecedentes familiares e pessoais de atopia. A maioria dos casos graves ocorreu nos primeiros 3 meses de vida e o fenótipo mais frequente foi a sibilância induzida por vírus.
Na amostra de doentes com sintomas intercrise constatou-se que em um terço dos doentes a maioria das crises não foi induzida por IRV, suportando a maior probabilidade de evolução para asma na sibilância desencadeada por múltiplos estímulos.

Palavras-chave : Sibilância recorrente, atopia

Alergologia | Casuística / Investigação

PD-125 – (21SPP-11322) – ANAFILAXIA NUM SERVIÇO DE URGÊNCIA PEDIÁTRICO

Inês Rua[1]; André Costa Azevedo[1]; Juliana Maciel[1]; Mariana Branco[1]; Helena Ramalho[1]
1 – Serviço de Pediatria, Unidade Local de Saúde do Alto Minho

Introdução e Objectivos
A anafilaxia é a forma mais grave de reação alérgica, potencialmente fatal. O objetivo do estudo é caracterizar os episódios de anafilaxia e tratamento realizado no SU.

Metodologia
Análise retrospetiva dos casos de anafilaxia observados no SU de 1 janeiro 2016 a 31 dezembro 2020.

Resultados
Foram incluídos 33 episódios, com idade mediana 7,8 (4M-16,8). 63% dos doentes do género masculino. O alergénio foi identificado em 31 casos, maioritariamente alimentar (77%), seguido de himenópteros (13%), fármacos (6,5%) e frio (3,5%). Os sintomas mucocutâneos surgiram em 88%, seguidos dos respiratórios (70%), gastrointestinais (48%) e cardiovasculares (9%). 70% dos episódios ocorreram no domicílio. Dos 3 doentes com anafilaxia prévia, nenhum usou o auto-injetor de adrenalina em ambulatório. Foi administrada adrenalina no SU em 33% dos doentes, corticóides em 70%, anti-histamínicos em 63% e broncodilatadores em 21%. Todos os doentes tiveram alta para o domicílio. 90% dos doentes com episódio inaugural (27/30) foram orientados para Consulta de Alergologia e 1 doente foi referenciado após o 2º episódio. Foi prescrito auto-injetor de adrenalina em 39%.

Conclusões
A maioria dos episódios de anafilaxia tem como desencadeante um alergénio alimentar, ocorrendo mais frequentemente no domicílio. Nenhum dos doentes com anafilaxia prévia realizou medicação pré-hospitalar. No SU, o tratamento de 1ª linha é a adrenalina intra-muscular, que foi administrada em apenas 1/3 dos casos. No momento da alta, nem todos os doentes foram referenciados a consulta nem foi prescrito o auto-injetor de adrenalina. Conclui-se ser fundamental aumentar a consciencialização dos doentes, cuidadores e profissionais de saúde relativamente à importância da identificação, tratamento e orientação da anafilaxia.

Palavras-chave : Anafilaxia, Alergologia, Pediatria, Serviço de Urgência

Alergologia | Caso Clínico

PD-126 – (21SPP-11776) – DERMATITE ATÓPICA GRAVE EM IDADE PEDIÁTRICA E DUPILUMAB – A PROPÓSITO DE UM CASO CLÍNICO

João Nogueira Oliveira[1]; Rafael Figueiredo[1]; Diana Pinto[1,3]; Laura Marques[1,2]; Ana Rita Araújo[1,3]
1 – Serviço de Pediatria, Centro Materno Infantil do Norte, Centro Hospitalar Universitário do Porto; 2 – Unidade de Infeciologia Pediátrica e Imunodeficiências, Centro Materno Infantil do Norte, Centro Hospitalar Universitário do Porto; 3 – Unidade de Alergologia Pediátrica, Centro Materno Infantil do Norte, Centro Hospitalar Universitário do Porto

Introdução / Descrição do Caso
A dermatite atópica (DA) é uma patologia cutânea inflamatória crónica e multifatorial, com elevada prevalência em idade pediátrica. A abordagem deve ser multidisciplinar e a terapêutica farmacológica sistémica pode ser necessária na DA moderada a grave (SCORAD>25), refratária ao tratamento tópico e fototerapia. O dupilumab é um anticorpo monoclonal que em 2017 foi aprovado para tratamento da DA moderada a grave em adultos e adolescentes a partir dos 12 anos.
Criança de 11 anos com DA grave (SCORAD>50), de início precoce e agravamento progressivo. Por não apresentar resposta a cuidados de higiene, hidratação e terapêutica tópica foi orientado para a consulta de pediatria e dermatologia. Do estudo efetuado destaca-se uma IgE total 3090,3KU/L com polisensibilização a múltiplos alimentos e aeroalergénios. Realizou imunoterapia específica, ciclosporina e dieta de evicção para múltiplos alimentos, sem melhoria. Registo de múltiplos internamentos por sobreinfeção cutânea e graves repercussões na qualidade de vida do doente e sua família. Foi investigada e excluída imununodeficiência primária, nomeadamente S. de hiper-IgE. Iniciou corticoide sistémico com melhoria da DA (SCORAD 37) mas com aparecimento de importantes efeitos secundários. Por este motivo, foi proposto aos 9 anos para terapêutica off label com dupilumab. Iniciou em 2020, tendo-se verificado melhoria sustentada da dermatite, mesmo após o desmame da corticoterapia.

Comentários / Conclusões
O dupilumab é um fármaco promissor no tratamento da DA. Apesar deste doente o ter iniciado off label, atualmente já foi aprovado a partir dos 6 anos. Este caso clínico ilustra a eficácia e segurança deste fármaco. Verificou-se uma melhoria significativa das alterações cutâneas e das condições psicossociais.

Palavras-chave : Dupilumab, Dermatite atópica, alergologia

Alergologia | Casuística / Investigação

PD-127 – (21SPP-11826) – ALERGIA ALIMENTAR E PROVAS DE PROVOCAÇÃO ORAL: CASUÍSTICA DE UM HOSPITAL DISTRITAL

Cátia Juliana Silva[1]; Sofia Poço Miranda[1]; André Costa E Silva[1]; Inês Correia Magalhães[1]; Juliana Maciel[1]; Mariana Branco[1]; Helena Ramalho[1]
1 – Unidade Local de Saúde do Alto Minho

Introdução e Objectivos
A alergia alimentar é uma patologia com prevalência crescente nos últimos anos. O seu diagnóstico tem um impacto significativo na qualidade de vida do doente alérgico e da sua família. A prova de provocação oral (PPO) é o gold standard para confirmar ou excluir este diagnóstico. O objetivo do estudo foi caracterizar os casos de alergia alimentar confirmados por prova de provocação oral.

Metodologia
Estudo observacional retrospetivo que incluiu os doentes seguidos em consulta de alergologia pediátrica que realizaram provas de provocação oral com alimentos entre 1 de julho de 2016 e 30 de junho de 2021.

Resultados
Foram realizadas 70 PPO, 22 das quais foram positivas. De entre estas, 8 foram realizadas com objetivo diagnóstico e 14 para constatação do estado de tolerância. 80% dos doentes tinham outra doença alérgica, 37,5% alergia alimentar múltipla e 43,8% antecedentes familiares conhecidos de atopia. No que toca aos alimentos implicados, 7 foram com proteínas do leite de vaca (PLV) e 15 com outros alimentos (ovo, kiwi, amendoim, noz, avelã, amêndoa, pescada). As IgEs séricas específicas para as PLV eram negativas em 3 dos 7 casos. Nos casos com outros alimentos, não foram realizadas em 2, foram negativas em apenas 1 e positivas nos restantes 12 casos. Em 64% dos casos verificaram-se sintomas cutâneos, em 36,4% gastrointestinais e em 27,3% orais, respiratórios e cardiovasculares em 27,3%. Em metade dos casos ocorreu anafilaxia.

Conclusões
As PPO têm assumido uma importância crescente na verificação de tolerância alimentar. Tal é crucial para se alcançar uma adequada nutrição, apesar das restrições dietéticas essenciais à prevenção de reações alérgicas. No entanto, devido ao risco de anafilaxia (50%), deverão ser sempre realizadas em meio hospitalar.

Palavras-chave : Alergia alimentar, Prova de provocação oral, Anafilaxia

Alergologia | Caso Clínico

PD-128 – (21SPP-11358) – SERÁ ANAFILAXIA SEMPRE SINÓNIMO DE ALERGIA?

Ana Moura Figueiredo[1]; Mariana M. Anjos[1]; Cristina Ornelas[2]; Patrícia Marques[1]; Julieta Morais[1]
1 – Serviço de Pediatria, Centro Hospitalar do Médio Tejo, E.P.E.;
2 – Unidade de Imunoalergologia, Centro Hospitalar do Médio Tejo, E.P.E.

Introdução / Descrição do Caso
Criança de 9 anos, sexo feminino, saudável, sem alergias conhecidas, recorre ao Serviço de Urgência por quadro súbito de dor abdominal tipo cólica, vómitos, diarreia, prurido plantar bilateral, com progressão para erupção maculopapular pruriginosa generalizada e edema labial. Negava contexto infeccioso ou toma de fármacos. Última ingesta 4 horas antes. À chegada ao Serviço de Urgência, medicada com adrenalina intramuscular, anti-histamínico e corticóide sistémicos com resolução rápida dos sintomas.
Repetição de episódios semelhantes, com 4 crises de anafilaxia em 6 semanas, geralmente com afeção gastrointestinal e cutânea, um deles com sintomatologia respiratória, mas todos sem hipotensão, sempre com boa resposta a adrenalina. Manteve episódios, mesmo sob terapêutica diária com rupatadina e montelucaste.
Fez investigação alargada, a salientar estudo alergológico negativo, triptase basal normal e aumentada em crise (19 ng/mL). Colocada hipótese de Síndrome de Ativação Mastocitária (SAM) e iniciada medicação diária com cromoglicato de sódio e cetotifeno orais. Melhoria franca do quadro, sem novos episódios de anafilaxia.
Referenciada a Consulta de Hematologia, com pesquisa de mutação KIT D816V negativa.

Comentários / Conclusões
A SAM ocorre por excesso de produção ou ativação desproporcionada de mastócitos para preservar a homeostase. A anafilaxia é um exemplo extremo da ativação inapropriada dos mastócitos, causando grande ansiedade familiar.
O diagnóstico faz-se na presença de vários episódios de sintomas multisistémicos, aumento da triptase em crise e resposta a medicação estabilizadora de mastócitos.
O conhecimento detalhado e o seu diagnóstico exato permitem um controlo da doença, essencial para a melhoria da qualidade de vida destes doentes.

Palavras-chave : Anafilaxia, Síndrome de Ativação Mastocitária, Criança

Alergologia | Caso Clínico

PD-129 – (21SPP-11462) – DERRAME PERICÁRDICO GIGANTE INDUZIDO POR AZACITIDINA EM CRIANÇA COM SÍNDROME MIELODISPLÁSICA

Miguel Fogaça Da Mata[1]; Miguel Vieira Martins[2]; João Rato[1]; Márcio Madeira[3]; Jean-Pierre Gonçalves[4]; Ana Teixeira[1]; Rui Anjos[1]

1 – Serviço de Cardiologia Pediátrica, Hospital de Santa Cruz, Centro Hospitalar de Lisboa Ocidental, Lisboa, Portugal.; 2 – Serviço de Pediatria, Centro Hospitalar Universitário Cova da Beira, Covilhã, Portugal.; 3 – Serviço de Cirurgia Cardíaca, Hospital de Santa Cruz, Centro Hospitalar de Lisboa Ocidental, Lisboa, Portugal.; 4 – Serviço de Pediatria, Instituto Português de Oncologia de Lisboa Francisco Gentil, Lisboa, Portugal.

Introdução / Descrição do Caso

INTRODUÇÃO

Os derrames pericárdicos (DP) são raros em crianças, sendo principalmente infeciosos, mas também auto-imunes, malignos ou induzidos por fármacos. A azacitidina é um agente hipometilante de DNA usado para a síndrome mielodisplásica (SMD). Os relatos da sua cardiotoxicidade com DP em pediatria são escassos.

CASO CLÍNICO

Um menino de 7 anos com SMD iniciou o seu primeiro ciclo de azacitidina. No 2º dia apresentou febre e PCR elevada, iniciando-se antibiótico. No 7ª dia a febre e PCR tinham reduzido e as culturas eram negativas, pelo que o antibiótico foi de-escalado.

Dois dias depois recorreu ao SU com dispneia, polipneia, vómitos e hepatomegalia, mas sem agravamento infeccioso. A ecografia revelou derrame peritoneal e pleural ligeiros e um grande DP. Assumindo-se um efeito adverso iniciou metilprednisolona e foi transferido para uma UCI cardíaca pediátrica para drenagem.

O ecocardiograma revelou um DP circunferencial com largura máxima de 37 mm, dilatação da veia cava superior e colapso proto-diastólico da aurícula direita, com função biventricular normal.

Drenou-se 600 mL de líquido sero-hemático. As características do DP e a relação temporal apoiaram o diagnóstico de DP induzido por azacitidina, com exclusão de etiologia infecciosa e maligna.

O doente teve alta após 7 dias. No seguimento a dose de azacitidina foi reduzida e associada a corticoides, com tolerância. Um transplante de células hematopoéticas foi realizado com sucesso.

Comentários / Conclusões

CONCLUSÃO

Relatamos o primeiro caso de DP gigante secundário a azacitidina numa criança. Esta reação adversa não foi descrita em crianças, onde a terapêutica tem tido uso crescente. Procuramos alertar para a sua possibilidade para que possa ser rapidamente identificada e tratada.

Palavras-chave : Azacitidina, Derrame pericárdico, Síndrome Mielodisplásica

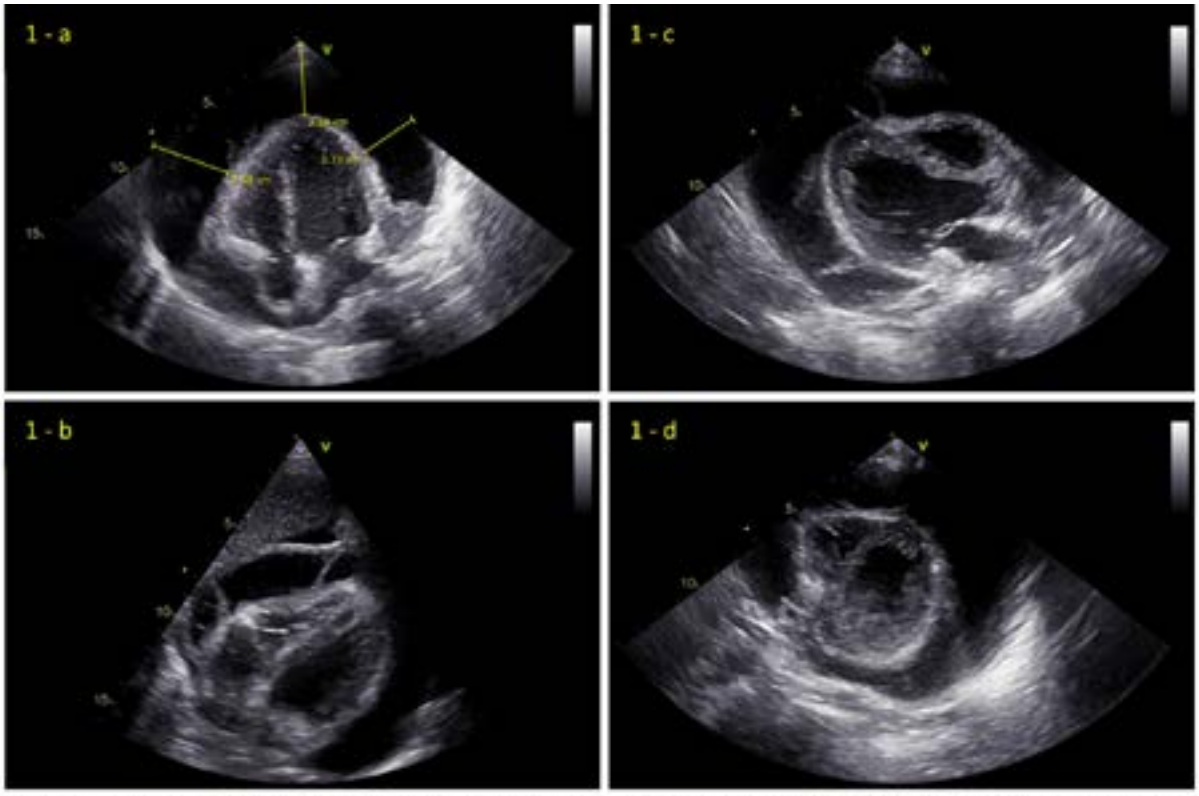

Figure 1 – Transthoracic echocardiogram demonstrating a large pericardial effusion on apical (a), subcostal (b), parasternal long axis (c) and parasternal short axis (d) views. Protodiastolic collapse of right atrium is evident in 1 - a

Alergologia | Caso Clínico

PD-130 – (21SPP-11502) – APRESENTAÇÃO ATÍPICA DE ALERGIA ÀS PROTEÍNAS DO LEITE DE VACA EM RECÉM-NASCIDA

Mariana Oliveira Pereira[1]; Ana João Fernandes[1]; Maria Miguel Gomes[1,2]; Fábia Carvalho[1]; Filipa Raposo[3]; Eduarda Abreu[3]

1 – Serviço de Pediatria, Hospital de Braga; 2 – Escola de Medicina da Universidade do Minho; 3 – Unidade de Cuidados Especiais Neonatais, Serviço de Pediatria, Hospital de Braga

Introdução / Descrição do Caso

A alergia às proteínas do leite de vaca(APLV) é a alergia alimentar mais frequente na primeira infância. A apresentação é variável e depende do órgão atingido, do mecanismo imunológico e da idade.
Recém-nascida de 23dias, trazida à urgência por edema mole e súbito das mãos, que pais relacionavam com traumatismo ocorrido no próprio dia. Foi avaliada por Ortopedia e realizou radiografia que não mostrou alterações. Foi encaminhada para a Pediatria por aparecimento de edema dos pés. Sem outra sintomatologia. Antecedentes pessoais: gestação de termo sem intercorrências, parto eutócico sem tocotraumatismo e sem risco infecioso. Em D1 de vida rastreio de cardiopatias congénitas alterado, mas normalizado em D2, tendo realizado ecocardiograma funcional que revelou apenas canal arterial patente. Desde há 1semana sob suplementação com fórmula láctea por ganho ponderal insuficiente. Exame objetivo sem outras alterações. Hemoleucograma, ionograma, função renal, hepática e cardíaca sem alterações. Ficou internada sob aleitamento materno exclusivo e posteriormente iniciou exantema maculopapular generalizado. Constatou-se melhoria do edema e exantema com suspensão do consumo materno de produtos lácteos e introdução de fórmula extensamente hidrolisada. Posteriormente, as IgE's específicas foram positivas: caseína, alfa-lactoalbumina e beta-lactoglobulina. Teve alta em D5 e atualmente, após 1mês, mantém-se assintomática e com adequado crescimento.

Comentários / Conclusões

A APLV apresenta um largo espetro de manifestações clínicas. Apesar dos sintomas gastrointestinais serem frequentes, nem sempre estão presentes.
O conhecimento das várias apresentações e uma anamnese cuidadosa são indispensáveis para um correto diagnóstico e evicção de terapêuticas desnecessárias.

Palavras-chave : Alergia alimentar, alergia às proteínas do leite de vaca

Alergologia | Caso Clínico

PD-131 – (21SPP-11680) – ALERGIA ALIMENTAR – OU TALVEZ NÃO...

Ana De Carvalho Vaz[1]; Diana Pinto[2]; Fernanda Teixeira[2]; Ana Rita Araújo[2]

1 – Unidade Local de Saúde do Alto Minho; 2 – Centro Materno-Infantil do Norte, Centro Hospitalar do Porto

Introdução / Descrição do Caso

A alergia alimentar é frequentemente a primeira manifestação de doença alérgica.A maioria surge no 1-2ºano de vida,é transitória e desaparece até à idade escolar.Descreve-se o caso de uma adolescente de 10 anos,com antecedentes de dermatite atópica enviada à consulta de Pediatria-Doenças Alérgicas,por suspeita de múltiplas alergias alimentares,sob dieta de evicção a vários alimentos.Aos 5 anos realizou testes cutâneos,positivos para frutos secos e peixes azuis,nunca tendo realizado provas de provocação oral (PPO) para confirmação do diagnóstico.Nos 3 meses prévios à data da consulta,por aparecimento de lesões cutâneas pruriginosas,foi assumido o diagnóstico de eczema.Iniciou tratamento com corticoide(CT) oral em esquema de redução progressiva que mantinha,anti-histamínico oral e CT tópico nas lesões,sem melhoria.Ao exame físico,apresentava pápulas eritematosas,algumas escoriadas com crostas hemorrágicas na face,fossa cubital,região umbilical e pernas.Apresentava também lesões lineares finas,acastanhadas/avermelhadas com 5mm nos punhos e pregas interdigitais das mãos;nos glúteos com nódulos duros e acastanhados.Mãe com lesões cutâneas pruriginosas idênticas.A adolescente e família realizaram tratamento com benzoato de benzilo,com resolução total das lesões.Por ansiedade materna,realizou várias PPO que foram negativas. Atualmente,faz dieta livre,sem restrições.

Comentários / Conclusões

O diagnóstico de alergia alimentar é de extrema importância,não só pela restrição que implica e gravidade clínica mas também pelo impacto nutricional e efeitos psicossociais.Raramente a alergia alimentar se manifesta exclusivamente por reação cutânea,sendo a história clínica fundamental na sua abordagem.Assim,não se devem realizar dietas restritivas sem confirmação diagnóstica.

Palavras-chave : alergia alimentar, escabiose, nódulos escabióticos

Alergologia | Caso Clínico

PD-132 – (21SPP-11717) – FRIO E ANAFILAXIA – UMA ASSOCIAÇÃO RARA, MAS POTENCIALMENTE FATAL

Madalena Von Hafe[1]; Afonso Caires[2]; Diogo Mota[2]; Isabel Silva[3]; Ana Maia[1,4]; Diana Bordalo[1]
1 – Serviço de Pediatria, Unidade autónoma Gestão da Mulher e da Criança, Centro Hospitalar Universitário do São João, Porto, Portugal; 2 – Serviço de Imunoalergologia, Centro Hospitalar Universitário de São João, Porto; 3 – Serviço de Farmacologia Clínica, Centro Hospitalar Universitário de São João, Porto; 4 – Departamento de Ginecologia e Obstetrícia e Pediatria, Faculdade de Medicina da Universidade do Porto

Introdução / Descrição do Caso
A urticária adquirida induzida pelo frio (UaIF) é uma urticária física rara, especialmente em idade pediátrica. A apresentação é inespecífica o que justifica o seu subdiagnóstico sendo crucial alertar os médicos sobre as diferentes formas de apresentação, diagnóstico e tratamento, dado o seu potencial de risco de vida. Uma criança do sexo masculino de 9 anos de idade, previamente saudável, foi referenciado à consulta por história recorrente de pápulas urticariformes e pruriginosas que surgem cerca de 30 minutos após nadar no rio ou mar, com resolução espontânea 15 minutos, não associadas a angioedema ou sintomas respiratórios. Apenas um episódio foi associado a sintomas gastrointestinais e lipotimia. De antecedentes pessoais é de salientar a existência de eczema atópico nos dois primeiros anos de vida. Dadas as características urticariformes típicas das lesões e o seu provável desencadeante, foi colocada a hipótese diagnóstica de UaIF ou urticária aquagénica. O diagnóstico de UaIF foi confirmado utilizando o dispositivo TempTest® que estabeleceu um limiar para os sintomas de 18ºC. O tratamento de primeira linha utilizado foi desloratadina e prescrito um autoinjetor de adrenalina (Epipen ®) pelo risco inerente de anafilaxia. Em 3 meses de seguimento, não houve novos episódios de urticária, e um novo TempTest ® está programado para reavaliar a resposta à terapia e o limiar de temperatura.

Comentários / Conclusões
A UaIF tornou-se uma patologia cada vez mais reconhecida em idade pediátrica. Apresentamos este caso para destacar o risco de reações sistémicas e a importância das estratégias preventivas. A evidência sugere que o autoinjetor de adrenalina deve ser sempre prescrito, mesmo com um teste de estimulação pelo frio negativo.

Palavras-chave : Anafilaxia, Urticária, Urticária induzida pelo frio

Alergologia | Caso Clínico

PD-133 – (21SPP-11718) – URTICÁRIA CRÓNICA AGUDIZADA – WHO'S TO BLAME?

Miguel Proença[1]; João Vieira[1]; Inês Oliveira[1]; Susana Parente[1]
1 – Hospital São Bernardo, Setúbal.

Introdução / Descrição do Caso
A urticária crónica espontânea (UCE) é uma doença rara em idade pediátrica sendo a fisiopatologia ainda pouco conhecida. A doença alérgica e a patologia autoimune são mais prevalentes nestes doentes e a presença de autoanticorpos, nomeadamente antitiroideus, correlacionam-se com um pior prognóstico. Infeções concomitantes são conhecidos fatores de exacerbação, desconhecendo-se ainda o papel do Sars-Cov2. Adolescente de 17 anos com antecedentes pessoais de asma e rinite alérgica, desde os 8 anos e UCE desde os 13 anos, sem sintomas sistémicos ou angioedema. Aos 14 anos iniciou terapêutica com omalizumab subcutâneo (300mg, 3/3 semanas), por múltiplos episódios de UCE, sem resposta à terapêutica com montelucaste 10mg/dia, prednisolona oral 60mg/dia, bilastina 40 mg/dia e hidroxizina oral 50mg/dia. Na sequência da investigação etiológica foi identificado hipotiroidismo secundário a tiroidite de Hashimoto, tendo sido medicado com levotiroxina oral (50 ug/dia). Assintomático até 4 meses antes do internamento, recorreu ao Serviço de Urgência (SU) por agudização grave da UCE, refratária à terapêutica habitual. Referia infeção por Sars-CoV2, dois meses antes. Analiticamente a destacar leucograma, PCR e função tiroideia sem alterações e SARS-COV-2 IgM negativo e IgG positivo. Medicado com cetirizina oral 20mg/dia, clemastina endovenosa 2mg/dia e metilprednisolona ev 80mg/dia, teve alta ao 7º dia, melhorado.

Comentários / Conclusões
Nos casos graves de UCE, a identificação de coondições subjacentes, embora difícil, pode ter impacto no controlo da doença. Uma história clínica detalhada e complementada por investigação complementar são fundamentais. Paralelamente, a educação do doente e cuidadores sobre a UCE pode melhorar a adesão terapêutica e a qualidade de vida.

Palavras-chave : Urticária, Prurido Cutâneo, Urticária Crónica Espontânea

Hematologia | Casuística / Investigação

PD-134 – (21SPP-11808) – COMPLICAÇÕES CRÓNICAS DA DREPANOCITOSE EM ADOLESCENTES – ESTUDO RETROSPECTIVO DE UM HOSPITAL TERCIÁRIO

Sofia Cochito Sousa[1]; Rita Rodrigues Antão[2]; Ana Vagos Mata[3]; Catarina Grácio Salgado[1]; Maria João Palaré[1]; Anabela Ferrão[1]

1 – Unidade de Hematologia Pediátrica, Departamento de Pediatria, Hospital de Santa Maria, Centro Hospitalar Universitário Lisboa Norte, Portugal. Clínica Universitária de Pediatria, Faculdade de Medicina, Universidade de Lisboa, Portugal.; 2 – Unidade Funcional de Pediatria, Departamento da Criança, Hospital de Cascais Dr. José de Almeida, Portugal; 3 – Serviço de Hematologia e Transplantação de Medula, Centro Hospitalar Universitário Lisboa Norte, Portugal

Introdução e Objectivos

Nos últimos anos verificou-se um aumento da sobrevida de doentes com drepanocitose, estando a mortalidade sobretudo relacionada com complicações crónicas. Pretendemos caracterizar as complicações crónicas de adolescentes com drepanocitose.

Metodologia

Estudo retrospectivo de drepanocítico 10 anos seguidos numa Unidade de Hematologia Pediátrica. Análise estatística com IBM-SPSS®.

Resultados

45 crianças, 5[illegible] do sexo masculino com idade mediana 13,4 anos (IQR 11,0-16,3). O diagnóstico foi [illegible] mediana aos 18 meses (IQR 8 meses – 5 anos). 89% são HbSS e 11% HbSb-talassemia. 87% dos adolescentes têm ≥ 1 complicação crónica. As principais complicações foram: litíase biliar 31% (71% submetidos a colecistectomia), respiratórias 25% (maioria pertubação ventilatória restritiva), cardiovasculares 24% (maioria dilatação ventricular esquerda), nefropatia 24%, neurológicas 22% (AVC isquémico ou silencioso 16 %, hemorrágico 2%, doença de moyamoya 4%), atraso pubertário 15%, HTA 14%, hepatomegalia/doença hepática crónica 11%, baixa estatura 10%, necrose avascular da cabeça femoral 9%, SAOS 9%, retinopatia 4%. 27% esplenectomizados. 75% estão medicados com hidroxiureia, com idade de início mediana de 10 anos. 16% estão em regime transfusional (6 transfusão simples e 1 eritacitaferese), 6 para prevenção de AVC e 1 por priapismo. 22% têm sobrecarga de ferro e 12% estão medicados com quelante de ferro. Um doente faleceu após colecistectomia eletiva aos 13 anos.

Conclusões

Neste estudo, verificou-se elevada prevalência de complicações crónicas, a maioria graves e com impacto na qualidade de vida. O seguimento regular e multidisciplinar destes doentes é fundamental para diagnóstico e tratamento precoce de complicações, com possível redução na mortalidade a longo prazo.

Palavras-chave : Drepanocitose, Adolescentes

Resumo retirado a pedido do autor

Hematologia | Caso Clínico

PD-135 – (21SPP-11818) – DÉFICE DE PIRUVATO QUINASE – UMA APRESENTAÇÃO RARA E DESAFIANTE

Sofia Cochito Sousa[1]; Catarina Grácio Salgado[1]; Anabela Ferrão[1]; Maria João Palaré[1]

1 – Unidade de Hematologia Pediátrica, Departamento de Pediatria, Hospital de Santa Maria, Centro Hospitalar Universitário Lisboa Norte. Clínica Universitária de Pediatria, Faculdade de Medicina, Universidade de Lisboa.

Introdução / Descrição do Caso

Défice de piruvato quinase(PK) é uma doença rara com grande variabilidade de apresentação e gravidade. Apresenta-se o caso de uma criança filha de mãe portuguesa e pai africano que nasceu de parto eutócico de termo, com palidez e icterícia detetados ao nascimento. Índice Apgar 7/9 e somatometria <P3. Laboratorialmente constatou-se anemia grave com reticulocitose e hiperbilirrubinemia conjugada. Realizou transfusão de concentrado eritrocitário(CE) com bom rendimento, mas verificou-se agravamento da colestase nos dias seguintes. Excluiu-se hemorragia e transfusão materno-fetal e estudou-se causas de hemólise: grupagem ARh- (mãe ARh+), teste antiglobulina direto negativo, eletroforese hemoglobinas sem alterações e doseamento G6PD e PK normais. Realizou ecografia abdominal com hepatoesplenomegalia homogénea, sem dilatação das vias biliares e foram excluídas outras causas de colestase, como atresia vias biliares, infeção e doenças metabólicas. Realizou-se estudo genético de anemia hemolítica que detetou uma heterozigotia composta diagnóstica de défice de PK. A criança manteve hemólise crónica com anemia grave com necessidade de CE cada 2-4 semanas e má progressão ponderal. Aos 2 anos realizou esplenectomia parcial sem melhoria. Constatou-se deposição moderada de ferro hepática, apesar de ferritina máx 589ng/mL, pelo que iniciou quelante de ferro. Aos 5 anos foi submetida a esplenectomia total com melhoria significativa da hemólise (Hb basal 7,5g/dL), deixando de estar dependente de CE e com resolução da sobrecarga de ferro.

Comentários / Conclusões

A precocidade e gravidade da doença tornam este um caso particular. O teste genético foi crucial para o diagnóstico, uma vez que os doseamentos enzimáticos foram sucessivamente normais pela hemólise e reticulocitose.

Resumo retirado a pedido do autor

Hematologia | Caso Clínico

PD-136 – (21SPP-11829) – SÍNDROME DAS PLAQUETAS CINZENTAS

Sofia Cochito Sousa[1]; Catarina Grácio Salgado[1]; Maria João Palaré[1]; Teresa Fidalgo[2]; Anabela Ferrão[1]

1 – Unidade de Hematologia Pediátrica, Departamento de Pediatria, Hospital de Santa Maria, Centro Hospitalar Universitário Lisboa Norte. Clínica Universitária de Pediatria, Faculdade de Medicina, Universidade de Lisboa.; 2 – Serviço de Hematologia Clínica, Centro Hospitalar Universitário de Coimbra

Introdução / Descrição do Caso

A Síndrome das Plaquetas Cinzentas (SPC) é uma disfunção plaquetária rara com ausência de grânulos-α, cursando com discrasia hemorrágica, esplenomegalia, mielofibrose e risco de doenças auto-imunes. Adolescente de 13 anos com antecedentes familiares irrelevantes. Pais não consanguíneos, naturais da Columbia. 3 internamentos prévios por epistaxis, com diagnóstico de trombocitopenia imune (plaquetas 112000-153000/uL). Uma semana antes do internamento iniciou menorragia abundante a que se associou palidez, cansaço progressivo e síncope. Na admissão no SU encontrava-se em choque não compensado, com palidez e petéquias dispersas pelo corpo. Administrado bólus de volume e realizadas análises: Hb 5,0g/dL; plaquetas 80.000/uL; hipofibrinogenémia, sem outras alterações na coagulação. Identificação de SARS-CoV-2 nas secreções nasofaríngeas. Foi transfundida com 3 UCE, PFC e fibrinogénio, iniciou ácido tranexâmico e estrogénio em alta dose com resolução do choque e da hemorragia. Durante o internamento teve cefaleias, náuseas e vómitos, atribuídos à COVID-19. A trombocitopenia isoladamente não justificava a hemorragia pelo que se estudaram outras causas: VPM >11fL, PFA com ADP e adrenalina discretamente prolongadas pela; provas de agregação normais; doseamento de fatores de coagulação normais, com exceção do fator XIII 50%; VWF antígeno, Ro e teste multimérico normais. Realizou-se um painel NGS que revelou duas mutações no gene NBEAL2, uma em homozigotia e outra em heterozigotia e duas mutações no gene VWF em heterozigotia, compatível com SPC.

Comentários / Conclusões

Este caso mostra uma apresentação grave da SPC e reforça a importância dos painéis NGS no estudo de discrasias hemorrágicas. O correto diagnóstico é fundamental para o tratamento e seguimento adequados.

Palavras-chave : Síndrome plaquetas cinzentas, discrasia hemorrágica, choque hemorrágico, Macrotrombocitopenia

Resumo retirado a pedido do autor

Hematologia | Casuística / Investigação

PD-137 – (21SPP-11434) – UTILIZAÇÃO DE AGONISTAS DO RECEPTOR DA TROMBOPOIETINA EM CRIANÇAS COM TROMBOCITOPENIA IMUNE: EXPERIÊNCIA DE UM CENTRO

Susana Cláudia Teixeira[1]; Cátia Granja[2]; João Gaião Santos[3]; Joana Azevedo[3]; Ana Crisóstomo[3]

1 – Serviço de Pediatria e Neonatologia, Centro Hospitalar de Trás-os-Montes e Alto Douro; 2 – Serviço de Pediatria, Hospital Distrital da Figueira da Foz; 3 – Serviço de Hematologia Clínica, Centro Hospitalar e Universitário de Coimbra

Introdução e Objectivos

A Trombocitopenia Imune (PTI) é uma doença hematológica frequente em idade pediátrica, na maioria dos casos com remissão espontânea. O eltrombopag (EPAG) e o romiplostim (ROM) são agonistas do recetor da trombopoietina (AR-TPO) indicados no tratamento de PTI persistente com mais de 6 meses, refratária a outras linhas, com utilização crescente em pediatria pela sua eficácia, segurança e ausência de recurso a imunossupressão.

Metodologia

Análise retrospetiva de doentes pediátricos sob AR-TPO no nosso centro. Considerou-se resposta terapêutica a presença de plaquetas ≥ 50×10^9/L durante ≥ 4 semanas, sem terapêutica adjuvante.

Resultados

Seguimos 6 crianças medicadas com AR-TPO, com tempo de *follow-up* médio de 11,7 meses (1-28). 4 do sexo feminino, idade média 9,7 anos (3-17) e idade média ao diagnóstico 5 anos (2-15). O EPAG foi iniciado em 2ª linha em 2 doentes e em 3ª linha em 4, numa média de 41,5 meses (16 –111) após o diagnóstico. Foi atingida resposta estável em 4 doentes, com tempo médio de 10,8 semanas (4-18). Em 2 crianças foi efetuado *switch* para ROM por hepatoxicidade ao EPAG, às 18 e 20 semanas de utilização, reversível com a sua suspensão. Destas, 1 mantém-se sem resposta, mas com melhoria de sintomatologia clínica.

Conclusões

A utilização de AR-TPO em crianças no nosso centro tem-se revelado eficaz, segura e com boa adesão. O EPAG, pela via de administração oral, tem sido o AR-TPO preferencialmente introduzido. A taxa de toxicidade hepática na nossa população é mais elevada que a descrita na literatura, provavelmente relacionado com a nossa pequena amostra, mas que foi reversível e não se correlaciona com ausência de resposta ou toxicidade ao segundo AR-TPO introduzido.

Palavras-chave : Trombocitopenia imune, agonistas do recetor da trombopoietina, pediatria

Hematologia | Caso Clínico

PD-138 – (21SPP-11447) – ISQUÉMIA AGUDA DO MEMBRO INFERIOR – APRESENTAÇÃO DE SÍNDROME DE ANTICORPOS ANTIFOSFOLÍPIDOS EM PEDIATRIA

Ana Dias Curado[1]; Carolina Amaro Gonçalves[1]; Filipa Afonso Ferreira[1]; Catarina Salgado[2]; Maria João Palaré[2]; Filipa Oliveira Ramos[3]; Anabela Ferrão[2]

1 – Serviço de Pediatria, Departamento de Pediatria, Hospital de Santa Maria, Centro Hospitalar Universitário Lisboa Norte; 2 – Unidade de Hematologia Pediátrica, Serviço de Pediatria Médica, Departamento de Pediatria, Hospital de Santa Maria, Centro Hospitalar Universitário Lisboa Norte; 3 – Unidade de Reumatologia Pediátrica, Hospital de Santa Maria, Centro Hospitalar Universitário Lisboa Norte

Introdução / Descrição do Caso

Introdução: A síndrome de anticorpos antifosfolipídos (SAAF) é uma doença autoimune multissistémica caracterizada por risco aumentado de eventos trombóticos na presença de anticorpos antifosfolípidos persistentemente positivos.
Descriçãot do caso: 7 anos, sexo feminino, previamente saudável, com história familiar de lúpus eritematoso sistémico (LES) do pai e psoríase da mãe e avô materno, admitida por claudicação, dor e diminuição da temperatura do pé direito em três dias de evolução. Apresentava eritema malar, palidez e arrefecimento do pé, com cianose do 1º dedo, associados a ausência de pulsos poplíteo e distais. O ecodoppler dos membros inferiores (MIs) demonstrou oclusão da artéria poplítea direita, pelo que iniciou enoxaparina em dose terapêutica. O ecocardiograma não evidenciou trombos intracardíacos nem alterações estruturais. A angiotomografia toraco-abdomino-pélvica e dos MIs confirmou oclusão da artéria poplítea, com trombo totalmente oclusivo. Destacava-se anticoagulante lúpico, anticardiolipina e anti-beta-2 glicoproteína positivos; anticorpos anti-nucleares e anti DNA de dupla cadeia positivos; ligeiro consumo de C4 com C3 e CH50 normais; teste de Coombs direto positivo. Pela SAAF iniciou terapêutica com hidroxicloroquina, ácido acetilsalicílico e varfarina com suspensão da enoxaparina. Verificou-se boa evolução clínica, com evidência de revascularização da artéria poplítea.

Resumo retirado a pedido do autor

Comentários / Conclusões

Conclusão: A SAAF é uma entidade rara em pediatria com um espectro clínico vasto, tornando-se um desafio diagnóstico e terapêutico pelo reduzido número de estudos pediátricos. Sendo a trombose venosa a manifestação trombótica mais frequente, alertamos para a trombose arterial como possível apresentação da SAAF, neste caso, secundário a LES.

Palavras-chave : síndrome de anticorpos antifosfolipídos, trombose arterial, lúpus eritematoso sistémico

Hematologia | Caso Clínico

PD-139 – (21SPP-11475) – HIPOXÉMIA REFRATÁRIA EM DOENTE COM DÉFICE DE GLICOSE-6-FOSFATO-DESIDROGENASE – QUAL A RELAÇÃO?

Mariana Viegas[1]; Teresa Magalhães[1]; Leonor Boto[2]; Bárbara Marques[1]; Anabela Ferrão[3]; Catarina Gomes[1]

1 – Serviço de Pediatria do Centro Hospitalar do Oeste – Unidade de Caldas da Rainha; 2 – 2. Unidade de Cuidados Intensivos Pediátricos, Departamento de Pediatria, Hospital de Santa Maria/CHLN, Centro Académico de Medicina de Lisboa; 3 – 3. Unidade de Hematologia Pediátrica, Departamento de Pediatria, Hospital de Santa Maria/CHLN, Centro Académico de Medicina de Lisboa

Introdução / Descrição do Caso

O défice de glicose-6-fosfato-desidrogenase (G6PD) manifesta-se por episódios de hemólise precipitada por stress oxidativo, após exposição a fármacos ou ingestão de alguns alimentos.
Rapaz de 10 anos, saudável, com antecedentes familiares de défice de G6PD. Recorreu ao serviço de urgência por dor abdominal, vómitos e colúria com 12 horas de evolução. Referia primeira ingestão de favas na véspera. À admissão apresentava-se pálido, prostrado, eupneico, com escleróticas ictéricas e abdómen difusamente doloroso, FC 96 bpm e SpO2 89%, refratária a oxigenoterapia suplementar com FiO2 a 100%. Analiticamente com anemia (Hb de 7.4 g/dl), teste de Coombs direto negativo, hiperbilirrubinémia total de 5.3 mg/dL, bilirrubina direta de 0.6 mg/dl e LDH de 991 U/L. Gasimetria arterial com pH 7,47, pCO_2 33mmHg, pO2 50 mmHg, O2Hb 86,9 %, metahemoglobina 5,8%. Assumido o diagnóstico provável de défice de G6PD com hipoxémia refratária por metahemoglobinémia. Durante o internamento verificou-se queda de 2,5 g/dL de hemoglobina em 13 horas, com agravamento dos parâmetros de hemólise, pelo que realizou transfusão de concentrado eritrocitário. Verificada normalização da SpO2 nas primeiras 24 horas, mantendo metahemoglobina de 3.4%. A criança teve alta ao 7º dia de internamento com confirmação diagnóstica após doseamento de G6PD.

Comentários / Conclusões

A metahemoglobinémia é uma causa rara de hipoxémia e cianose em idade pediátrica, caracterizando-se pela presença de uma concentração sérica de metahemoglobina superior a 2%. O défice de G6PD pode associar-se a metahemoglobinémia por inibir uma enzima responsável pela redução da metahemoglobina. Este caso relembra uma causa rara de hipoxémia refratária e destaca a importância da interpretação cuidadosa da gasimetria.

Palavras-chave : Glicose-6-Fosfato-Desidrogenase, Hipoxémia, Metahemoglobina, Anemia

Hematologia | Casuística / Investigação

PD-140 – (21SPP-11481) – O IMPACTO DA PANDEMIA COVID-19 NA DOENÇA DE CÉLULAS FALCIFORMES

Sofia Grilo[1]; Sara Completo[1]; Carlos Escobar[1]; Teresa Ferreira[1]

1 – Departamento da Criança e do Jovem, Hospital Prof. Doutor Fernando Fonseca, E.P.E

Introdução e Objectivos

A Doença de Células Falciformes (DCF) foi considerada doença de risco elevado na pandemia COVID-19, pela imunossupressão, alto risco de trombose e disfunção de órgão.
Objetivo: Caracterizar o impacto da pandemia COVID-19 na DCF e seu seguimento.

Metodologia

Estudo retrospetivo, descritivo que pretende comparar o seguimento dos doentes com DCF da consulta de hematologia pediátrica de um hospital nível II em 2 períodos, 1º ano de pandemia (Março/20-Março/21) com o ano anterior (Março/19-Fevereiro/20): idas ao Serviço de Urgência (SU), internamentos, consultas, exames complementares de diagnóstico (ECDs). Análise estatística no SPSS® v.23.0.

Resultados

Do total de doentes com DCF seguidos em hematologia pediátrica (n=133), excluíram-se os que nasceram ou iniciaram seguimento em 2020 ou emigraram. A amostra incluiu 104 doentes, 51% rapazes, maioria melanodérmicos de origem africana. A hemoglobina média é 8.6mg/dL e 95% têm HbSS.
Comparando os períodos da pandemia com pré-pandemia, verificou-se que no primeiro houve menor número de idas ao SU (mediana 1 [0-2] / mediana 1 [0-4]; $p<0.05$), internamentos (0 [0-1]) / 0 [0-2]; $p<0.05$), consultas agendadas (7 [4-9.75], com 31.5% telefónicas / 8 [6-11]; $p<0.05$), maior %percentagem de faltas a consultas (média 31.5% / 22.8%) e menor número de ECDs realizados (2 [0-5] / 8 [4-11.25]; $p>0.05$).
Do total, 7 doentes (5.3%) realizam eritracitaferese crónica, adiada em 2 casos por infeção SARS-CoV2.

Conclusões

A pandemia teve impacto negativo significativo no seguimento dos doentes com DCF, com diminuição das consultas e ECDs realizados. Houve também menor número de idas ao SU e, consequentemente, de internamentos (estatisticamente significativo), que coloca a hipótese de poder ter havido menor número de agudizações da doença.

Palavras-chave : Pediatria, SARS-CoV-2, Doença de Células Falciformes, Pandemia COVID-19

Hematologia | Caso Clínico

PD-141 – (21SPP-11529) – ANEMIA HEMOLÍTICA AUTO-IMUNE E SARS-COV-2: UMA PISTA PARA UMA DOENÇA AUTOIMUNE SISTÉMICA

Miguel Bernardo[1,2]; Joana Martins[3,4]; Miguel Martins[1,5]; Filipa Prata[3,6]; Patricia Costa-Reis[6,7]; Anabela Ferrão[1,6]; Maria João Palaré[1,6]

1 – Unidade de Hematologia, Departamento de Pediatria, Hospital de Santa Maria, Centro Hospitalar Universitário Lisboa Norte, Lisboa, Portugal; 2 – Serviço de Pediatria, Hospital São Pedro de Vila Real, Centro Hospitalar de Trás-os-Montes e Alto Douro, Vila Real, Portugal; 3 – Unidade de Infeciologia e Imunodeficiências, Departamento de Pediatria, Hospital de Santa Maria, Centro Hospitalar Universitário Lisboa Norte, Lisboa, Portugal; 4 – Serviço de Pediatria, Hospital Garcia de Orta, EPE, Almada, Portugal; 5 – Serviço de Pediatria, Centro Hospitalar Universitário Cova da Beira EPE, Covilhã, Portugal; 6 – Clínica Universitária de Pediatria, Faculdade de Medicina, Universidade de Lisboa, Lisboa, Portugal; 7 – Unidade de Reumatologia Pediátrica, Hospital de Santa Maria, Centro Hospitalar Universitário Lisboa Norte, Lisboa, Portugal

Introdução / Descrição do Caso

Embora os vírus sejam estímulos reconhecidos para a auto-imunidade, até à data, a evidência da associação de SARS-CoV-2 a doenças autoimunes é escassa. Adolescente, 11 anos, previamente saudável, com quadro de febre e anemia hemolítica grave (Hb min 3,7 g/dl) concomitante a infeção aguda a SARS-CoV-2. Sem lesões mucocutâneas, fotossensibilidade, artrite ou evidência de envolvimento cardíaco, pulmonar, neurológico, gastrointestinal ou renal. Detectou-se hipocomplementemia (C3 67 mg/dl, C4 3 mg/dl), anticoagulante lúpico, anticorpos anti-cardiolipina, anti-beta 2-glicoproteina, antinucleares (1/1280) e anti-dsDNA (92) positivos. Tendo em conta a infeção aguda, embora a doente cumprisse critérios de classificação EULAR/ACR de Lúpus eritematoso sistémico juvenil (LESj), existiu a necessidade de uma avaliação clinica e laboratorial longitudinal para estabelecer um diagnóstico definitivo, uma vez que a prevalência de anticorpos anti-fosfolípidos e antinucleares, assim como de hipocomplementémia, foram descritos em doentes com COVID-19. Três meses após a manifestação inaugural a doente apresentou-se com epistaxis, associada a trombocitopenia grave ($4000x10^9$/L), mantendo as alterações imunológicas, o que permitiu estabelecer o diagnóstico final de LESj.

Comentários / Conclusões

A associação entre SARS-CoV-2 e LES não está estabelecida. Nesta doente, o quadro de anemia hemolítica autoimune terá sido a manifestação inaugural de LESj, provavelmente desencadeado pela infeção por SARS-CoV-2, tendo em conta a associação temporal.
A apresentação de casos similares poderá ajudar a fortalecer a associação entre estas entidades e auxiliar na compreensão dos mecanismos através dos quais o vírus poderá desencadear eventos autoimunes.

Palavras-chave : anemia hemolítica, COVID-19, lúpus eritematoso sistémico

Hematologia | Caso Clínico

PD-142 – (21SPP-11571) – NECROSE NO DEDO DO PÉ: DANOS COLATERAIS DA PANDEMIA?

Joana Mendes[1]; Rui Diogo[1]; Jorge Martinez[2]; Carlos Rodrigues[1]; Sofia Ferreira[1]
1 – Centro Hospitalar Universitário Cova da Beira, Serviço Pediatria; 2 – Centro Hospitalar Universitário Cova da Beira, Serviço Imunohemoterapia

Introdução / Descrição do Caso
Adolescente 16 anos, sexo masculino, previamente saudável, antecedentes familiares de avô e tia paterna que faleceram jovens após evento hemorrágico não especificado. Recorreu ao serviço de urgência por alteração da coloração de 3 pequenas áreas localizadas nos dedos dos pés, inicialmente de coloração violácea/equimótica, a maior com cerca de 1.5 cm de maior diâmetro. As lesões evoluíram para necrose com perda de sensibilidade num mês. Relatada maior imobilidade e sedentarismo dado contexto de confinamento. Sem história de traumatismo, intercorrências infeciosas, artralgias ou perniose. Após discussão com reumatologia e imunohemoterapia, prosseguiu estudo etiológico e iniciou tratamento com ácido acetilsalicílico 100 mg id. Realizou hemograma, bioquímica, pesquisa de SARS-Cov2 e serologias, estudo de autoimunidade e urina tipo II sem alterações. Fez ecodoppler dos membros inferiores e ecografia abdomino-reno-pélvica sem alterações. Do estudo das trombofilias, de salientar défice de proteína S 40,6%, confirmado em duas amostras com 2 meses de intervalo. Desaparecimento completo das lesões 3 semanas após início de terapêutica antiagregante que cumpriu durante 4 meses. Atualmente assintomático.

Comentários / Conclusões
O estado pró-coagulante em que o adolescente se encontrava aliado ao défice de proteína S podem ter conduzido à oclusão trombótica da microvasculatura resultando nas lesões cutâneas descritas. A história familiar deve ser esclarecida e estudos genéticos realizados para averiguar a heritabilidade. Este caso suscitou interesse devido à clínica pouco frequente que permitiu um diagnóstico precoce de uma patologia muitas vezes identificada apenas em idade adulta ou após evento trombótico major.

Palavras-chave : Défice de proteína S

Hematologia | Caso Clínico

PD-143 – (21SPP-11652) – SÍNDROME FEBRIL PROLONGADO, ESPLENOMEGALIA E PANCITOPENIA – SERÁ SARCOIDOSE?

Carolina Amaro Gonçalves[1]; Ana Dias Curado[1]; Filipa Afonso Ferreira[1]; Catarina Salgado[2]; Maria João Palaré[2]; José Gonçalo Marques[3]; Filipa Oliveira Ramos[4]; Anabela Ferrão[2]
1 – Serviço de Pediatria, Departamento de Pediatria, Hospital de Santa Maria, Centro Hospitalar Universitário Lisboa Norte, Lisboa, Portugal; 2 – Unidade de Hematologia Pediátrica, Serviço de Pediatria Médica, Departamento de Pediatria, Hospital de Santa Maria, Centro Hospitalar Universitário Lisboa Norte, Lisboa, Portugal; 3 – Unidade de Infeciologia e Imunodeficiências Pediátricas, Departamento de Pediatria, Hospital de Santa Maria, Centro Hospitalar Universitário Lisboa Norte, Lisboa, Portugal; 4 – Unidade de Reumatologia Pediátrica, Hospital de Santa Maria, Centro Hospitalar Universitário Lisboa Norte, Lisboa, Portugal

Introdução / Descrição do Caso
A sarcoidose é uma doença inflamatória rara, de etiologia desconhecida, caracterizada pela presença de granulomas não caseosos. Apresenta um espectro clínico variável, com atingimento multisistémico, sendo mais frequente o envolvimento pulmonar, ganglionar, ocular e cutâneo.
Menina de 9 anos, recorre ao SU por epistaxis significativa, sem outros sintomas. À observação destacava-se esplenomegalia e analiticamente apresentava anemia microcítica, trombocitopenia e citólise hepática. Em D2 internamento iniciou febre que persistiu durante 24 dias, com PCR máxima de 5.08mg/dL, VS de 62mm/h e ferritina normal. Durante o internamento verificou-se um agravamento da esplenomegalia com hepatomegalia, persistência da elevação das transaminases e evolução para pancitopenia. Realizou aspirado e biópsia de medula óssea, sem alterações. Da investigação etiológica excluíram-se causas infeciosas – VIH 1/2, VHA, VHB, VHC, CMV, EBV, Parvovírus, HSV 1/2, Toxoplasmose, Brucelose, Leptospirose, Bartonella, Febre Q, Leishmaniose, tuberculose – causas autoimunes e imunodeficiências. A TC toraco-abdominal não demonstrou alterações pulmonares, mas revelou linfadenopatia generalizada tendo realizado biópsia ganglionar. O exame anatomopatológico identificou granulomas epitelióides sem necrose do tipo sarcóide com pesquisa de microorganismos por imunohistoquímica negativa. O doseamento da ECA revelou-se aumentado tendo iniciado terapêutica com prednisolona com uma evolução favorável.

Comentários / Conclusões
Este caso demonstra o desafio diagnóstico face uma doença rara com apresentação atípica destacando a importância de ser considerada no diagnóstico diferencial de síndrome febril prolongado associado a esplenomegalia e pancitopenia, mesmo na ausência de envolvimento pulmonar.

Palavras-chave : pancitopenia, esplenomegalia, síndrome febril prolongado, sarcoidose

Hematologia | Caso Clínico

PD-144 – (21SPP-11789) – TROMBOCITOPENIA EM IDADE PEDIÁTRICA – QUANDO A EVOLUÇÃO NÃO É A ESPERADA

Vilma Lopes[1]; Ana Laura Almeida[2]; Daniela Peixoto[3]; Patrícia Martinho[4]; Joana Azevedo[4]; Jorge Vaz Duarte[3]; Fernando Silva[5]

1 – Serviço de Pediatria, Centro Hospitalar de Vila Nova de Gaia e Espinho; 2 – Serviço de Pediatria, UAG da Mulher e da Criança, Centro Hospitalar Universitário de São João; 3 – Serviço de Pediatria, Centro Hospitalar do Baixo Vouga; 4 – Serviço de Hematologia Clínica, Centro Hospitalar e Universitário de Coimbra; 5 – Serviço de Hematologia Clínica, Centro Hospitalar do Baixo Vouga

Introdução / Descrição do Caso

A trombocitopenia imune (PTI) é uma causa comum de trombocitopenia na infância, com evolução geralmente favorável, permanecendo um diagnóstico de exclusão. Uma evolução atípica pode levar a equacionar outros diagnósticos diferenciais.
Criança de 21 meses, saudável, trazida ao SU por exantema petequial recente e bolha hemorrágica com nasofaringite 6 semanas antes. Apresentava bom estado geral, petéquias dispersas (corpo e mucosa oral), hematomas nos membros inferiores, sem organomegalias. Analiticamente: trombocitopenia ($25x10^9$/L), anemia ferropénica, esfregaço sem outras alterações, rastreio da coagulação normal. Em D4, por agravamento, é realizada imunoglobulina (IgEV), com resposta parcial ($93x10^9$/L), mas não sustentada ($23x10^9$/L às 5 semanas). Sem resposta a corticoterapia e resposta parcial mas rápida recaída a administrações posteriores de IgEv, atualmente plaquetas <$20x10^9$/L. O estudo complementar incluiu serologias víricas, rastreio anemia de Fanconi e aspirado medular sem alterações. O estudo genético detetou variante c.-113A>C no gene *ANKRD26* em heterozigotia, de significado incerto, presente também na mãe, que não apresenta trombocitopenia (plaquetas 295-334 $x10^9$/L).

Comentários / Conclusões

Esta variante no gene *ANKRD26* foi previamente reportada numa família associada a trombocitopenia (THC2) de transmissão autossómica dominante, com contagem plaquetar relativamente mais elevada.
O estudo familiar deste caso, bem como o padrão plaquetar da doente, não nos permitem atribuir ainda a etiologia da trombocitopenia a esta variante. Um maior tempo de *follow-up*, bem como o estudo de mais famílias serão essenciais para uma melhor compreensão do seu potencial papel na modulação da contagem plaquetar e risco de desenvolvimento de neoplasias mielóides.

Oncologia | Caso Clínico

PD-145 – (21SPP-11384) – POR DETRÁS DO ESTRABISMO

Filipa Alveirinho[1]; Inês Noites[1]; Marina Rita Soares[1]; Raquel Amaral[1]; Fernanda Gomes[1]

1 – Serviço de Pediatria do Hospital do Divino Espírito Santo de Ponta Delgada, E.P.E.R.

Introdução / Descrição do Caso

O estrabismo de novo implica a exclusão de patologia sistémica. Apresentam-se casos de duas crianças, saudáveis, com quatro anos de idade e do sexo masculino.
Primeiro com história de infeção respiratória prévia e estrabismo de novo com dois dias de evolução por parésia do VI par esquerdo. Apresentava ainda adenopatia latero-cervical esquerda com 5mm. Realizada Tomografia Computorizada de Crânio (TC-CE) e Ressonância Magnética que mostraram lesão de comportamento agressivo e alterações ósseas no corpo esfenoidal à esquerda (pavimento) e parte contígua da grande asa homolateral. Realizada biopsia da lesão que revelou tecido compatível com Rabdomiossarcoma Embrionário do seio esfenoidal e da nasofaringe metastático.
Segundo com estrabismo de novo por parésia do IV par direito associado a edema palpebral e ptose com duas semanas de evolução. História de dor na face lateral da coxa esquerda e claudicação da marcha com um mês de evolução. Realizada TC-CE e das órbitas que revelou lesão tecidular com epicentro no seio maxilar, órbita e fossa temporal inferior direita, bem como radiografia da anca que mostrou lesão a nível do acetábulo direito e ecografia abdominal com massa nodular na glândula suprarrenal esquerda, sugestiva de Neuroblastoma. Realizada cintigrafia com captação a nível abdominal e osteomedular difusa e heterogénea. Assumido o diagnóstico de Neuroblastoma da glândula suprarrenal metastizado.

Comentários / Conclusões

Estes casos demonstram a importância de estar alerta e de realizar uma investigação etiológica perante quadros de estrabismo de novo. Destaca-se ainda a relevância de uma abordagem multidisciplinar, possibilitando uma avaliação global da criança e orientação clínica que potencie um melhor resultado para o doente.

Palavras-chave : Estrabismo, Rabdomiossarcoma Embrionário, Neuroblastoma

Oncologia | Caso Clínico

PD-146 – (21SPP-11478) – HEMANGIOMAS INFANTIS HEPÁTICOS ASSOCIADOS A HIPOTIROIDISMO ADQUIRIDO: A IMPORTÂNCIA DO DIAGNÓSTICO E TRATAMENTO PRECOCES

Catarina Granjo Morais[1]; Inês Alves[2]; Janine Coelho[2]; Teresa Vilares[3]; Maria Bom-Sucesso[2]

1 – Serviço de Pediatria Médica, UAG-MC, Centro Hospitalar Universitário de São João; 2 – Serviço de Oncologia Pediátrica, Centro Hospitalar Universitário de São João; 3 – Serviço de Radiologia, Centro Hospitalar Universitário de São João

Introdução / Descrição do Caso

Os hemangiomas infantis hepáticos (HIH) correspondem a 12% dos tumores hepáticos na infância. A maioria dos HIH é diagnosticada nos primeiros seis meses e regride espontaneamente após o 1º ano de vida, mas alguns poderão ter indicação para tratamento.

Lactente 3 meses, sexo feminino, sem antecedentes pré-natais de relevo. Aleitamento materno exclusivo com boa evolução ponderal. Avaliada por distensão abdominal progressiva notada desde o 1º mês de vida. Ecograficamente com múltiplos nódulos hepáticos hipoecogénicos tendo sido referenciada a Oncologia Pediátrica. O bordo hepático era palpável 5 cm abaixo do rebordo costal. Objetivaram-se 3 nódulos infracentimétricos: 2 subcutâneos (hemitórax direito e epigastro) e um nódulo na língua. TC abdominal revelou múltiplas lesões hepáticas hipodensas com realce centrípeto compatíveis com HIH. Foi detetado hipotiroidismo de consumo (consolidando a hipótese diagnóstica) e excluídas outras complicações, incluindo coagulopatia, alterações hematológicas e insuficiência cardíaca. Iniciou propranolol oral e levotiroxina com melhoria clínica em 1 semana de tratamento (fígado palpável 3 cm abaixo do rebordo costal, regressão praticamente completa dos nódulos subcutâneos e nódulo lingual mais achatado e pálido). Às 3 semanas de tratamento, a função tiroideia normalizou. Aos 3 meses de tratamento, com redução imagiológica das lesões em 11-14 mm. Não foram reportados efeitos secundários da medicação.

Comentários / Conclusões

O hipotiroidismo de consumo é uma complicação rara mas sugestiva de HIH multifocais/difusos e deve-se à secreção tumoral de uma enzima inativadora das hormonas tiroideias. A referenciação precoce a um grupo de Anomalias Vasculares é fundamental, assim como o tratamento com propranolol em casos selecionados.

Palavras-chave : Hemangioma infantil hepático, Hipotiroidismo adquirido

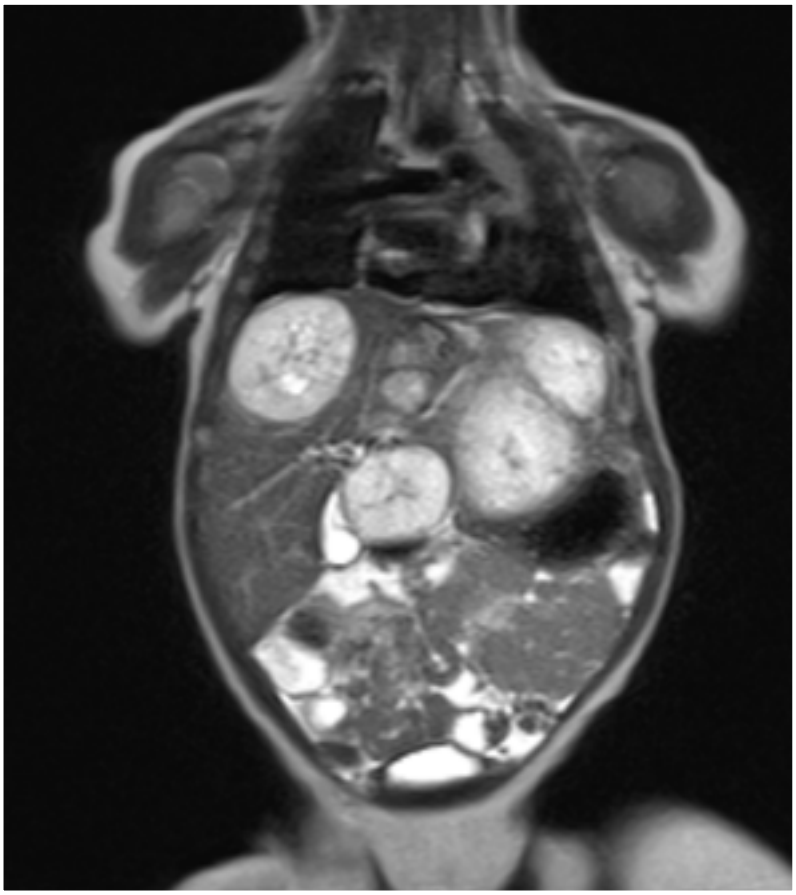

Oncologia | Caso Clínico

PD-147 – (21SPP-11679) – MÚLTIPLAS CAVITAÇÕES PULMONARES – UMA APRESENTAÇÃO ATÍPICA DE LINFOMA DE HODGKIN

Raquel Gonçalves[1]; Inês Luz[1]; Mónica Jerónimo[1]; Sónia Silva[1]; Manuel João Brito[1]
1 – Hospital Pediátrico de Coimbra – Centro Hospitalar e Universitário de Coimbra

Introdução / Descrição do Caso

Introdução: As cavitações pulmonares são pouco frequentes em idade pediátrica, podendo ter origem em infeções, vasculites ou neoplasias. O Linfoma de Hodgkin (LH) com envolvimento pulmonar traduz-se habitualmente por lesões nodulares, sendo as cavitações uma raridade (<1% dos casos).

Descrição do caso: Adolescente de 11 anos que se apresentou com anorexia e perda ponderal <10% com 2 meses de evolução. Sem febre, astenia ou sintomas respiratórios. Ao exame objetivo apresentava adenopatias supraclaviculares bilaterais e fígado palpável 1-2cm abaixo do rebordo costal.

Estudo analítico com leucocitose e neutrofilia, pCr 16mg/dL, VS 59mm/h, LDH 394U/L (1,5xN).

A radiografia torácica revelou alargamento do mediastino superior. A TC toraco-abdomino-pélvica demonstrou adenopatias mediastínicas, hilares, supraclaviculares, axilares e abdominais, hepatoesplenomegalia com nódulos esplénicos e múltiplas cavitações pulmonares bilaterais.

Pela hipótese de doença infeciosa, foi realizado IGRA, exame direto e cultural do suco gástrico para pesquisa de micobactérias e culturas de lavado broncoalveolar que foram negativos. Realizada biópsia de gânglio supraclavicular, com diagnóstico de LH variante esclerose nodular. A PET-CT foi compatível com doença linfomatosa de alto grau metabólico, com envolvimento ganglionar supra e infra-diafragmático, volumosa massa mediastínica, envolvimento esplénico e extenso envolvimento pulmonar.

Diagnóstico de LH estadio IV tendo iniciado quimioterapia em uso institucional, com boa evolução.

Comentários / Conclusões

O conhecimento das entidades que podem originar cavitações pulmonares é fundamental, sendo importante uma abordagem multidisciplinar. O LH é uma causa rara de cavitações pulmonares, sobretudo em pediatria.

Palavras-chave : Cavitações pulmonares, Linfoma de Hodgkin

Oncologia | Caso Clínico

PD-148 – (21SPP-11845) – HISTIOCITOSE DE CÉLULAS DE LANGERHANS: A PROPÓSITO DE UM CASO CLÍNICO

Diana Simões[1]; Tatiana Moreira[1]; Sara Fonseca[1]; Maria Fátima Ferreira[2]; Irene Carvalho[1]

1 – Serviço de Pediatria Hospitalar, Unidade Autónoma Gestão da Mulher e da Criança, Centro Hospitalar Universitário de São João, Porto; 2 – Serviço de Hematologia, Centro Hospitalar Universitário de São João, Porto

Introdução / Descrição do Caso

A Histiocitose de Células de Langerhans (HCL) é uma doença rara que resulta da proliferação clonal de células dendríticas patológicas e subsequente inflamação dos órgãos afetados. As manifestações clínicas são extremamente heterogéneas de acordo com a extensão e os tecidos afetados.

Os autores apresentam o caso clínico de um lactente com 9 meses de idade referenciado ao nosso centro por anemia grave e ferropenia. Apresentava história de infeções recorrentes/persistentes desde os 4 meses e dermatite exuberante refratária a múltiplos tratamentos tópicos desde os 5 meses.

À admissão, foi objetivada febre com 4 dias de evolução. A avaliação laboratorial revelou anemia microcícitica/hipocrómica (Hb 4,8g/dl) e o esfregaço de sangue periférico identificou anisocitose e alguns ovalócitos. Perante estas manifestações, o aparecimento de linfadenopatias cervicais bilaterais e hepatoesplenomegalia, o agravamento da anemia e trombocitopenia de novo, foi colocada a hipótese diagnóstica de HCL, pelo que se realizou mielograma e biópsias da medula óssea e pele. O estudo imunocitoquímico demonstrou células anómalas com imunorreactividade para CD1 e proteína S100, confirmando o diagnóstico.

Comentários / Conclusões

A HCL é um diagnóstico difícil e exige uma alta suspeição clínica. Este caso ilustra a heterogeneidade clínica e a importância de uma anamnese detalhada para um diagnóstico precoce. A HCL multissistémica com envolvimento de órgãos de risco (fígado, baço e/ou sistema hematopoético), em crianças com idade inferior a 2 anos, como no nosso caso, associa-se a pior prognóstico com menor resposta ao tratamento e maior morbimortalidade.

Palavras-chave : Histiocitose de Células de Langerhans, otite média recorrente, anemia, dermatite

Oncologia | Casuística / Investigação

PD-149 – (21SPP-11320) – A PARCERIA INTERINSTITUCIONAL NO APOIO À CRIANÇA/JOVEM COM DOENÇA ONCOLÓGICA.

Telma Sousa[1]
1 – Acreditar – Associação de Pais e Amigos de Crianças com Cancro

Introdução e Objectivos
Em Portugal surgem, anualmente, cerca de 400 novos casos de cancro pediátrico. Objetivo: Demonstração da importância interinstitucional para concretização do diagnóstico precoce e minimização do impacto da doença e dos tratamentos na criança/jovem com cancro.

Metodologia
Abordagem de parcerias: na realização da primeira conferência, em 2019, "Investigação em Cancro Pediátrico: Onde estamos? Para onde vamos?" onde foram apresentados os resultados de alguns estudos do estado da arte feitos junto da comunidade cientifica portuguesa e famílias de oncologia; na campanha de sensibilização para a pesquisa do reflexo vermelho por parte dos médicos pediatras e médicos de Medicina Geral e Familiar em todas as consultas de saúde infantil até aos 5 anos de idade; na tradução adequada ao público alvo de consentimentos informados para a realização de ensaios clínicos; no reencaminhamento de crianças e jovens para apoio psicológico na ausência de meios disponíveis no hospital de referência; na solicitação de colaboração para outras situações pertinentes.

Resultados
Na análise aos contextos de parceria, concluiu-se a premente necessidade de: alocar recursos humanos para o ROPP e para investigação em oncologia pediátrica; sensibilizar para o diagnóstico precoce do retinoblastoma e aumentar a taxa de sobrevida da criança; consentimentos informados numa linguagem acessível ao doente e cuidador; encaminhamento, por parte do hospital de referência, do doente e família nuclear para apoio psicológico complementar; integração no Conselho Nacional de Saúde.

Conclusões
A transversal parceria entre instituições traz um novo paradigma de melhores, personalizados e mais inovadores cuidados de saúde ao doente.

Palavras-chave : Oncologia, Parceria Interinstitucional, Diagnóstico precoce

Oncologia | Casuística / Investigação

PD-150 – (21SPP-11328) – AVALIAÇÃO DA QUALIDADE DE VIDA EM CRIANÇAS E ADOLESCENTES COM DOENÇA ONCOLÓGICA – ESTUDO PILOTO

Ana Barreira Lopes[1]; Rui Poínhos[1]; Maria Bom-Sucesso[2,3]; Diana Silva[1,3,4,5]
1 – Faculdade de Ciências de Nutrição e Alimentação da Universidade do Porto (FCNAUP); 2 – Faculdade de Medicina da Universidade Porto (FMUP); 3 – Serviço de Oncologia Pediátrica/ Centro Hospitalar Universitário São João(CHUSJ); 4 – Center for Health Techonology and Services Research – CINTESIS; 5 – Unidade de Nutrição Pediátrica – Centro Materno Infantil / Centro Hospitalar Universitário São João(CHUSJ)

Introdução e Objectivos
A qualidade de vida relacionada à saúde (QVRS) é fundamental para avaliar o impacto do diagnóstico oncológico. Avaliou-se dimensões da QVRS, percepcionada por crianças com diagnóstico oncológico e seus pais.

Metodologia
Participaram 37 crianças e adolescentes (2-18 anos) com diagnóstico oncológico. Procedeu-se à avaliação da QVRS pela aplicação de 2 questionários: Pediatric Quality of Life Inventory™ (PedsQL) e Pediatric Quality of Life Inventory™ Cancer Module (PedsQLCM). O PedsQL é aplicável a populações saudáveis ou com doenças agudas/crónicas, o PedsQLCM avalia a QVRS em crianças com diagnóstico oncológico.

Resultados
A média de idades da amostra foi de 10,3 anos (DP= 5,3), 54,1% do sexo feminino, 59,5% com tumores sólidos (TS) e 40,5% com tumores do sistema nervoso central (TSNC). Uma elevada percentagem encontrava-se em tratamento (62,6% n=23) e foram submetidos a 2 tratamentos (n=17, 45,9%).
A percepção da QVRS pelas crianças é superior quando avaliada pelo PedsQL do que pelo PedsQLCM (média = 53% vs. 42%, p=0.039). Nos pais a percepção da QVRS é superior quando avaliada pelo PedsQLCM do que pelo PedsQL (média = 57% vs. 53%, p=0.524).
A percepção da QVRS no desempenho emocional é superior quando avaliada pelas crianças do que pelos pais (média = 45% vs. 30%, p=0.029).
A percepção da QVRS nos domínios ansiedade pelo tratamento e aparência física é superior quando avaliada pelos pais do que pelas crianças (média = 0.0% vs. 25%, p=0.048 e média = 29% vs. 75%, p=0.010).

Conclusões
Geraram-se informações importantes relativamente à QVRS neste grupo, ajudando profissionais de saúde numa abordagem mais eficaz, suportando evidências sobre a prática clínica e informações relevantes para futuros estudos.

Palavras-chave : Oncologia, pediatria, qualidade de vida

Oncologia | Caso Clínico

PD-151 – (21SPP-11690) – DOENÇA MIELOPROLIFERATIVA TRANSITÓRIA EM RECÉM-NASCIDO COM SÍNDROME DE DOWN

Raquel Gonçalves[1]; João Sousa Marques[2]; Inês Silva Costa[2]; Inês Luz[1]; Mónica Jerónimo[1]; Isabel Andrade[2]; Manuel João Brito[1]

1 – Hospital Pediátrico de Coimbra – Centro Hospitalar e Universitário de Coimbra; 2 – Departamento de Pediatria – Centro Hospitalar Tondela-Viseu

Introdução / Descrição do Caso

Introdução: A trissomia 21 tem um efeito intrínseco na hematopoiese, causando distúrbios quantitativos e qualitativos da linha mielóide. Cerca de 10% das crianças com Síndrome de Down (SD) desenvolve doença mieloproliferativa transitória (DMT). A DMT caracteriza-se por blastos circulantes indistinguíveis dos blastos da leucemia mielóide aguda (LMA). A sinergia entre a trissomia 21 e mutações GATA-1 (considerada 2º hit para desenvolvimento de LMA) está implicada no desenvolvimento de DMT.

Descrição do caso: Recém-nascido (RN) de termo do sexo feminino, fruto de gravidez desconhecida e não vigiada. Mãe de 43 anos admitida no serviço de urgência em período expulsivo. Parto eutócico, índice de Apgar 10/10. RN com fenótipo compatível com SD, confirmado por cariótipo (47, XX, +21).
Em D1 de vida, por icterícia, realizado estudo analítico com 23300 leucócitos/uL, 20% de blastos e imunofenotipagem sugestiva de LMA. A sequenciação do GATA-1 revelou duas mutações somáticas em diferentes alelos.
O RN não apresentava sinais de dificuldade respiratória, hepatomegalia, ascite ou diátese hemorrágica. Não houve necessidade de tratamento dirigido, com remissão espontânea da DMT no final do 1º mês de vida.

Comentários / Conclusões

A maioria dos doentes com DMT tem remissão espontânea nos primeiros meses de vida. Algumas crianças desenvolvem doença progressiva e potencialmente fatal. Os fatores de risco para morte precoce incluem hiperleucocitose, ascite, prematuridade, colestase, fibrose hepática, disfunção renal e coagulação intravascular disseminada. Nestes casos e no período neonatal, uma dose baixa de citarabina é eficaz na diminuição dos blastos. A vigilância posterior é mandatória dado 20 a 30% dos doentes desenvolverem LMA até aos 4 anos de idade.

Palavras-chave : Doença mieloproliferativa transitória, Síndrome de Down

Cirurgia Pediátrica | Casuística / Investigação

PD-152 – (21SPP-11534) – INJEÇÃO DE TOXINA BOTULÍNICA DO TIPO A NAS GLÂNDULAS SALIVARES SOB CONTROLO ECOGRÁFICO – EXPERIÊNCIA DE 10 ANOS

Joana Filipa Pinto Oliveira[1]; Francisca Strecht Guimarães[2]; Miguel Campos[3]

1 – Centro Hospitalar Trás-os-Montes e Alto Douro; 2 – Centro Hospitalar de Entre o Douro e Vouga; 3 – Centro Hospitalar Universitário São João

Introdução e Objectivos

O *drooling* é a perda não intencional de saliva da boca devido à incoordenação da musculatura oral, facial e/ou cervical. A injeção de toxina botulínica do tipo A de forma ecoguiada é um procedimento alternativo *off-label* e menos invasivo que a exérese das glândulas salivares. O objetivo deste trabalho é caracterizar os doentes que foram submetidos a este procedimento.

Metodologia

Análise retrospetiva dos doentes submetidos a injeção de toxina botulínica do tipo A nas glândulas salivares no Serviço de Cirurgia Pediátrica de um hospital de nível III, entre Julho de 2011 e Julho de 2021.

Resultados

No período em estudo, 33 crianças foram submetidas a tratamento do *drooling* com toxina botulínica tipo A, com predomínio do sexo feminino (60,6%) e idade média de 10 anos. A maioria dos doentes tinha patologia neurológica e 24 doentes (72,7%) já tinham sido submetidos a procedimentos cirúrgicos invasivos. Apenas 1 doente (3%) apresentou paralisia parcial do masséter que resolveu espontaneamente. Em 29 dos casos (87,9%) os pais manifestaram satisfação com o procedimento, os restantes 4 abandonaram a consulta. Houve necessidade de repetição da administração em 20 doentes (60,6%). O intervalo mínimo entre administrações foi 8 meses e o máximo foi 34 meses. 3 doentes tiveram alta após 5 anos de seguimento, sem necessidade de novo tratamento.

Conclusões

Os resultados são coincidentes com a literatura. Os efeitos adversos quando ocorreram foram leves e resolveram espontaneamente. Dado a maioria dos doentes apresentar comorbilidades, o tratamento com toxina botulínica tipo A é uma alternativa menos invasiva com eficácia sobreponível à exérese das glândulas salivares. Contudo, deve ser sempre alertado que este não é um tratamento definitivo e a duração do seu efeito é variável.

Palavras-chave : Drooling, comorbilidades, toxina botulínica do tipo A, eficácia

Cirurgia Pediátrica | Casuística / Investigação

PD-153 – (21SPP-11555) – CIRURGIA DE PRECISÃO NOS TUMORES RENAIS PEDIÁTRICOS

Joana Mafalda Monteiro[1]; Sara Fernandes[1]; Norberto Estevinho[1]; Sofia Vasconcelos-Castro[1]
1 – Centro Hospitalar Universitário de São João, Porto, Portugal

Introdução e Objectivos
Os tumores renais englobam um amplo espectro clínico. A abordagem cirúrgica continua a sofrer alterações para uma maior preservação da função renal.

Metodologia
Análise retrospetiva da casuística de Cirurgia Renal Oncológica num Serviço de Cirurgia Pediatrica entre Janeiro de 2009 e Julho de 2021.

Resultados
17 doentes (41% feminino) foram submetidos a 19 cirurgias em 18 rins. A idade média ao diagnóstico foi de 6,2±5,3 anos; 5 (30%) apresentavam antecedentes pessoais de relevo (tabela 1) e 4 (24%) doença bilateral. A maioria dos casos (41%) apresentou-se como massa/dor abdominal. Em 9 (53%) foi assumido nefroblastoma como diagnóstico pré-operatório, dos quais 6 (67%) realizaram biópsia e todos quimioterapia pré-operatórias. Realizaram-se 14 nefro-ureterectomias e 5 cirurgias poupadoras de parênquima renal (2 enucleações, 1 ressecção em cunha e 2 anatómicas). O nefroblastoma foi o tumor mais comum (41%), seguido do carcinoma de células renais (29%). Houve ainda 1 (6%) sarcoma de células claras, 1 (6%) tumor rabdóide e 3 (18%) lesões benignas (1 adenoma metanéfrico, 1 nefroma mesoblástico e 1 nefroma cístico) A reportar um caso de pneumonia não complicada como única morbilidade pós-operatória; ocorreram 2 óbitos não relacionados com a cirurgia.

Tabela 1 – Antecedentes Pessoais	
Esclerose Tuberosa	2 (12%)
Beckwith-Wiedeman	1 (6%)
Li Fraumeni	1 (6%)
Doença Renal Poliquistica	1 (6%)

Conclusões
Apesar da grande variabilidade clínica e histológica dos tumores renais pediátricos, opta-se cada vez mais por técnicas poupadoras de função renal, não só pela longevidade destes doentes como em casos de síndromes que aumentam a probabilidade de atingimento renal bilateral.

Palavras-chave : Oncologia, Cirurgia Oncológica, Tumores Renais, Cirurgia Pediatrica

Cirurgia Pediátrica | Casuística / Investigação

PD-154 – (21SPP-11559) – UM QUISTO NO BAÇO – QUE TRATAMENTO SEGUIR?

Joana Mafalda Monteiro[1]; Carolina Soares-Aquino[1]; Inês Teixeira[1]; Maria Bom-Sucesso[1]; Miguel Madureira[1]; Norberto Estevinho[1]; Miguel Campos[1]
1 – Centro Hospitalar Universitário de São João, Porto, Portugal

Introdução e Objectivos
Os quistos esplénicos são entidades raras em idade pediátrica. O tratamento gold-standard é a esplenectomia total, mas a abordagem destas entidades tem-se alterado para opções preservadoras da função imune esplénica, não existindo um consenso sobre quais as abordagens mais seguras e eficazes.

Metodologia
Análise retrospetiva de doentes pediátricos internados, entre Janeiro de 2010 e Janeiro de 2021, com o diagnóstico de quisto esplénico e submetidos a tratamento cirúrgico ou drenagem percutânea (DP) com ou sem esclerose associada, comparando os resultados terapêuticos obtidos com as diferentes intervenções.

Resultados
16 doentes (63% feminino) com uma idade média de 13,8 ± 2,6 anos foram intervencionados por quistos esplénicos. A maioria (56%) era assintomática ao diagnóstico e 3 (17%) tinham antecedentes de trauma abdominal fechado. O diâmetro médio dos quistos intervencionados foi 8,6 ± 3,1 cm, com mínimo de 4,5 cm e máximo de 15 cm. 10 (63%) doentes foram submetidos a tratamento cirúrgico (2 esplenectomias totais e 8 cirurgias preservadoras de baço: 5 cistectomias, 2 marsupializações e 1 esplenectomia parcial) e 6 (37%) submetidos a DP com ou sem esclerose. Os grupos não diferiram quanto a idade, distribuição de género, tamanho inicial da lesão ou sintomas inaugurais. O grupo cirúrgico e DP não diferiram quanto as taxas de sucesso e falência do tratamento. Os doentes do grupo DP apresentaram um número médio de intervenções significativamente superior ao grupo cirúrgico (5,2 ± 3,4 vs. 1,4 ± 5,0, p=0,04).

Conclusões
Apesar da raridade dos quistos esplénicos tornar difícil a criação de guidelines universais para o seu tratamento, o recurso a técnicas poupadoras de parênquima esplénico parece ser uma opção segura e eficaz no tratamento daquelas entidades.

Palavras-chave : Quistos Esplénicos, Cirurgia Laparoscópica, Radiologia Intervenção, Esclerose Percutânea

Cirurgia Pediátrica | Casuística / Investigação

PD-155 – (21SPP-11686) – IMPACTO DA HIPERIDROSE PRIMÁRIA NA QUALIDADE DE VIDA, ANTES E APÓS SIMPATECTOMIA TORACOSCÓPICA, EM IDADE PEDIÁTRICA

Mariana Bastos Gomes[1,2]; Inês Braga[2]; Catarina Barroso[2,3,4,5]; Jorge Correia-Pinto[2,3,4,5]

1 – Pediatria, Unidade Local de Saúde do Alto Minho; 2 – Cirurgia Pediátrica, Hospital de Braga; 3 – Neonatologia, Hospital de Braga; 4 – Instituto de Investigação em Ciências da Vida e Saúde (ICVS), Escola de Medicina, Universidade do Minho; 5 – ICVS/3B's-PT Government Associate Laboratory

Introdução e Objectivos

A hiperidrose primária caracteriza-se pela secreção excessiva e idiopática de suor, afetando sobretudo as palmas, axilas e plantas. Tem um impacto profundo nas atividades de vida diária dos jovens. Pretende-se avaliar o impacto na qualidade de vida, na população pediátrica, antes e após intervenção cirúrgica.

Metodologia

Foram analisados dados clínicos de doentes com hiperidrose primária, em idade pediátrica, submetidos a simpatectomia toracoscópica de 2012 a 2020.
Foi aplicado o Questionário de Qualidade de Vida relacionada com Hiperidrose(Campos et al.2003), via telefónica, sobre o antes e o depois da cirurgia. Este perfazia uma pontuação total de 20, excelente ou muito melhor, a 100, muito má ou muito pior, antes e após a cirurgia,respetivamente.

Resultados

Foram incluídos 51 doentes (65% do sexo feminino) com início dos sintomas aos 8,9 anos, de localização palmar em todos os doentes, e adicionalmente, plantar em 74,5%, e axilar em 43,1%. A idade média à data da cirurgia foi de 13,5 anos. Pós-operatoriamente, 2 doentes desenvolveram pneumotórax e 1 doente pneumomediastino, resolvidos de forma conservadora. Em 25.5% foi relatada hiperidrose compensatória, na maioria na região dorsal. A qualidade de vida relacionada com hiperidrose foi em média de 83,0 e 34,9 pontos antes e após a cirurgia, respetivamente. Antes da cirurgia, 6.5% referiram ter muito boa qualidade de vida, em contraste, 30 dias após a cirurgia, 51% referiram estar muito melhor. Os doentes classificam a cirurgia, em média, de 8.5(0-10). Em 23.5% dos doentes observou-se melhoria da hiperidrose plantar.

Conclusões

A simpatectomia toracoscópica é uma opção segura e eficaz no tratamento da hiperidrose primária. Apesar da hiperidrose compensatória, a satisfação dos doentes com o procedimento é elevada.

Palavras-chave : Simpatectomia toracoscópica, Hiperidrose primária, Qualidade de vida

Cirurgia Pediátrica | Caso Clínico

PD-156 – (21SPP-11724) – TERATOMA GIGANTE DO MEDIASTINO ANTERIOR: UMA SOLUÇÃO MINIMAMENTE INVASIVA

Carolina Soares-Aquino[1]; Joana Mafalda Monteiro[1]; Sofia Vasconcelos-Castro[1]; Norberto Estevinho[1]; Mariana Borges-Dias[1]
1 – Serviço de Cirurgia Pediátrica, Centro Hospitalar Universitário de São João

Introdução / Descrição do Caso

Introdução: As massas do mediastino anterior constituem geralmente um achado incidental na idade pediátrica, com sintomas ligeiros como dispneia, toracalgia e perda ponderal.
Descrição do caso: Menino de 7 anos referenciado para o nosso centro por massa mediastínica anterior direita. Apresentava dor torácica pleurítica com 3 semanas de evolução e uma semana de febre baixa, negando dispneia, perda ponderal ou outros sintomas. A radiografia torácica e tomografia computorizada (TC) (figura 1. A e C) mostraram uma massa mediastínica anterior direita, com 10 x 8 x 4,5 cm, contendo calcificações e tecido adiposo, compatível com teratoma maduro. Foi submetido a excisão toracoscópica da lesão (figura 1. D). O procedimento foi realizado com o doente em semi-decúbito lateral esquerdo, com 3 trocares e intubação seletiva. Depois de dissecção sem intercorrências da lesão, esta foi morcelada e removida através de uma das portas, após alongamento da incisão e protecção da parede torácica. O doente foi admitido na unidade de cuidados intensivos durante 24 horas e o dreno torácico foi removido ao 3º dia pós-operatório. Uma elevação da hemicúpula diafragmática direita foi detectada na primeira radiografia torácica, com melhoria durante o seguimento (figura 1. B). O doente encontra-se agora assintomático e sem evidência de recidiva. O exame anatomopatológico confirmou um teratoma maduro.
Figura 1. A – Radiografia pré-operatória; B – Radiografia pós-operatória; C – TC pré-operatória; D – Tumor do mediastino antes da dissecção.

Comentários / Conclusões

Conclusões: A abordagem cirúrgica dos teratomas do mediastino é desafiante. A toracoscopia permite uma abordagem minimamente invasiva e uma rápida melhoria pós-operatória.

Palavras-chave : Teratoma, Mediastino anterior, Toracoscopia, Cirurgia pediátrica

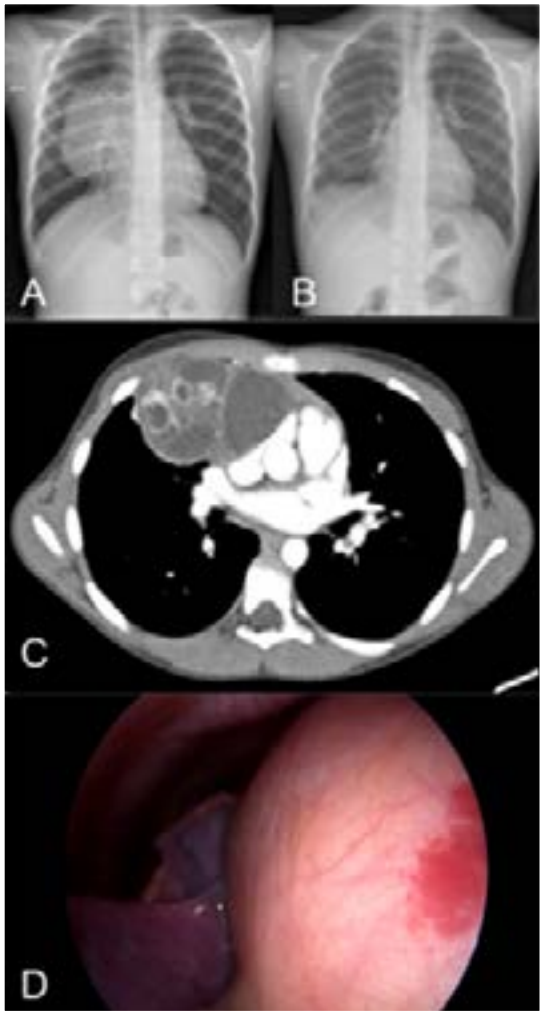

Cirurgia Pediátrica | Casuística / Investigação

PD-157 – (21SPP-11759) – DUPLICIDADE URETRAL MASCULINA – 3 CASOS DE UM CENTRO CIRURGICO

Inês Teixeira[1]; Joana Mafalda Monteiro[1]; Sara Fernandes[1]; Leonor Carmo[1]; Carlos Mariz[1]
1 – Centro Hospitalar de São João

Introdução e Objectivos
A duplicidade da uretral masculina é uma malformação congénita rara, com espectro de manifestação amplo, podendo estar associada a outras anomalias genito-urinárias. Classificada como completa ou incompleta, a uretra acessória apresenta-se mais frequentemente como uma fístula peniana dorsal.

Metodologia
Série de 3 casos de duplicidade de uretra masculina tratados num centro cirúrgico entre 2018 e 2021.

Resultados
Identificados 3 doentes, com idades compreendidas entre 2 e 6 anos, submetidos a tratamento cirúrgico por duplicidade uretral masculina. No caso A, identificada fístula cutânea dorsal na base do pénis, com relato de gotejamento urinário, e uretra ventral normoposicionada. Nos casos B e C, fístula cutânea dorsal no sulco balanoprepucial, com encurvamento dorsal e uretra ventral normoposicionada. Todos os doentes realizaram ecografia reno-vesical, que excluiu outras anomalias renais ou das estruturas excretoras. Em uretrografia retrógrada com cistografia, identificada duplicidade incompleta e não-comunicante da uretra (tipo I da classificação de Effmann) nos 3 casos. Todos os doentes foram submetidos a reparação cirúrgica com ressecção da uretra acessória, glanduloplastia e prepucioplastia. Os estudos anatomopatológicos foram concordantes com o diagnóstico de duplicidade uretral. Não se registaram intercorrências intra ou pós-operatórias.
Conclusões
O diagnóstico clínico de duplicidade uretral implica o estudo imagiológico para a sua definição anatómica e exclusão de outras anomalias do sistema genito-urinário. O tratamento cirúrgico permite a restituição funcional e estética genital.

Palavras-chave : Duplicidade uretra

Cirurgia Pediátrica | Casuística / Investigação

PD-158 – (21SPP-11897) – ESCROTO VAZIO: REFERENCIAÇÃO CIRÚRGICA

Rita Pissarra[1]; Ana Gisela Oliveira[2]; Bárbara Pereira-Neto[1]; Joana Pereira-Nunes[1]; Miguel Campos[3]
1 – Serviço de Pediatria, UAG da Mulher e da Criança, Centro Hospitalar Universitário de São João; 2 – Serviço de Pediatria, Centro Hospitalar Tondela-Viseu, EPE; 3 – Serviço de Cirurgia Pediátrica, UAG da Mulher e da Criança, Centro Hospitalar Universitário de São João

Introdução e Objectivos
A criptorquidia é uma das malformações congénitas mais comuns. O diagnóstico é clínico, estando a ecografia inguinal recomendada em casos específicos. Por vezes, difícil diagnóstico diferencial com testículo retráctil. Pretende-se analisar a referenciação para Cirurgia Pediátrica por escroto vazio.

Metodologia
Estudo retrospetivo das referenciações para consulta de Cirurgia Pediátrica por criptorquidia ou testículo retráctil entre julho-dezembro 2019. Análise estatística considerando um nível de significância de 5%.

Resultados
212 crianças incluídas, mediana: 3 anos, 5,6% com cirurgia inguinal prévia. 66% referenciadas por criptorquidia e 35,8% por testículo retráctil. Dos referenciados com menos de 12 meses (16,5%), 82,9% enviados por criptorquidia. 73,6% encaminhados dos cuidados de saúde primários (CSP). Em 37,7% pedida ecografia previamente à orientação. Ao exame objetivo, testículos palpáveis na bolsa escrotal em 70,8%. Diagnóstico de criptorquidia em 36,7% (82,7% unilateral) e de testículo retráctil em 24,1% (70,6% bilateral). Dos referenciados por suspeita de criptorquidia confirmou-se o diagnóstico em 47,9% e dos enviados por testículo retráctil em 32,9%. No total, diagnóstico inicial confirmado em 43,4%. Indicação cirúrgica em 38,2%, destes 11,1% realizaram orquidectomia por atrofia testicular. Comparativamente à referenciação hospitalar, os enviados dos CSP apresentaram menor percentagem de diagnóstico inicial confirmado e de indicação cirúrgica ($p<0.05$).

Conclusões
Na amostra estudada, verificou-se um elevado recurso a ecografia inguinal e uma baixa percentagem de diagnósticos iniciais confirmados, particularmente quando enviados dos CSP. Realça-se a importância de otimizar o diagnóstico clínico de criptorquidia para evitar referenciações desnecessárias.

Palavras-chave : escroto vazio, criptorquidia, testículo retráctil, referenciação cirúrgica

Cirurgia Pediátrica | Casuística / Investigação

PD-159 – (21SPP-11479) – REFERENCIAÇÃO PARA CIRURGIA DO PREPÚCIO NUM HOSPITAL CENTRAL

Bárbara Pereira-Neto[1]; Rita Pissarra[1]; Ana Gisela Oliveira[2]; José Fountoura-Matias[1]; Miguel Campos[3]

1 – Serviço de Pediatria, Centro Hospitalar Universitário de São João; 2 – Serviço de Pediatria, Centro Hospitalar Tondela-Viseu, E.P.E.; 3 – Serviço de Cirurgia Pediátrica, Centro Hospitalar Universitário de São João

Introdução e Objectivos

A patologia prepucial é um dos motivos principais de referenciação à consulta de Cirurgia Pediátrica. O presente estudo procurou avaliar a acuidade diagnóstica dos doentes referenciados a esta consulta para cirurgia do prepúcio.

Metodologia

Estudo retrospetivo que avaliou os doentes da consulta de Cirurgia Pediátrica num hospital central entre 1 de Julho e 31 de Dezembro de 2019, referenciados por fimose, freio curto, aderências balanoprepuciais (ABP), prepúcio redundante ou parafimose. Excluídos os referenciados por re-estenose pos-operatória ou motivos socioculturais. Análise descritiva da idade, proveniência, diagnóstico definitivo, complicações/sintomatologia, terapêutica prévia e orientação.

Resultados

577 casos selecionados, após critérios de inclusão e exclusão, com idade média de 7,2 (±3,5) anos. 91,7% enviados por "fimose" e 89,8% encaminhados pelo respetivo Médico Assistente (MA). 60,3% com diagnóstico definitivo de Fimose. A taxa de concordância entre o motivo de consulta e o diagnóstico foi de 62,4%. 11,3% sem alterações ao exame objetivo no momento da avaliação. 41,6 % orientados para vigilância pelo MA e 35,7% para cirurgia. Verificada diferença estatisticamente significativa entre a idade dos doentes orientados para cirurgia e a dos restantes e associação entre sintomatologia e a necessidade de cirurgia. A história de corticoterapia tópica não se associa com a necessidade de cirurgia, nos doentes com fimose.

Conclusões

O diagnóstico na consulta de rotina de saúde infantil deve ser otimizado, antes da referenciação para consulta de especialidade. Doentes mais novos e sem sintomatologia têm menor probabilidade de necessitar de cirurgia. A corticoterapia não altera significativamente o prognóstico.

Palavras-chave : Fimose, Freio curto do pénis, Cirurgia do prepúcio

Cirurgia Pediátrica | Casuística / Investigação

PD-160 – (21SPP-11499) – PECTUS EXCAVATUM E PECTUS CARINATUM – A REALIDADE DE 5 ANOS

Patrícia Sousa[2]; Mariana Meneses[1]; Rosário Cunha[3]; Mariana Borges Dias[4]

1 – Serviço de Pediatria – Unidade de Saúde Local de Matosinhos; 2 – Serviço de Pediatria – Hospital da Senhora da Oliveira – Guimarães; 3 – Serviço de Pediatria – Centro Hospitalar Entre Douro e Vouga; 4 – Serviço de Cirurgia Pediátrica – Centro Hospitalar e Universitário de São João

Introdução e Objectivos

As deformidades da parede torácica são incomuns, mas auferem impacto significativo na na auto-imagem dos doentes. A abordagem terapêutica engloba opção cirúrgica e/ou conservadora com uso de ortóteses – Vacuum Bell ou BRACES.
Propusemo-nos a descrever os doentes avaliados em consulta de Cirurgia Pediátrica (CP) com pectus excavatum (PE), pectus carinatum (PC) ou lesões complexas (PE+PC).

Metodologia

Análise dos processos clínicos dos doentes submetidos a tratamento cirúrgico/conservador para PE, PC e PE+PC seguidos em consulta de CP entre julho de 2015 e junho de 2020.

Resultados

Foram identificados 225 doentes, com predomínio do género masculino (72,9%): 76.4% PE, 14.7% PC e 8.9% PE+PC. A mediana de idade à referenciação foi de 13.0 (10.0-14.0) anos, e significativamente inferior nos doentes com PE+PC versus PE (p=0.01).
Dos PE, 52.3% utilizaram Vacuum Bell. Destes, 9% necessitaram de cirurgia posteriormente. No total, 52.3% realizaram cirurgia.
Dos PC, 93.9% realizaram tratamento conservador, dos quais três necessitaram de correção cirúrgica.
Nos PE+PC, 75.0% realizaram apenas tratamento conservador e quatro realizaram cirurgia após uso de BRACES.
A associação com escoliose foi mais frequente do que alterações cardíacas (22.8% versus 7.5%).
A satisfação após tratamento foi de 69.2% nos PE e PC e ligeiramente inferior nos PE+PC – 54.5%. Nos PE, não houve diferença na satisfação entre os que realizaram tratamento cirúrgico ou conservador.

Conclusões

Conforme descrito na literatura, a deformidade torácica mais comum é o PE, todas têm predomínio no género masculino e associam-se comummente a escoliose. A idade de referenciação à consulta de CP é tardia para o sucesso do tratamento conservador, porém a maioria dos doentes apresenta um grau de satisfação elevado.

Palavras-chave : Pectus Excavatum, Pectus Carinatum, Deformidades da parede torácica

Cirurgia Pediátrica | Casuística / Investigação

PD-161 – (21SPP-11526) – TRATAMENTO MINIMAMENTE INVASIVO DA DOENÇA PILONIDAL: EXPERIÊNCIA DE UM CENTRO TERCIÁRIO

Sara Fernandes[1]; Joana Mafalda Monteiro[1]; Carolina Soares-Aquino[1]; Inês Teixeira[1]; Miguel Campos[1]
1 – Serviço de Cirurgia Pediátrica, Centro Hospitalar Universitário de São João

Introdução e Objectivos

Introdução: A doença pilonidal sacrococcígea (DPS) é uma patologia benigna com um impacto significativo na qualidade de vida. Diversas opções de tratamento têm sido desenvolvidas, permanecendo por definir qual o gold standard. As técnicas minimamente invasivas (TMI) têm mostrado resultados promissores comparativamente às técnicas excisionais no que concerne à recuperação pós-operatória. A comparação entre as diferentes TMI é escassa na literatura.
Objetivo: Comparar duas TMI – sinusectomia (SIE) e ablação com laser (AL) – no tratamento da DPS pediátrica.

Metodologia

Métodos: Foram revistos todos os casos de DPS pediátrica tratados por TMI (SIE e AL) nesta instituição entre Agosto 2018 e Agosto 2020. Foram colhidos dados clínicos e demográficos pré-operatórios, evolução pós-operatória (tempo de cicatrização e complicações) e resultado final (falência de cicatrização e recorrência).

Resultados

Resultados: Foram incluídos 106 doentes com uma mediana de 16 anos de idade, dos quais 59% do sexo masculino. A SIE for o procedimento adoptado em 70 doentes (66%). O tempo de cicatrização foi significativamente menor no grupo submetido a SIE (mdn=20 dias vs 30 dias; p=.002). Foi observada uma taxa de complicações pós-operatórias global de 9%, significativamente superior na AL (p=.030). Em 7 doentes foi constatada falência de cicatrização e esta ocorreu mais frequentemente no grupo AL (p=.003). A taxa de recorrência não foi significativamente diferente entre grupos (SIE 16% vs AL 17%; p=.89).

Conclusões

Conclusão: As TMI são soluções promissoras no tratamento da DPS. A SIE parece estar associada a uma cicatrização mais rápida, no entanto esta diferença não parece ter impacto no resultado final.

Palavras-chave : Doença pilonidal sacrococcígea, Cirurgia minimamente invasiva, Pediatria

Cirurgia Pediátrica | Casuística / Investigação

PD-162 – (21SPP-11698) – CIRURGIA BARIÁTRICA EM IDADE PEDIÁTRICA: EXPERIÊNCIA DE UM CENTRO MULTIDISCIPLINAR

Carolina Soares-Aquino[1]; Joana Mafalda Monteiro[1]; Susana Corujeira[2]; Céu Espinheira[2]; Tiago Tuna[1]; Miguel Campos[1]
1 – Serviço de Cirurgia Pediátrica, Centro Hospitalar Universitário de São João; 2 – Serviço de Pediatria, Centro Hospitalar Universitário de São João

Introdução e Objectivos

Introdução: A obesidade infantil é um problema de saúde a nível mundial, associado a significativa morbilidade cardiovascular e metabólica. A cirurgia bariátrica tem sido indicada como um tratamento seguro e eficaz para a obesidade mórbida nos adolescentes. Este trabalho pretende apresentar os resultados do sleeve gástrico laparoscópico (SGL) no tratamento da obesidade mórbida em adolescentes de um centro pediátrico.

Metodologia

Métodos: Análise retrospetiva dos dados de adolescentes submetidos a SGL por obesidade mórbida entre 2013 e 2021 num centro pediátrico. Foram incluídos dados demográficos, antropometria pré e pós-operatória e comorbilidades. Os resultados considerados foram a perda ponderal e a resolução das comorbilidades.

Resultados

Resultados: 26 adolescentes (18 do sexo feminino e 8 do sexo masculino), com idade média de 17.6±1.2 anos foram submetidos a SGL no nosso centro. O peso pré-operatório médio foi de 128.8±18 Kg e o Índice de Massa Corporal (IMC) médio de 47.2±5Kg/m2. Todos os doentes apresentavam pelo menos uma comorbilidade (hipertensão, resistência à insulina, apneia obstrutiva do sono, doença hepática esteatósica). Após um tempo de seguimento mediano de 12.5 meses (1-58), a percentagem de perda ponderal total (%PPT) foi 27.4% e a percentagem de excesso de peso perdido (%EPP) foi 60%. Os doentes que completaram pelo menos 2 anos de follow-up (n=10) apresentaram 38.2% PPT e 78.2% EPP. Verificou-se resolução de comorbilidades na maioria dos doentes. Não se registaram complicações do procedimento cirúrgico.

Conclusões

Conclusões: O SGL é um tratamento seguro e eficaz nos adolescentes com obesidade mórbida, conduzindo a perda ponderal significativa e resolução das comorbilidades.

Palavras-chave : Obesidade, Cirurgia bariátrica, Sleeve gástrico laparoscópico, Pediatria

Ortopedia Infantil | Caso Clínico

PD-163 – (21SPP-11891) – SEPARAÇÃO EPIFISÁRIA DO ÚMERO PROXIMAL NUM RECÉM-NASCIDO PRÉ-TERMO

Sara Sofia S. Rodrigues[1]; Diana Reis Monteiro[1]; Ana Bernardo Ferreira[1]; Sandra Silva[1]; Mafalda Santos[2]
1 – Centro Hospitalar Entre Douro e Vouga; 2 – Centro Hospitalar Vila Nova de Gaia/Espinho

Introdução / Descrição do Caso
A separação epifisária do úmero proximal ao nascimento é uma lesão muito rara sendo que o diagnóstico pode ser desafiante.
CASO: Recém-nascido (RN) pré-termo, do sexo masculino, nascido às 28 semanas e 1 dia por cesariana, após internamento da mãe por ameaça de parto pré-termo às 27 semanas. Após extração difícil, o RN apresentava equimoses dispersas, sendo a mais evidente no ombro direito. O membro superior direito apresentava-se edemaciado e em rotação interna, com desconforto evidente à mobilização do ombro.
A radiografia (Rx) inicial foi interpretada como não tendo fratura, sugerindo-se presença de luxação do ombro. Em D2 de vida, a ecografia do ombro revelou presença de separação epifisária do úmero proximal. A fratura foi tratada de forma conservadora.
Aos 13 meses de idade, mantém seguimento em consulta de ortopedia pediátrica. Os Rx de reavaliação mostram encurtamento ligeiro do úmero e curvatura anterior da diáfise, não havendo limitação da amplitude de movimento.

Comentários / Conclusões
A separação epifisária do úmero proximal em RN após lesão no parto é rara. Nessa faixa etária, e de forma mais evidente num RN pré-termo, esta lesão pode não ser evidente no Rx devido à existência de epífises não ossificadas, sendo por vezes interpretado erradamente como existindo luxação do ombro. Pelo contrário, a ecografia consegue facilmente descrever a posição da epífise proximal e a sua relação com a diáfise e evitar o diagnóstico tardio deste tipo de lesão.
Com este caso clínico pretende-se reforçar a importância de um diagnóstico preciso e precoce destas lesões em RN, após um parto traumático, quando a luxação do ombro é inicialmente sugerida no Rx. O diagnóstico precoce permitiu tratar a lesão de forma conservadora e, deste modo, prevenir sequelas.

Palavras-chave : separação epifisária, úmero proximal, fratura, recém-nascido

Ortopedia Infantil | Caso Clínico

PD-164 – (21SPP-11902) – FRATURA-AVULSÃO DA TUBEROSIDADE ANTERIOR DA TÍBIA: RELATO DE 2 CASOS NA ADOLESCÊNCIA

Daniela Roque[1]; Rui Cardoso[2]; Diogo Carvalho[2]; Pollyanna Frazão[2]; André Santos[2]; Sérgio Pita[2]; Filipe Malheiro[2]; Tiago Pato[2]; Celeste Coimbra[2]; José Brenha[2]
1 – Centro Hospitalar Baixo Vouga; 2 – CHBV

Introdução / Descrição do Caso
Fraturas avulsivas da tuberosidade anterior da tíbia são lesões bastante raras na adolescência. Ocorrem mais frequentemente no sexo masculino, nomeadamente atletas, usualmente durante prática desportiva envolvendo saltos em altura. Embora com prognóstico excelente face a terapêutica conservadora e cirúrgica, podem ocorrer complicações como lesão arterial do ramo recorrente arterial tibial anterior ou síndrome compartimental agudo. O sistema mais popular de classificação foi proposto por Ogden, que se baseia no padrão da fratura e desvio dos fragmentos. Neste resumo apresentam-se dois casos clínicos raros de fratura-avulsão da tuberosidade anterior da tíbia em dois jovens adolescentes, decorrentes em contexto de acidente desportivo. Ambos os doentes apresentavam edema localizado, sensibilidade à palpação do joelho e impotência funcional para a marcha. Exame neurovascular sem alterações. Exames de radiologia convencional evidenciaram ambas fraturas-avulsão da tuberosidade da tíbia de classificação Ogden tipo IV. Feita manipulação por redução incruenta e imobilização com gesso cruropodálico por 6 semanas. Marcha em descarga durante esse período.

Comentários / Conclusões
Evolução favorável em ambos os casos, sem intercorrências ou complicações. Fraturas avulsivas da tuberosidade anterior da tíbia, embora raras, tem bons resultados com tratamento conservador ou cirúrgico. Reportam-se altas taxas de união, poucas complicações e retorno favorável à prática desportiva.

Palavras-chave : ortopedia, fratura, fratura-avulsão, fratura-avulsão da tuberosidade anterior da tíbia, joelho, tíbia, ortopedia infantil

Ortopedia Infantil | Caso Clínico

PD-165 – (21SPP-11317) – POR TRÁS DE UMA DISPLASIA CONGÉNITA DA ANCA – UM DEFEITO CONGÉNITO RARO

Francisca Strecht Guimarães[1]; Eduardo Almeida[2]
1 – Centro Hospitalar De Entre o Douro e Vouga; 2 – Centro Hospitalar e Universitário do Porto

Introdução / Descrição do Caso
O Fémur Curto Congénito (FCC) é uma malformação óssea rara, caracterizada pela diminuição do tamanho ou ausência do fémur. A etiologia é multifactorial, pouco esclarecida, como seja: uso de tóxicos na gravidez ou infeções virais.

Criança do sexo feminino, 11 anos, seguida em Consulta de Ortopedia Infantil por FCC à esquerda. Seguida desde o nascimento por Lesão Congénita da Anca esquerda, tratada com Koszla. Por manter Galeazzy, foi diagnosticado fémur curto, com acentuado desvio em valgo do joelho; iniciou alongamento do fémur esquerdo (por FCC) aos 3 anos de idade.
Até ao momento, com necessidade de várias intervenções por múltiplas intercorrências, como fratura do osso regenerado um ano após a primeira Cirurgia.
Actualmente, ao exame objetivo sem alterações relevantes; membros inferiores aparentemente simétricos, apesar de manter uma dismetria, calculada por Radiografia , de cerca de 7.5 cm (total MI direito 806mm; MI esquerdo 731mm).

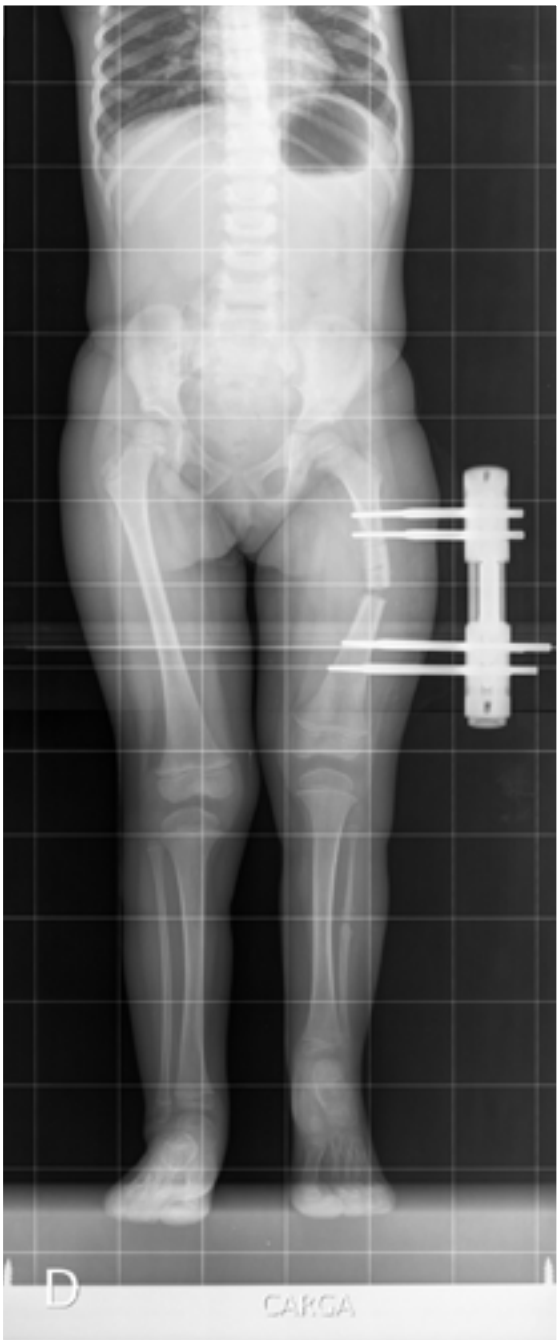

Comentários / Conclusões
O FCC é uma anormalia sem defeito ósseo e é a deficiência longitudinal mais comum do fémur. O FCC é aproximadamente 10% menor que o fémur normal. Neste caso, a alteração óssea foi diagnosticada no período pós natal, através de exames realizados para excluir displasia congénita da anca.
O tratamento do FCC é bastante demorado; tem como objetivo melhorar a qualidade de vida da criança e prevenir problemas futuros.
Uma das técnicas mais utilizadas para alongamento ósseo utiliza a corticotomia e colocação de fixador externo com alongamento progressivo (utilizada neste caso).
A avaliação precisa da evolução do tratamento é difícil e baseia-se na análise radiográfica seriada da região alongada. Boa evolução clinica significa alongamento ósseo com formação de osso "novo" de qualidade.

Palavras-chave : fémur curto; displasia; congénito

Ortopedia Infantil | Casuística / Investigação

PD-166 – (21SPP-11469) – INFEÇÕES OSTEOARTICULARES AGUDAS EM IDADE PEDIÁTRICA – EXPERIÊNCIA DE 10 ANOS NUM HOSPITAL DE NÍVEL II

Ana Feio[1]; João Faria Dias[1]; Ana Losa[2]; Sónia Carvalho[1]; Susana Lopes[1]
1 – Serviço de Pediatria do Centro Hospitalar do Médio Ave, Vila Nova de Famalicão; 2 – Serviço de Pediatria do Centro Materno-Infantil do Norte, Centro Hospitalar Universitário do Porto

Introdução e Objectivos
As infeções osteoarticulares (IOA) em idade pediátrica são potencialmente graves, pelo que o diagnóstico e tratamento precoces são fulcrais para a prevenção de sequelas. Pretende-se caracterizar os casos de IOA internados num serviço de pediatria de um hospital de nível II.

Metodologia
Análise retrospectiva e descritiva dos doentes internados por IOA, durante 10 anos. Foram avaliadas as manifestações clínicas, etiopatogenia, fatores de risco, terapêutica e evolução.

Resultados
Foram identificados 14 casos de IOA (7 artrites sépticas e 6 osteomielites), 57% do sexo masculino, com idade mediana de 7 anos (20 meses; 11 anos). Os sintomas mais frequentes foram dor (93%), limitação funcional (93%) e febre (64%), tendo sido o fémur (43%) e a tíbia (21%) os locais mais afetados (n=12). Em 29% dos casos identificou-se história de trauma como factor de risco. Identificou-se o agente patogénico em 29% dos casos, sendo o Staphylococcus aureus (SA) o mais comum. Foram realizados exames de imagem em todos os casos, tendo sido a ressonância magnética o método mais utilizado. Foi iniciada antibioterapia endovenosa, com duração média de 7 dias, seguida de antibioterapia oral. Todos os casos foram seguidos em consulta de reumatologia pediátrica, e, até ao momento, não se verificaram sequelas.

Conclusões
Os casos de IOA identificados foram concordantes com o descrito na literatura, tendo em conta a prevalência no sexo masculino, o envolvimento do membro inferior e os sintomas de apresentação. Apenas uma parte dos exames culturais teve resultado positivo, tendo sido o SA o agente maioritariamente isolado, tornando os exames de imagem relevantes para o diagnóstico. As IOA têm um bom prognóstico quando a terapêutica é adequada e introduzida de forma precoce.

Palavras-chave : Pediatria, Staphylococcus aureus, Infecção osteoarticular

Ortopedia Infantil | Casuística / Investigação

PD-167 – (21SPP-11545) – E DEPOIS DA SÉPSIS?

Joana Filipa Pinto Oliveira[1]; Maria Garcia Fernandez[2]; Rui Moura Martins[2]
1 – Centro Hospitalar Trás-os-Montes e Alto Douro; 2 – Centro Hospitalar Universitário São João

Introdução e Objectivos
A sépsis é um processo inflamatório complexo reconhecido como uma das principais causas de mortalidade e morbilidade em idade pediátrica. O objetivo deste trabalho é ilustrar as sequelas resultantes de septicemias com necessidade de múltiplas intervenções cirúrgicas.

Metodologia
Estudo retrospetivo descritivo de 2 doentes com sequelas após septicemia.

Resultados
Sexo feminino, aos 4 meses tem episódio de paragem cardiorrespiratória após aspiração de vómito, com choque refratário e falência multiorgânica com isquemia grave dos membros. Submetida a vários desbridamentos, tendo alta após 50 dias de internamento. Atualmente com 16 meses, submetida a diversas cirurgias ortopédicas, com desenvolvimento estatuto-ponderal e psicomotor adequado exceto aquisição da marcha por apresentar deformidade acentuada do membro inferior esquerdo, com retração marcada da articulação tibio-társica. Está em risco de amputação.
Sexo feminino, aos 5 meses apresenta choque séptico refratário em contexto de meningococcemia com necrose dos 5 dedos dos 4 membros. Realizados múltiplos desbridamentos e amputação de áreas de necrose, tendo alta após 83 dias de internamento. Atualmente com 3 anos, desenvolvimento psicomotor adequado, baixa estatura, múltiplas epifiodeses dos membros inferiores, deformidade por necrose avascular das ancas e ligeira deformidade em varo no tornozelo direito.

Conclusões
O diagnóstico atempado e o tratamento precoce fazem uma diferença crucial, no que toca ao prognóstico do doente com sépsis. Contudo, como verificamos nestes casos, existem consequências graves que se estendem além da doença aguda. Para conseguirmos avaliar o impacto desta patologia são necessários estudos que avaliem as sequelas dos sobreviventes, que frequentemente condicionam necessidades acrescidas.

Palavras-chave : choque refratário, morbilidade, sequelas, sépsis

Ortopedia Infantil | Caso Clínico

PD-168 – (21SPP-11554) – UM DIAGNÓSTICO DIFERENCIAL INCOMUM PARA A PRONAÇÃO DOLOROSA – A PROPÓSITO DE UM CASO CLÍNICO

Celina Couto[1]; Inês Gomes[2]; Madalena Pires[3]; Sílvia Neto[1]; João Campagnolo[4]
1 – Serviço de Pediatria, Hospital de Santarém; 2 – Serviço de Pediatria, Hospital Garcia de Orta; 3 – Serviço de Pediatria, Hospital Dona Estefânia; 4 – Serviço de Ortopedia Infantil, Hospital Dona Estefânia

Introdução / Descrição do Caso
A pronação dolorosa ou subluxação da cabeça do radio é um motivo frequente de avaliação no serviço de urgência (SU) pediátrico, com maior prevalência entre o 1º e o 4º ano de vida.
Lactente de 9 meses, de sexo feminino, saudável, recorreu ao SU por pseudoparalisia do membro superior esquerdo (MSE) notada após tração do membro. Sem outros sintomas, sob antibioterapia por infeção do trato respiratório superior. Presumida subluxação da cabeça do rádio, verificando-se melhoria parcial após manobra de redução e alta do SU. Por persistência da diminuição de mobilidade do MSE, recorreu ao SU de outro hospital duas semanas após episódio inicial e realizou radiografia do braço, descrita como sem alterações, tendo tido alta. Recorreu pela terceira vez ao SU um mês após a primeira observação, objetivando-se agravamento da impotência funcional do MSE com limitação acima dos 90º de abdução do ombro. Foi revista a radiografia do braço, com identificação de remodelação óssea proximal do úmero esquerdo, confirmada por radiografia do ombro bilateral. Realizou avaliação analítica destacando-se velocidade de sedimentação 39 mm/h e proteína C reativa 18,1 mg/L, e ressonância magnética com lesão umeral proximal, concordante com osteomielite. Cumpriu 3 semanas de antibioterapia empírica (flucloxacilina) com resolução do quadro, sem sequelas funcionais ou complicações a longo prazo.

Comentários / Conclusões
O diagnóstico da subluxação da cabeça do rádio é clínico e o tratamento com redução manual é efetivo na maior parte das situações. Apesar disso, em casos de história clínica atípica ou de manutenção da limitação funcional após manobra de redução, a reavaliação clínica e a realização de MCDT devem ser equacionadas para exclusão de diagnósticos diferenciais.

Palavras-chave : Pronação dolorosa, Osteomielite

Pediatria Social | Casuística / Investigação

PD-169 – (21SPP-11626) – INTERNAMENTOS POR ACIDENTES EM PEDIATRIA – ESTUDO DE 5 ANOS NUM HOSPITAL DE NÍVEL II

Sara Geitoeira[1]; Madalena Meira Nisa[1]; Jessica Sousa[1]; Catarina Tavares[1]; Joana Pimenta[1]; Joaquina Antunes[1]; Elisabete Santos[1]; Cristina Faria[1]
1 – Centro Hospitalar Tondela – Viseu

Introdução e Objectivos
Segundo a Associação para a Promoção da Segurança Infantil (relatório 2017), 13,6% das mortes entre os 5-19 anos devem-se a acidentes. São mais prevalentes os internamentos por quedas e acidentes de transporte.

Metodologia
Estudo retrospetivo observacional transversal entre janeiro 2016 e dezembro 2020. Análise da demografia e abordagem dos doentes internados por acidente no Serviço de Pediatria com idade > 28 dias e < 18 anos.

Resultados
Internados 405 doentes, 68,9% do sexo masculino. A mediana de idades foi 10 anos, com 2 picos de incidência: lactentes (11,6%) e > 13 anos (38%). Em todas as faixas etárias, a queda foi a principal causa de acidente (42,7%). Até aos 5 anos, as queimaduras por líquidos (12,4%) e > 6 anos, os acidentes de bicicleta (18,6%), são a segunda causa de internamento. No global, os acidentes de viação contribuíram para 11,1% dos casos, a maioria em adolescentes. A fratura de membros foi o principal motivo de internamento (53,8%). Quanto ao local, 53,8% ocorreram fora do domicílio (61% via pública, 19,3% escola/creche, 16,5% complexos desportivos, 3,2% outros), 19,8% em casa e 26,4% em local desconhecido. Abaixo dos 2 anos, 84,8% dos acidentes foram em casa. Houve menos internamentos em 2020 comparativamente à média dos anos anteriores, com redução de 57% em março-abril, possivelmente pela pandemia COVID-19 e consequentes confinamentos. Paradoxalmente, os internamentos por acidente no domicílio aumentaram 1,7 vezes, com mais eventos presenciados por adulto. Dos casos avaliados pelo Serviço Social, verificou-se um aumento das referenciações por negligência em 2020.

Conclusões
A elevada prevalência de acidentes no domicílio e em idades precoces reforça a necessidade de sensibilização e capacitação dos cuidadores para a prevenção dos mesmos.

Palavras-chave : acidente, internamento, criança, adolescente, prevenção

Urgência | Casuística / Investigação

PD-170 – (21SPP-11522) – REFERENCIAÇÕES DOS CUIDADOS DE SAÚDE PRIMÁRIOS À URGÊNCIA PEDIÁTRICA

Carlos Rocha-Castro[1]; Inês Patrício Rodrigues[2]; Joana Carvalho[2]; Eurico J. Gaspar[2]
1 – USF do Minho, ACeS Cávado I – Braga; 2 – Serviço de Pediatria, Centro Hospitalar de Trás-os-Montes e Alto Douro

Introdução e Objectivos
A prestação de cuidados à população pediátrica é inerente aos Cuidados de Saúde Primários (CSP), sendo por vezes necessária a referenciação de doentes ao Serviço de Urgência Pediátrico (SUP). Pretende-se caracterizar os doentes referenciados dos CSP para o SUP de um hospital nível II.

Metodologia
Estudo retrospetivo descritivo dos doentes referenciados dos CSP para o SUP de um hospital nível II, em 2019. Informação recolhida através do processo clínico. Revisão dos motivos de referenciação, atitudes diagnósticas, terapêuticas, internamentos e transferências.

Resultados
Registaram-se 1272 referenciações, predomínio do sexo masculino (54%), idade mediana de 4,9 anos (amplitude inter-quartil [AIQ] 1,6-9,7) e antecedentes de doença crónica em 8,8%. Principais motivos: febre (12,2%), dor abdominal (10,5%) e vómitos (9,9%). Solicitados exames complementares de diagnóstico (ECD) em 547 (43%) e administrada terapêutica em 428 (33,6%), nomeadamente salbutamol (34,8%), ondansetron (23,4%) e terapêutica laxante (18,2%). Registaram-se 87 internamentos (6,8%) e 18 transferências (1,4%). Diagnósticos mais frequentes à alta: gastroenterite aguda (11,4%), broncospasmo agudo (9,8%) e nasofaringite aguda (6,9%). Do total de referenciações, 36,6% não realizaram terapêutica, ECD, não foram internadas, transferidas ou observadas por outra especialidade. Neste grupo, idade mediana 3,9 anos (AIQ 1,2-8,2) e o diagnóstico mais frequente nasofaringite aguda (14,5%).

Conclusões
A prática nos CSP é condicionada por maior escassez recursos, menor duração de consulta e de discussão interpares, que podem conduzir a uma maior necessidade de referenciação hospitalar. É essencial melhorar estas condicionantes e a comunicação entre os dois níveis de cuidados, para otimizar o processo de referenciação.

Palavras-chave : cuidados de saúde primários, referenciação hospitalar, serviço de urgência

Urgência | Casuística / Investigação

PD-171 – (21SPP-11801) – AUTOMEDICAÇÃO (AM) EM IDADE PEDIÁTRICA

Catarina Teixeira[1,2]; Maria Manuel Zarcos[1]
1 – Centro Hospitalar de Leiria; 2 – Hospital Pediátrico – Centro Hospitalar e Universitário de Coimbra

Introdução e Objectivos
Dados sobre AM na população pediátrica portuguesa são escassos. **Objetivos:** avaliar fármacos mais utilizados na doença aguda; ausência de prescrição médica (PM) e erros associados.

Metodologia
Aplicado questionário aos acompanhantes de utentes dos 2-17anos(A) com recurso à UP num período de 2 meses. Avaliados dados demográficos; consumo de fármacos no último mês e PM. Consulta do RCM do Infarmed para avaliação da dose e necessidade de receita médica (RM)

Resultados
Obtidos 201 questionários. No último mês consumiram ≥1 fármaco 102 crianças/adolescentes, 40 com PM (39%). No grupo com PM, idade média 10,5A, consumiram-se 59 fármacos. Motivos mais frequentes: queixas álgicas(28%), otite média aguda(10%) e reação alérgica(10%). Fármacos mais prescritos :antibióticos(22%); analgésicos(19%); AINES(19%). A AM ocorreu em 62 (61%), idade média 10,5A, 73% tinham feito a mesma medicação numa situação prévia semelhante. Os motivos foram queixas álgicas(63%), febre(13%) e dificuldade respiratória(5%). Administrados 73 fármacos, os mais frequentes analgésicos(44%) e AINES(30%) – uso quase exclusivo do paracetamol e ibuprofeno. Estavam sujeitos a RM 8; 2 sem aprovação na idade utilizada. Determinou-se a adequação da dose em 61: não adequada em 21 (utilização de dose inferior em 15). Este grupo não diferiu significativamente do grupo com PM quanto à idade (p=0,3) e escolaridade (p=0,1) dos pais.

Conclusões
A frequência de AM foi semelhante à da literatura. A adequação da dose do fármaco foi superior, podendo refletir os ensinos prestados no primeiro momento da prescrição dos fármacos. Estavam sujeitos a RM/ não aprovados naquela situação 14%. Os resultados mostram a importância de instruir os pais para a administração responsável dos fármacos e das consequências do seu uso indevido.

Palavras-chave : automedicação, prescrição médica, analgésicos, AINES

Urgência | Casuística / Investigação

PD-172 – (21SPP-11737) – ACIDENTES DE MOTA (AM) NA ADOLESCÊNCIA – REALIDADE DE UMA URGÊNCIA PEDIÁTRICA (UP)

Inês Gameiro[1,2]; Marta Oliveira Martins[1,2]; Ana Catarina Coelho[1]; Maria Manuel Zarcos[1]
1 – Serviço de Pediatria, Centro Hospitalar de Leiria; 2 – Departamento de Pediatria, Hospital Pediátrico, Centro Hospitalar e Universitário de Coimbra

Introdução e Objectivos
Os acidentes são a principal causa de morbilidade e mortalidade nos adolescentes. Apesar da incidência de sinistralidade rodoviária ser conhecida, o impacto dos AM isoladamente não está bem estabelecido.
Objetivo:Caraterizar os AM em adolescentes dos 16-17A(idade legal para condução), observados numa UP de um hospital nível II.

Metodologia
Estudo descritivo retrospetivo dos episódios de urgência por AM, de out/2016-jun/2021.

Resultados
Identificaram-se 62 casos de AM; a maioria era o condutor(97%), do sexo masculino(89%) e com 17A(71%). Pelo menos 8% não usava capacete e 4 tiveram >1AM. Ocorreram sobretudo por embate noutro veículo, à 6ª feira e das 16-20h.
Detetou-se consumo de álcool em 7(máx.2,2g/L) e de outras drogas em 2. Não se identificaram lesões em 24%. Quando presentes, o nº mediano foi 1(1-17), contabilizando 42 fraturas, 37 feridas, 10 contusões, 9 hematomas, 7 lesões pulmonares/pleurais, entre outras. Houve 4 politraumatizados graves, 1 que faleceu. Quase todos realizaram exames de imagem:92% radiografia, 27% TC(59% alterada) e 5%ecografia.
Necessitaram de cirurgia 19% e tratamento conservador 57%. Foram transferidos para hospital terciário 5 jovens e 19 ficaram internados(cuidados intensivos-3). A duração mediana de internamento foi 3 dias, com 4 internamentos prolongados(máx.72 dias). Em 3 houve necessidade de múltiplos internamentos e 4 ficaram com sequelas graves(escaras, paraplegia, lesão do plexo sagrado, hipoestesia do braço).

Conclusões
Os AM nesta amostra de adolescentes estão associados a morbilidade significativa, com sequelas importantes e 1 caso de morte. A condução sobre efeito de tóxicos não foi desprezível. O conhecimento e melhor caracterização destes sinistros permite estabelecer estratégias de prevenção e proteção dos adolescentes.

Palavras-chave : acidentes de mota, adolescentes, morbilidade

Urgência | Casuística / Investigação

PD-173 – (21SPP-11933) – A PANDEMIA E OS ADOLESCENTES: INTOXICAÇÕES VOLUNTÁRIAS NA URGÊNCIA

Maria Limbert[1]; Maria Garrotes[1]; Madalena Lemos Ferreira[1]; Luzia Condessa[1]; Ana Pinheiro[1]; Duarte Rebelo[1]
1 – Serviço de Pediatria – Hospital de Cascais, Dr. José de Almeida

Introdução e Objectivos
Durante a pandemia verificou-se uma redução do número de admissões na urgência pediátrica mas percecionou-se um aumento das intoxicações voluntárias. Pretendemos analisar as intoxicações medicamentosas voluntárias (IMV) no nosso hospital antes e depois do início pandemia de forma a perceber se houve um aumento real destes casos.

Metodologia
Foram analisados os internamentos em urgência antes (janeiro 2018 a fevereiro 2020) e depois do início da pandemia (março 2020 a abril 2021) com o diagnóstico IMV. Foi feita uma análise descritiva dos dados demográficos, fármacos, complicações, abordagem e orientação.

Resultados
Foram registados 46 casos com uma mediana de 15 anos e predomínio no sexo feminino (65%). 52% das IMV foram polimedicamentosas, em 59% houve toma de psicofármacos e em 30% de paracetamol. Houve uma diminuição das admissões por IMV após o início da pandemia de 1,3 casos/mês para 0,9 casos/mês. Verificou-se um maior número de casos nos meses de inverno e uma redução nos meses de verão nos vários anos analisados. Relativamente aos antecedentes, 63% tinha história de patologia psiquiátrica e 24% de intoxicação prévia, sendo que 74% confirmava ideação suicida. Não se verificou um aumento das IMV nos doentes com patologia psiquiátrica após o início da pandemia. 80,5% dos doentes foi transferido para a pedopsiquiatria, 17,5% teve alta para o domicílio e 2% foi transferido para uma unidade de cuidados intensivos.

Conclusões
Esta análise revela uma diminuição do número de IMV após o início da pandemia, inclusive nos doentes com patologia psiquiátrica. Tal pode dever-se a uma maior supervisão paterna com o confinamento. Foi nos meses de inverno que se verificou o maior número de intoxicações, contrastando com o verão em que se objetiva uma clara redução.

Palavras-chave : pandemia, intoxicação medicamentosa voluntária, COVID-19, adolescentes

Urgência | Caso Clínico

PD-174 – (21SPP-11621) – INTOXICAÇÃO AGUDA POR MONÓXIDO DE CARBONO SECUNDÁRIA AO CONSUMO DE CIGARRILHAS

Rui Diogo[1,2]; Joana Mendes[1]; Daniela Couto[1]; Nuno Lourenço[1]; Ana Luísa Teixeira[1]; Ricardo Costa[1]
1 – Serviço de Pediatria, Centro Hospitalar Universitário Cova da Beira; 2 – Hospital Pediátrico, Centro Hospitalar e Universitário de Coimbra

Introdução / Descrição do Caso
A intoxicação por monóxido de carbono (CO) é uma das causas mais comuns de intoxicação fatal a nível mundial, mas são raros os casos de intoxicação aguda por CO secundária ao consumo agudo excessivo de tabaco.
Adolescente de 17 anos, sexo masculino, previamente saudável, nacionalidade egípcia, a viver em Portugal há 2 meses em instituição de acolhimento de refugiados. Trazido pelo INEM por alteração do estado de consciência – encontrado inconsciente, no quarto. À chegada ao SU, glicemia 86 mg/dL, via aérea patente, eupneico com FiO2 21%, auscultação cardiopulmonar normal, hemodinamicamente estável, pulsos femorais amplos, escala de coma de Glasgow 9, pupilas isocóricas e reativas, sem hematomas ou lesões cutâneas. Realizou hemograma, bioquímica, gasimetria venosa sem alterações. Alcoolémia e pesquisa de drogas de abuso na urina negativas. TC-CE sem alterações. Por informação de consumo de tabaco, fez doseamento de carboxihemoglobina (COHb) 13%, 3h após o consumo. Iniciou O2 por máscara de alto débito (FiO2 100%), com recuperação progressiva do estado de consciência e descida sustentada dos valores de COHb (2.6%). ECG e enzimas cardíacas sem alterações. O adolescente refere consumo de 2 cigarrilhas/dia desde há 2 meses, tendo nesse dia fumado 15 cigarrilhas em 30 minutos, com a janela e porta do quarto fechadas, após conhecimento de falecimento de familiar. Posteriormente terá iniciado cefaleias, tonturas e sonolência.

Comentários / Conclusões
Embora os efeitos crónicos do consumo de tabaco sejam conhecidos, é importante reconhecer a possibilidade de toxicidade aguda com risco de vida secundária à intoxicação por CO, uma causa de alteração do estado de consciência que deve ser lembrada.

Palavras-chave : Intoxicação, Monóxido de Carbono, Tabaco

Urgência | Casuística / Investigação

PD-175 – (21SPP-11650) – PRIORIDADE COR VERDE NA TRIAGEM DE MANCHESTER- A REALIDADE DE UMA URGÊNCIA PEDIÁTRICA

Rita Nércio[1]; Jéssica Sousa[2]; Dora Gomes[2]; Cristina Baptista[2]
1 – USF Infante D. Henrique; 2 – Centro Hospitalar Tondela Viseu

Introdução e Objectivos
Introdução: O recurso ao serviço de urgência hospitalar por situações não urgentes é muito frequente o que condiciona pior prestação de cuidados a situações verdadeiramente urgentes, insatisfação dos utentes e profissionais de saúde e insuficiência de recursos humanos.
Objetivo: Analisar as características clínico-epidemiológicas dos utentes que recorrem à urgência pediátrica (UP) com prioridade cor verde na triagem de Manchester.

Metodologia
Métodos: Estudo descritivo, transversal, realizado durante os meses de dezembro de 2019 a março de 2020, na 2ª semana de cada mês no serviço de UP. Através da análise de inquéritos preenchidos de forma anónima pelo acompanhante ou o próprio, se mais de 16 anos, e complementados com a informação clínica do médico.

Resultados
Resultados: Foram analisados 255 questionários. Os principais motivos de ida à UP foram preferência de avaliação médica por pediatra (28,62%), por ser o local de atendimento mais próximo (10,59%) e noção de potencial doença grave ou urgente (9,8%). De referir que a maioria dos acompanhantes (63,1%) tinha escolaridade igual ou superior ao 12ºano de escolaridade, que recorreram maioritariamente no horário das 8 às 13horas e durante os dias úteis da semana. Os principais diagnósticos de alta foram nasofaringite (12,9%) e otite média aguda (10,2%) e cerca de 73% teve alta sem realizar qualquer exame auxiliar de diagnóstico.

Conclusões
Conclusão: O recurso injustificado ao serviço de urgência, por noção errada de doença grave ou por não reconhecimento da capacidade do médico de família na avaliação médica, demonstra escassez de educação para a saúde na população em geral.

Palavras-chave : serviço de urgência, pediatria, prioridade cor verde

Urgência | Casuística / Investigação

PD-176 – (21SPP-11890) – O IMPACTO DA PANDEMIA NAS INTOXICAÇÕES INVOLUNTÁRIAS – MAIS UM EFEITO COLATERAL?

Maria Limbert[1]; Maria Garrotes[1]; Madalena Lemos Ferreira[1]; Luzia Condessa[1]; Ana Pinheiro[1]
1 – Serviço de Pediatria – Hospital de Cascais, Dr. José de Almeida

Introdução e Objectivos
O confinamento devido à pandemia COVID-19 levou a maior permanência em casa. A facilidade de acesso a fármacos e produtos domésticos, aliada a incapacidade de supervisão parental adequada pelo teletrabalho, podem contribuir para um maior risco de intoxicações involuntárias. Pretendemos analisar estas intoxicações e avaliar qual o impacto da pandemia.

Metodologia
Estudo descritivo retrospetivo dos dados clínicos de crianças internadas em serviço de observação por intoxicação involuntária de janeiro 2018 a abril 2021, excluindo as intoxicações por monóxido de carbono. Foram comparados os dados do período pré e pós início da pandemia.

Resultados
Registaram-se 42 casos com uma mediana de idades de 2 anos e maior prevalência no sexo masculino (60%). Verificou-se uma ligeira diminuição do número de intoxicações involuntárias após o início da pandemia, com apenas 0,9 casos/mês em contraste com 1,1/mês no período pré-pandemia. 86% das intoxicações foram farmacológicas, 9% por estupefacientes e 5% por produtos domésticos. Dentro das farmacológicas, 17% foram polimedicamentosas. Relativamente à abordagem, em 36% dos casos foi realizada lavagem gástrica, em 21% carvão ativado e nenhum fez antídoto. Foram internados em enfermaria 9,5% dos doentes e, na alta, 7% foram referenciados ao NHACJR.

Conclusões
No nosso hospital verificou-se uma ligeira diminuição do número de intoxicações involuntárias após o início da pandemia. Este resultado é concordante com a literatura existente até à data. Apesar do teletrabalho, parece existir uma maior vigilância por parte dos pais o que pode significar que as acções de sensibilização para a prevenção de acidentes domésticos têm sido eficazes e a continuação deste trabalho deve ser incentivada.

Palavras-chave : Intoxicação involuntária, pandemia, COVID-19

Urgência | Casuística / Investigação

PD-177 – (21SPP-11553) – CRANIECTOMIA DESCOMPRESSIVA EM IDADE PEDIÁTRICA – REVISÃO DE CASUÍSTICA EM 10 ANOS E AVALIAÇÃO DE QUALIDADE DE VIDA

Cristina Camilo[1,2]; Joana Chagas[1,2];
1 – Unidade de Cuidados Intensivos Pediátricos, Serviço de Pediatria Médica, Departamento de Pediatria, HSM – CHULN;
2 – Clínica Universitária de Pediatria, Faculdade de Medicina da Universidade de Lisboa

Introdução e Objectivos
A craniectomia descompressiva (CD) é uma cirurgia utilizada em casos de hipertensão intracraniana refratária, estando posteriormente indicada a reconstrução (cranioplastia) se estabilidade clínica. Pretendeu-se caracterizar os doentes que realizaram estes procedimentos, avaliar os estados funcionais pós-CD, pós-cranioplastia e no momento actual, e avaliar a qualidade de vida relacionada com saúde (QVRS) pós-CD e pós-cranioplastia.

Metodologia
Estudo retrospetivo descritivo, unicêntrico, não controlado. Consulta dos processos dos doentes internados na UCIPed que realizaram CD entre Janeiro de 2011 e Junho de 2021. Para avaliar o estado funcional usou-se a escala PCPC/POPC. Para a QVRS usou-se o questionário KINDL®.

Resultados
Neste período 35 doentes realizaram CD. A indicação mais frequente foi traumatismo crânio-encefálico. A duração média do internamento foi de 8,6 dias. A mediana do pior GCS pré-CD foi de 8. Três doentes (8,6%) faleceram. A cranioplastia foi efectuada em 29 doentes (intervalo médio CD-cranioplastia de 180 dias); seguimento médio de 57,5 meses. Em relação ao PCPC, pré-CD 34 (97,1%) doentes tinham um bom *outcome*, pós-CD 8 (22,9%) tinham um bom *outcome*, atualmente 23 (65,7%) têm um bom *outcome*. Em relação ao POPC, pré-CD 32 (91,4%) doentes tinham um bom *outcome*, pós-CD 8 (22,9%) tinham um bom *outcome*, atualmente 23 (65,7%) têm um bom *outcome*. A QVRS foi avaliada em 20 doentes. QVRS média pós-CD foi 56,56±16,44 e pós-cranioplastia foi 63,59±15,74.

Conclusões
A CD permitiu uma melhoria da sobrevida e do *outcome* a longo prazo. A QVRS melhorou significativamente após a cranioplastia. não foi significativamente diferente da QVRS de adolescentes portugueses sem doença crónica na maior parte das dimensões do KINDL®.

Palavras-chave : craniectomia descompressiva, qualidade de vida, KINDL

Urgência | Caso Clínico

PD-178 – (21SPP-11566) – FITOFOTODERMATOSE APÓS EXPOSIÇÃO À ARRUDA – A PROPÓSITO DE UM CASO CLÍNICO

Beatriz Teixeira[1]; Marta Barros[2]; Joana Azevedo Silva[3]; Mariana Baptista Ferreira[4]; Márcia Quaresma[3]; Lígia Peralta[3]

1 – Serviço de Pediatria, Centro Materno-Infantil do Norte, Centro Hospitalar e Universitário do Porto; 2 – Serviço de Pediatria, Centro Hospitalar de Vila Nova de Gaia/ Espinho; 3 – Serviço de Pediatria e Neonatologia, Centro Hospitalar de Trás-os-Montes e Alto Douro; 4 – Interna de Formação Geral, Centro Hospitalar de Trás-os-Montes e Alto Douro

Introdução / Descrição do Caso

A fitofotodermatose (FFD) é uma reação inflamatória fototóxica da pele resultante do contacto com substâncias químicas (furocumarinas) presentes em certas plantas seguido da exposição à radiação ultravioleta. As plantas mais frequentemente imputadas são as da família A*piaceae* e *Rutaceae* (nomeadamente a arruda, ou *Ruta graveolens*). Adolescente de 12 anos, saudável, avaliado no Serviço de Urgência por dermatose vesico-bolhosa pruriginosa, localizada nas extremidades, com 3 dias de evolução, que surgiu após o doente ter caminhado descalço num campo com arruda. Ao exame objetivo encontrava-se apirético, hemodinamicamente estável e com bom estado geral. Apresentava edema acral e lesões eritematosas lineares de configuração bizarra nas áreas fotoexpostas, e outras exsudativas e com crostas melicéricas dispersas nos membros superiores e inferiores. Analiticamente sem aumento dos parâmetros inflamatórios. Pela suspeita de FFD à arruda e impetiginização secundária, iniciou prednisolona e flucloxacilina orais, abstendo-se da exposição solar. A hemocultura revelou-se estéril e no exsudado das lesões foi isolado *Staphylococcus aureus*. Na consulta de seguimento, após 2 semanas, observou-se excelente evolução clínica, com resolução completa do edema e do prurido, apresentando apenas descamação e hiperpigmentação pós-inflamatória de disposição linear.

Comentários / Conclusões

A FFD é uma entidade que requer alta suspeição clínica, podendo a sobreinfeção bacteriana atrasar o diagnóstico. Frequentemente, a dermatose é apenas reconhecida na fase de hiperpigmentação, já que a fase inflamatória pode ser pouco exuberante. A identificação do agente etiológico e a evicção solar são cruciais na prevenção do agravamento e da recidiva.

Palavras-chave : Arruda, Fitofotodermatose

Urgência | Caso Clínico

PD-179 – (21SPP-11528) – CLAUDICAÇÃO DA MARCHA – UM DIAGNÓSTICO INESPERADO

Gonçalo Vale[1]; Inês Garcia Ferro[2]; Catarina Lacerda[1]
1 – Centro Hospitalar Barreiro-Montijo; 2 – Serviço de Pediatria, Departamento de Pediatria, Hospital Santa Maria, Centro Hospitalar Universitário Lisboa Norte, EPE

Introdução / Descrição do Caso

Introdução: A alteração do padrão normal da marcha pode ser provocada por uma ampla variedade de condições. Na grande maioria dos episódios, a claudicação é causada por situações benignas autolimitadas, como inflamação da membrana sinovial da articulação da anca. No entanto, pode ser o sinal clínico de uma condição subjacente grave, potencialmente fatal.

Descrição do caso: 22 meses, género feminino, sem antecedentes relevantes, PNV atualizado. Recorreu ao Serviço de Urgência por claudicação da marcha com 3 semanas de evolução, com início após queda da própria altura. Referência a múltiplos episódios de desequilíbrio desde a queda. Contexto febril com 3 dias de duração, duas semanas antes da observação, após vacinação. À observação apenas detetada claudicação da marcha à esquerda, melhorada após toma de ibuprofeno. Realizou radiografia dos membros inferiores, que se revelou normal. Avaliação analítica destacou Hb 10.1g/dL, sem leucocitose, PCR 68,1mg/L e VS 66mm/h. Ecografia mostrou "espessamento da cápsula sinovial bilateralmente. À direita pequena quantidade de líquido não puro". Por suspeita de artrite séptica, foi transferida para outra unidade hospitalar onde realizou RM, que levou ao diagnóstico de neuroblastoma da glândula supra-renal direita com disseminação linfática regional, metastização hepática, pleural e óssea múltipla.

Comentários / Conclusões

Discussão: Apresenta-se o caso para alertar para a importância do diagnostico diferencial da claudicação da marcha sobretudo se idade atípica, febre, persistência da claudicação ou recusa na marcha. Com base nas hipóteses diagnósticas sugeridas pela anamnese e exame físico, é indispensável uma abordagem diagnóstica completa para orientação terapêutica atempada pelas suas implicações prognósticas.

Palavras-chave : Claudicação, Marcha, Neuroblastoma

Urgência | Caso Clínico

PD-180 – (21SPP-11455) – UMA CAUSA RARA DE DOR ABDOMINAL EM ADOLESCENTE COM RIM DISPLÁSICO

Ana Barbosa Rodrigues[1]; Filipa Da Costa Cascais[2]; Inês Vermelho Lourenço[3]; Rita Martins[2]; Paulo Calhau[2]
1 – Serviço de Pediatria, Centro Hospitalar Universitário Lisboa Norte, Lisboa; 2 – Serviço de Pediatria, Hospital Garcia de Orta, Almada; 3 – Serviço de Ginecologia e Obstetrícia, Hospital Beatriz Ângelo, Loures

Introdução / Descrição do Caso

Introdução: A dor abdominal aguda é um motivo frequente de atendimento na Urgência Pediátrica (UP), e pode corresponder a uma enorme variedade de diagnósticos. A Síndrome de Herlyn-Werner-Wünderlich/OHVIRA é uma malformação urogenital rara, caracterizada por útero didelfo, hemivagina obstruída e agenesia/anomalia renal ipsilateral. Apresenta-se tipicamente com dismenorreia grave progressiva.

Caso clínico: Adolescente de 13 anos, menarca há um ano, com ciclos regulares e sem dismenorreia, seguida em Nefrologia Pediátrica por rim direito displásico. Inicia quadro de dor abdominal associada a vómitos, com três dias de evolução. Na UP apresentava abdómen doloroso na fossa ilíaca direita, com defesa. Analiticamente com leucocitose e elevação da proteína C reativa. Ecografia abdomino-pélvica revelou duas cavidades uterinas e imagem tubular no canal vaginal preenchida por provável conteúdo hemático. A ressonância magnética com contraste mostrou útero didelfo e duas hemivaginas, a direita obstruída, com hematometrocolpos e hematossalpinge, rim direito displásico e ureter direito ectópico, com implantação distal na hemivagina direita, aspetos compatíveis com Síndrome OHVIRA. Submetida a cirurgia urgente, com incisão do septo vaginal, drenagem de 700mL de sangue acumulado e sutura para impedir novo encerramento. Desde então, mantém-se assintomática, e com o septo vaginal não obstrutivo.

Comentários / Conclusões

Numa adolescente com dor abdominal aguda, o hematometrocolpos e a Síndrome OHVIRA, ainda que raros e com apresentação habitualmente diferente, devem ser considerados no diagnóstico diferencial. As doentes com agenesia renal/rim displásico devem ser investigadas para exclusão de anomalias uterovaginais associadas, de forma a prevenir complicações graves.

Palavras-chave : Dor abdominal, Adolescente

Urgência | Casuística / Investigação

PD-181 – (21SPP-11389) – DOR ABDOMINAL NO SERVIÇO DE URGÊNCIA DE UM CENTRO TERCIÁRIO DURANTE A PANDEMIA

Beatriz Falcão Cardoso[1]; Joana Ventura Lourenço[1]; Isabel Urraca M.S.[2]; Afonso Pedrosa[3]; Susana Corujeira[4]; Paula Guerra[4,5]; Ana Maia[6,7]

1 – Serviço de Pediatria, UAG da Mulher e da Criança, Centro Hospitalar e Universitário de São João; 2 – Unidade de Farmacologia Clínica, Centro Hospitalar e Universitário de São João; 3 – Serviço de Inteligência de Dados, Centro de Gestação da Informação, Centro Hospitalar e Universitário de São João; 4 – Unidade de Gastrenterologia e Nutrição Clínica Pediátrica, UAG da Mulher e da Criança, Centro Hospitalar e Universitário de São João; 5 – Unidade de Cuidados Paliativos Pediátricos, UAG da Mulher e da Criança, Centro Hospitalar e Universitário de São João; 6 – Unidade de Pediatria de Ambulatório, UAG da Mulher e da Criança, Centro Hospitalar e Universitário de São João; 7 – Departamento de Pediatria, Faculdade de Medicina da Universidade do Porto

Introdução e Objectivos

A dor abdominal é um dos principais motivos de ida ao Serviço de Urgência (SU). A pandemia COVID-19 tem vindo a mudar a abordagem e o motivo de ida dos doentes ao SU. O objetivo deste trabalho foi determinar as causas mais comuns de dor abdominal no SU e se existe relação entre dor abdominal e a COVID-19.

Metodologia

Estudo retrospetivo observacional sobre os doentes com queixas de dor abdominal na triagem do SU de um hospital terciário entre 2/2020 e 2/2021. Foram registadas características demográficas, resultado do teste COVID, diagnóstico e destino à data de alta. A análise estatística foi feita em Excel®.

Resultados

Ocorreram 1481 episódios de dor abdominal. Esta queixa foi mais comum no sexo feminino (57%) e a idade média dos doentes foi de 10,9 anos, com 51% dos casos em adolescentes. O top 5 das causas mais comuns foi: gastrenterite aguda 18%, obstipação 17%, apendicite aguda 14%, dor abdominal não-especificada 8% e cólica abdominal 6%. A COVID-19 foi responsável por 1,2% dos casos (n=18), e nenhum precisou de hospitalização. Todos estes doentes apresentavam outros sintomas gastrointestinais, respiratórios e/ou febre. Dos positivos, 22% foram diagnosticados com apendicite. Durante o ano de pandemia, a apendicite, o trauma e a invaginação intestinal constituíram as causas mais comuns de doença ameaçadora de vida, enquanto que a gastrenterite, a obstipação e a dor abdominal não-especificada constituíram as causas mais comuns de doença não-ameaçadora de vida.

Conclusões

No que toca à COVID-19 em idade pediátrica, parece haver uma relação com a presença de sintomas gastrointestinais, sobretudo se associada a sintomas respiratórios e/ou febre. Logo, apesar de associada a um número reduzido de complicações, a COVID-19 é uma causa menos comum de dor abdominal no SU.

Palavras-chave : Dor abdominal, Pediatria, Serviço de Urgência, COVID-19

Urgência | Casuística / Investigação

PD-182 – (21SPP-11567) – PERFIL DOS UTILIZADORES FREQUENTES DA URGÊNCIA PEDIÁTRICA DE UM HOSPITAL DE NÍVEL II

Ana Teresa Guerra[1]; Madalena Leiria Carvalho[1]; Ana Filipa Paixão[1]; Luísa Castello-Branco Ribeiro[1]; Sofia Grilo[1]; Maria Inês Mascarenhas[1]; Vanda Bento[1]; Cláudio Alves[1]

1 – Hospital Prof. Doutor Fernando Fonseca

Introdução e Objectivos

Os utilizadores frequentes (UF) contribuem para um volume excessivo de admissões na urgência pediátrica (UP), condicionando uma diminuição da qualidade dos serviços prestados e um aumento dos gastos em saúde.

Objetivos: Caracterização da população de UF da UP de um hospital Nível II.

Metodologia

Estudo retrospectivo e descritivo. Os UF foram definidos como os que recorreram à UP ≥4 vezes por ano, em 3 anos consecutivos (2017-2019). Análise dos dados: *SPSS Statistics 25*.

Resultados

383 UF; 57,4% do sexo masculino; idade mediana de 5 anos [3-20 anos]; 97,4% de naturalidade portuguesa. Identificados antecedentes relevantes em 68,7% dos UF, os mais frequentes: sibilância recorrente (27,4%), otite seromucosa/ otites de repetição (18,3%), asma (11,7%), rinite alérgica (11,2%), apneia obstrutiva do sono (10,7%), dermatite atópica (7,8%) e obstipação (6,8%). O seguimento em consulta hospitalar verificou-se em 66,3% dos UF e 48,8% realizam medicação habitual.

Registaram-se 7819 episódios de urgência e 309 internamentos dos quais 20,9% e 60,5%, respetivamente, foram relacionados com os antecedentes relevantes.

A maioria (65%) dos episódios foram considerados não urgentes/ pouco urgentes de acordo com a Triagem de Manchester. Os episódios muito urgentes/ emergentes correlacionam-se de forma estatisticamente significativa com o facto de terem sido causados por agudização das patologias supramencionadas (p-value<0.001).

Conclusões

As patologias mais frequentemente identificadas são do foro respiratório e a maioria dos episódios não apresenta critério de urgência. A optimização do controlo farmacológico destas patologias, assim como a educação para a saúde junto dos pais e crianças contribuirá para a redução do volume de admissões.

Palavras-chave : utilizadores, frequentes, urgência

Urgência | Casuística / Investigação

PD-183 – (21SPP-11754) – INGESTÃO DE CORPOS ESTRANHOS (CE) – CASUÍSTICA DE UMA URGÊNCIA PEDIÁTRICA (UP)

Inês Gameiro[1,2]; Maria Manuel Zarcos[1]
1 – Serviço de Pediatria, Centro Hospitalar de Leiria; 2 – Departamento de Pediatria, Hospital Pediátrico, Centro Hospitalar e Universitário de Coimbra

Introdução e Objectivos
A ingestão de CE é frequente em pediatria, sendo a maioria objetos de baixo risco que atravessam o trato gastrointestinal sem dificuldade. Contudo, alguns estão associados a complicações quando impactados. Objetivo: Caraterizar os episódios observados numa UP de um hospital nível II.

Metodologia
Estudo retrospetivo descritivo dos casos de suspeita de ingestão CE, de out/2016-jun/2021.

Resultados
Identificaram-se 139 casos, 58% rapazes, com idade mediana 4,1A (0,7-17,2). Os CE mais frequentes foram as moedas(28%), as esferas(11%) e as pilhas(6%). Apresentaram sintomas 40%, sendo o engasgamento, a dor abdominal e a tosse os mais comuns. A duração mediana do tempo de chegada à UP, quando conhecido, foi 2h. Realizaram radiografia (Rx) 75% das crianças, com identificação do CE em 81%, a maioria localizada no intestino. Em 21 (25%) não se visualizou o CE, apesar de 8 terem características radiopacas. Foram transferidas 13 crianças para um hospital nível III: 7 das 8 ingestões de pilha, com extração de 4 (esófago-1, estômago-3). Não foram removidas 3 por já se encontrarem no intestino e 1 por ter sido expelida. Nas outras 6 crianças transferidas, os CE encontravam-se no esófago ou estômago. Destes, 2 cascas de marisco e 1 berlinde >2cm foram removidos por endoscopia. Houve 1 caso complicado com lesões necróticas do esófago.

Conclusões
Apesar do número substancial de casos, a maioria eram objetos inócuos. A mediana de idades observada foi superior à descrita na literatura (3-36M), possivelmente por menor supervisão. Em 6% dos episódios provavelmente não ocorreu ingestão CE, dado que não foram identificados no Rx, apesar do relato de objetos radiopacos. As ingestões de pilha pela potencial gravidade, foram transferidas para eventual remoção, com 1 caso com complicações.

Palavras-chave : corpos estranhos, urgência

Urgência | Casuística / Investigação

PD-184 – (21SPP-11758) – ADMISSÕES DE RECÉM-NASCIDOS NO SERVIÇO DE URGÊNCIA – 5 ANOS DE EXPERIÊNCIA

João Filipe Nico[1]; Teresa Almeida Lopes[2]; Sofia Rodrigues Almeida[1]; Lourdes Mota[1]; Agostinho Fernandes[1]
1 – Serviço de Pediatria – Hospital Distrital da Figueira da Foz; 2 – Hospital Pediátrico – Centro Hospitalar e Universitário de Coimbra

Introdução e Objectivos
O período neonatal caracteriza-se por grande vulnerabilidade, sendo frequente o recurso indevido ao Serviço de Urgência (SU). Pretende-se caracterizar as admissões no SU nesta idade num hospital nível II.

Metodologia
Revisão descritiva retrospetiva das admissões num SU de recém-nascidos (RN) (≤28 dias de vida) entre Jan/16-Dez/20.

Resultados
Foram consideradas 440 admissões, correspondendo a 391 RN (11% readmissões) com idade mediana 15 dias (3-28), 17%≤7 dias, 53% sexo masculino. A maioria era RN de termo (94%), primeiro filho em 54%, com idade materna mediana 31 anos (16-45), 84% trazidos por iniciativa dos pais. A prioridade de triagem mais frequente foi "pouco urgente" (61%), com 39% das admissões no período noturno (20h-08h). Os principais motivos de admissão foram alterações da pele e tecidos moles (26%) e sintomatologia gastrointestinal (21%). Na alta, em 9% não se verificou doença e em 43% verificou-se alguma condição benigna, como cólicas (n=47) ou alterações inespecíficas do cordão umbilical (n=33). Nos episódios em que se verificou alguma patologia (n=213), os diagnósticos mais frequentes foram patologia respiratória (33%) e patologia da pele e tecidos moles (18%). Foram necessários exames complementares de diagnóstico em 18% e terapêutica em 3% dos casos. Em 16% das admissões foi necessário internamento com duração mediana 3,5 dias (1-17) e houve 68% de altas para o domicílio sem indicação de reavaliação.

Conclusões
As admissões no SU de RN foram maioritariamente triadas como pouco urgentes, sem necessidade de investigação ou terapêutica. Neste período é especialmente importante a educação para a saúde dos cuidadores, capacitando-os para a distinção dos motivos para recorrer ao SU hospitalar dos que poderão ser observados em Cuidados de Saúde Primários.

Palavras-chave : Serviço de Urgência, Recém-nascido, Período neonatal

Urgência | Casuística / Investigação

PD-185 – (21SPP-11917) – INTOXICAÇÕES EM IDADE PEDIÁTRICA, CASUÍSTICA DE 5 ANOS NUM HOSPITAL DE NÍVEL II

Mariana Vieira Da Silva[1]; Ana Rita Rodrigues Matos[1]; Catarina Faria Tavares[1]; Sofia Reis[1]; Joaquina Antunes[1]; Cristina Baptista[1]
1 – Centro Hospitalar Tondela Viseu

Introdução e Objectivos
As intoxicações em idade pediátrica continuam a ser um desafio no diagnóstico e atuação, pela variedade de produtos envolvidos, sinais e sintomas associados e pela possível intencionalidade subjacente ao ato. Caracterizar casos de risco de intoxicação na urgência pediátrica (UP), num hospital de nível II, e o impacto pela pandemia COVID-19.

Metodologia
Análise retrospetiva dos registos de admissão na UP com risco de intoxicação, entre julho 2016 e junho 2021.

Resultados
Verificaram-se 319 admissões, ≥1 por semana. Destas, 68,7% foram consideradas intoxicações agudas voluntárias (IAV) – 57,7% raparigas e 99,5% ≥10 anos; e 31,3% involuntárias (IAI) – 44% rapazes e 77% <6 anos, com um pico aos 2 anos (29%). Nas IAV, 54,8% foram com intuito recreativo, 67,5% destas em rapazes e 80,8% apenas com 1 produto (álcool em 91,8%).
A ideação suicida estava presente em 39,3% das IAV, 87,2% raparigas, 41,9% com medicação habitual e 54,7% apenas com 1 produto, destacando-se antidepressivos (29,8%), benzodiazepinas (27,7%) e AINEs (10,6%); 47,9% das IAV tinham patologia prévia, sendo a perturbação depressiva a mais prevalente (51,4%).
Nas IAI, 57% ocorreram com fármacos (26,3% com benzodiazepinas) e 76% em ambiente doméstico.
O número de admissões foi 33,8% menor no último ano em relação ao primeiro.
Durante a pandemia, verificou-se uma diminuição das IAV e ideação suicida quando comparado com o ano anterior (55,8% *vs* 71,7% e 23,3% *vs* 32,1%) e aumento das IAI (44,2% *vs* 28,3%).

Conclusões
Admite-se uma tendência de redução do número de admissões por intoxicações. O domicílio continua a ser um local de risco para IAI, situação que a prevenção primária pode alterar. Nos adolescentes com Psicopatologia/doença crónica, parece continuar a falhar o controlo parental da medicação.

Palavras-chave : Intoxicações agudas voluntárias, Intoxicações agudas involuntárias

Urgência | Casuística / Investigação

PD-186 – (21SPP-11923) – UM ANO DE PANDEMIA NAS PROVENIÊNCIAS DA URGÊNCIA PEDIÁTRICA: QUE MUDANÇAS?

Inês Silva Costa[1]; João Sousa Marques[1]; Catarina Tavares[1]; Lígia M. Ferreira[1]; Sofia Reis[1]; Cristina Baptista[1]
1 – Serviço de Pediatria, Centro Hospitalar Tondela-Viseu

Introdução e Objectivos
A pandemia COVID-19 mudou a forma como os doentes percecionam os cuidados de saúde mas também a própria organização dos serviços de Urgência, nomeadamente através das orientações emanadas pelas entidades de saúde (AS) sobre a dinâmica das referenciações pelo SNS24 e pelos Cuidados de Saúde Primários (CSP).
O objetivo deste estudo é analisar as diferenças nas admissões na Urgência Pediátrica antes e durante o período pandémico.

Metodologia
Foram analisadas as proveniências dos doentes admitidos na Urgência Pediátrica, de março de 2020 a março de 2021, e comparados com o período homólogo do ano anterior.

Resultados
Obtiveram-se 32145 e 13629 episódios de urgência no período pré e pandémico, respetivamente.
Observou-se um aumento na distribuição da idade dos doentes no período pandémico (mediana de 5 *vs* 4 anos, p<0,01), exceto nos doentes provenientes da Consulta Externa (CE) (p=0,80).
O SNS24 referenciou 3 vezes mais doentes durante a pandemia, mais frequentemente com menor gravidade na triagem de Manchester (p<0,01).
Relativamente à orientação, os doentes provenientes por iniciativa própria ou dos CSP tiveram menos frequentemente alta para o domicílio (p<0,01), ao contrário dos provenientes do SNS24 que necessitaram menos de internamento, transferência ou orientação para CE (p=0,01). Não houve diferença nas orientações dos doentes provenientes da CE, INEM ou de outro Hospital.

Conclusões
Conclui-se que durante a pandemia foram admitidos mais doentes provenientes do SNS24, indo de encontro ao preconizado pelas AS, ainda que se tratassem de situações de menor gravidade, sem necessidade de cuidados hospitalares.
Foram admitidos menos doentes sem referenciação, com maior necessidade de cuidados, colocando-se a hipótese de uma procura mais seletiva de cuidados de saúde.

Palavras-chave : COVID-19, Urgência Pediátrica, SNS24

Urgência | Casuística / Investigação

PD-187 – (21SPP-11688) – SÍNDROME DA CRIANÇA ABANADA – A EXPERIÊNCIA DE UM HOSPITAL NÍVEL III

Madalena Von Hafe[1]; Bárbara Mota[1]; Irene Carvalho[1]
1 – Serviço de Pediatria, Unidade autónoma Gestão da Mulher e da Criança, Centro Hospitalar Universitário do São João, Porto, Portugal

Introdução e Objectivos
A Síndrome da Criança Abanada (SCA) é uma constelação de sintomas variados e inespecíficos após abuso físico, de difícil diagnóstico. O objetivo deste trabalho foi caracterizar os doentes internados no Serviço de Pediatria com SCA.

Metodologia
Realizou-se um estudo retrospetivo dos doentes internados com SCA de 1 de Janeiro de 2004 a 31 de Dezembro de 2020. Através da consulta do processo clínico, foram recolhidos dados sobre informação demográfica, clínica e exames complementares de diagnóstico. Análise estatística foi realizada com recurso ao SPSS.

Resultados
Foram incluídos 8 doentes com idade média de 102± 69 dias de vida, sendo 25% do sexo feminino. Em 2 casos o abusador foi a mãe, em 3 o pai e em 1 caso a *baby-sitter*. A idade média do abusador foi 23± 4anos. A clínica de apresentação incluía letargia (4), vómitos (2), crises convulsivas (1), hipotonia(1) e choro inconsolável (1).Todos os lactentes apresentavam abaulamento da fontanela anterior à admissão, 7 hemorragia retiniana bilateral e 1 hemorragia retiniana esquerda. Dois doentes apresentavam sinais externos de trauma e apenas 1 sinais de fratura na radiografia do esqueleto. Na tomografia craneoencefálica, a maioria dos doentes apresentava hemorragia subdural (6), 1 apresentava hemorragia subaracnoideia e outra hemorragia intraventricular e subdural com fratura do crânio. A hemoglobina média à admissão foi 8,23± 0,70g/dL (VCM 78,8 e CHCM 34,3 g/dL).

Conclusões
O diagnóstico de SCA implica um elevado nível de suspeição que deve estar presente em lactentes com alteração do estado de consciência. Apesar da anemia ter sido um achado frequente nesta coorte, são necessários estudos de maior dimensão amostral para esclarecer a potencial associação com esta síndrome.

Palavras-chave : Síndrome da criança abanada, Shaken-baby, Maus tratos, Hemorragia cerebral

Nefrologia | Caso Clínico

PD-188 – (21SPP-11329) – INTOXICAÇÃO POR PARACETAMOL: NÃO ESQUECER A NEFROTOXICIDADE

Inês Rosinha[1]; Marta Machado[1]; Carolina Cordinhã[1]; Carmen Do Carmo[1]; Clara Gomes[1]
1 – Unidade de Nefrologia, Hospital Pediátrico de Coimbra

Introdução / Descrição do Caso
A hepatotoxicidade é a principal complicação da intoxicação por paracetamol (IP). Contudo, pode ocorrer lesão renal aguda em mais de 30% das falências hepáticas graves.
Descrição do Caso:
Rapariga de 14 anos, previamente saudável, recorreu ao Serviço de Urgência 24 horas após ingestão voluntária de 22,5 gramas de paracetamol por ideação suicida. Três horas depois iniciou vómitos alimentares e dor abdominal. Ao exame objetivo destacava-se ligeira icterícia, abdómen doloroso à palpação do hipocôndrio direito e restante exame normal. Analiticamente: doseamento de paracetamol 48 ug/mL; pesquisa de drogas na urina (U) negativa; azoto ureico (AU), creatinina (Cr) e ionograma normais; acidose metabólica ligeira; AST 545 U/L; ALT 856 U/L; bilirrubina total 3.64 mg/dL; elevação de TP (25.6''), INR (2.19) e D-dímeros (890 ug/L); TTPa e fibrinogénio normais.
Administrada N-Acetilcisteína e vitamina K.
Apesar da recuperação hepática, verificou-se deterioração da função renal ao 3º dia [AU 68 mg/dL; Cr 10.59 mg/dL; proteinúria nefrótica (proteínas (Pr)/Cr U 1025 mg/mmol)], com oligúria refratária à terapêutica diurética. Iniciou corticoterapia e hemodiálise (HD).
A biópsia renal revelou necrose tubular aguda importante com focos de nefrite túbulo-intersticial e proliferação mesangial discreta.
Recuperou progressivamente a função renal e suspendeu HD após 9 sessões. Na alta (D18): Cr 1,1 mg/dL; AU 29 mg/dL; Pr/Cr U 21,5 mg/mmol. Completou 1 mês de corticoterapia.

Comentários / Conclusões
Apesar de rara, a nefrotoxicidade pode ocorrer na IP em associação com a lesão hepática grave, sendo possível que se manifeste apenas na sua fase de resolução. Assim, a monitorização, o ajuste terapêutico e a prevenção de nefrotoxicidade adicional são cruciais.

Palavras-chave : Lesão Renal Aguda, Necrose Tubular Aguda, Nefrotoxicidade, Paracetamol

Nefrologia | Caso Clínico

PD-189 – (21SPP-11622) – BUROSUMAB – UMA NOVA OPÇÃO TERAPÊUTICA NO RAQUITISMO HIPOFOSFATÉMICO LIGADO AO X

Marta Veríssimo[1]; Joana Martins[2]; Mafalda Matias[3]; Rute Baeta Baptista[4]; Telma Francisco[4]; Gisela Neto[4]; Ana Paula Serrão[4]; Margarida Abranches[4]

1 – Departamento de Pediatria, Hospital Prof Doutor Fernando Fonseca, E.P.E.; 2 – Serviço de Pediatria, Hospital Garcia de Orta, E.P.E.; 3 – Serviço de Pediatria, Centro Hospitalar Barreiro-Montijo, E.P.E.; 4 – Unidade de Nefrologia Pediátrica, Hospital Dona Estefânia, Centro Hospitalar Universitário de Lisboa Central, E.P.E.

Introdução / Descrição do Caso

Introdução:O raquitismo hipofosfatémico ligado ao X (XLH) resulta de mutações com perda de função no gene PHEX, condicionando um aumento do FGF-23 e perda renal de fósforo. O tratamento convencional baseia-se na suplementação oral com fósforo e vitamina D ativa. O burosumab, um anticorpo monoclonal recombinante anti-FGF-23, constitui uma nova opção terapêutica aprovada para esta indicação. Apresentam-se 4 casos clínicos de XLH focando a abordagem terapêutica.

Descrição dos casos: Crianças referenciadas à consulta de Nefrologia Pediátrica por baixa estatura e varismo. Analiticamente com fosfatase alcalina e PTH elevadas, diminuição do fósforo e da 25-hidroxivitamina D com calcemia normal. O estudo radiológico evidenciava desmineralização óssea generalizada e alargamento das epífises. Admitindo o diagnóstico de raquitismo hipofosfatémico, iniciaram terapêutica convencional. Um dos doentes foi submetido a tratamento cirúrgico das deformidades ósseas. Em três doentes identificaram-se variantes patogénicas no gene PHEX em heterozigotia e um doente tinha história familiar compatível. Dois dos doentes iniciaram burosumab. Verificou-se melhoria da evolução estatural, deformidade e mineralização ósseas em todos os casos. Nos casos medicados com burosumab verificou-se ainda normalização do fósforo sérico, sem efeitos adversos associados à terapêutica.

Comentários / Conclusões

Discussão: O tratamento com burosumab resulta na diminuição da gravidade do raquitismo e melhoria do crescimento. No entanto, os dados sobre doentes pediátricos com XLH tratados com burosumab são limitados, pelo que é essencial a vigilância do perfil de segurança e eficácia a longo prazo.

Palavras-chave : raquitismo hipofosfatémico ligado ao X, burosumab

Nefrologia | Casuística / Investigação

PD-190 – (21SPP-11721) – CARACTERIZAÇÃO DA NEFROPATIA DIABÉTICA NUMA POPULAÇÃO PEDIÁTRICA

Ana Raquel Henriques[1]; Marina Mota[1]; Mafalda Castelão[1]; Filipa Durão[2]; Patrícia Costa Reis[2]; Brígida Robalo[3]; Carla Pereira[3]; Lurdes Sampaio[3]; Rosário Stone[2]

1 – Serviço de Pediatria, Departamento de Pediatria, Hospital de Santa Maria, Centro Hospitalar Universitário Lisboa Norte; 2 – Unidade de Nefrologia e Transplantação Renal Pediátrica, Departamento de Pediatria, Hospital de Santa Maria, Centro Hospitalar Universitário Lisboa Norte; 3 – Unidade de Endocrinologia Pediátrica, Departamento de Pediatria, Hospital de Santa Maria, Centro Hospitalar Universitário Lisboa Norte

Introdução e Objectivos

A nefropatia diabética (ND) é uma das principais causas de morbimortalidade na diabetes *mellitus* (DM) tipo 1 (DM1) / 2 (DM2) e a principal causa de doença renal crónica (DRC) na idade adulta. A otimização do controlo metabólico e dos fatores de risco (FR) pode prevenir ou atrasar a progressão da ND. Objetivo: avaliar a prevalência e caracterizar a ND em doentes pediátricos.

Metodologia

Estudo retrospetivo descritivo de doentes com DM1/DM2 seguidos na consulta de Endocrinologia Pediátrica de um hospital nível III em 2021. ND diagnosticada por albuminúria (albumina/creatinina urina >30mg/g em ≥2 avaliações em 3-6 meses) em doentes DM1 com >10 anos e ≥5 anos de doença ou DM2 (*American Diabetes Association* 2021).

Resultados

Incluídos 81 doentes (41 rapazes; idade média 15,4±2,5 anos); 78 com DM1, 56 sob perfusão subcutânea contínua de insulina (PSCI), 22 sob múltiplas administrações de insulina (MAI); idade mediana no diagnóstico de DM 5 anos [9 meses-15 anos], duração média da DM 10,2±2,9 anos. Quanto ao controlo metabólico e FR, HbA1c média 8,7±1,1% no grupo PSCI e 8,5±1,3% no MAI, 3 doentes com pré-hipertensão sob medidas não farmacológicas, dislipidemia sob estatina em 3 doentes. TFGe média 106,2±20,4mL/min/1,73m^2. Identificada albuminúria em 2 doentes (2,5%) com DM1, com diagnóstico de ND aos 15 e 13 anos, após 13 e 9 anos de evolução de DM, respetivamente. Ambos com mau controlo metabólico (HbA1c >8%), TFGe normais, medicados com iECA, sem outras complicações microvasculares.

Conclusões

A prevalência encontrada de ND em idade pediátrica é concordante com a literatura (~3%). A ND é geralmente assintomática na fase inicial, sendo fundamental o rastreio sistemático para o diagnóstico precoce e instituição de medidas renoprotetoras que atrasem a progressão para DRC.

Palavras-chave : diabetes, nefropatia diabética, albuminúria

Nefrologia | Caso Clínico

PD-191 – (21SPP-11519) – UMA CAUSA RARA DE INCONTINÊNCIA URINÁRIA DIURNA

Ana Losa[1]; Sara Mosca[1]; Adriana Ferreira[2]; Gisela Silva[3]
1 – Serviço de Pediatria, Centro Materno-Infantil do Norte – Centro Hospitalar Universitário do Porto (CMIN- CHUPorto); 2 – Serviço de Pediatria, Centro Hospitalar Tâmega e Sousa-Hospital Padre Américo; 3 – Unidade de Gastrenterologia Pediátrica, Serviço de Pediatria, CMIN- CHUPorto

Introdução / Descrição do Caso
A *enuresis risoria* ou incontinência associada ao riso é uma síndrome rara caracterizada por uma micção completa involuntária desencadeada pelo riso, com função vesical normal. A sua patogénese não está completamente esclarecida, mas pensa-se que possa ser centralmente mediada e ter um componente hereditário.
Rapaz de 10 anos, saudável, com história familiar de *enuresis risoria*, avaliado por perdas de urina involuntárias, em grande quantidade, exclusivamente diurnas e sempre em contexto de riso, desde os 3 anos de idade, alguns meses após o desfralde. Sem outras queixas urinárias, como urgência miccional ou incontinência urinária com esforços. Sem obstipação ou perdas fecais involuntárias. Da avaliação clínica, salienta-se um bom estado geral, pressão arterial e evolução estaturo-ponderal adequadas e ausência de sinais de disrafismo espinal. Do estudo efetuado, destaca-se ecografia renovesical sem alterações, sem resíduo pós-miccional. Após o diagnóstico de *enuresis risoria*, procedeu-se à tranquilização do adolescente e pais e foi aconselhado esvaziamento vesical frequente, com melhoria.

Comentários / Conclusões
A incidência da *enuresis risoria* poderá estar subestimada, dado que as queixas são muitas vezes ocultadas e motivo de ansiedade e embaraço social, motivando afastamento dos pares. O diagnóstico é clínico, sendo necessário um elevado índice de suspeição. É essencial explicar o seu bom prognóstico, com os sintomas a tenderem a melhorar com a idade. O tratamento passa na maioria das situações pela promoção de boas práticas miccionais, embora alguns estudos sugiram a possibilidade de terapêuticas farmacológicas, com eficácia ainda pouco estudadas.

Palavras-chave : enurese, riso, incontinência urinária, enuresis risoria

Nefrologia | Casuística / Investigação

PD-192 – (21SPP-11787) – ALTERAÇÕES ECOGRÁFICAS RENAIS EM DOENTES < 3 MESES DE IDADE INTERNADOS COM INFEÇÃO DO TRATO URINÁRIO

Joana Ventura Lourenço[1]; Madalena Von Hafe[1]; Beatriz Falcão Cardoso[1]; Margarida Dias[1]; Isabel Urraca M.S.[1]; Helena Guedes Pinto[1]; Irene Carvalho[1]
1 – Centro Hospitalar Universitário de São João

Introdução e Objectivos
As infeções do trato urinário (ITU) são frequentes em recém-nascidos (RN) e pequenos lactentes, estando por vezes associadas a malformações nefro-urológicas, nomeadamente ao refluxo vesico-ureteral. Deste modo, a avaliação ecográfica está sempre recomendada neste grupo etário para exclusão de alterações morfológicas do trato urinário.

Metodologia
Revisão dos registos clínicos do internamento relativos a crianças ≤ 3 meses de idade, com diagnóstico confirmado de ITU, no período entre janeiro de 2015 e dezembro 2020.

Resultados
Dos 156 doentes com diagnóstico de ITU, 65% eram do sexo masculino. Os agentes etiopatogénicos identificados foram: *Escherichia coli* (70%), *Klebsiella pneumoniae* (10%), *Enterococcus faecalis* (7%), outros microorganismos (13%). Relativamente a avaliação ecográfica, 81% dos doentes realizaram ecografia reno-pélvica no internamento: 35% não apresentavam alterações morfológicas, 14% tinham alterações parenquimatosas focais e/ou espessamento do urotélio e 12% apresentavam dilatação pielocalicial ≥ 7 mm (8% unilaterais, 4% bilaterais). A presença de dilatação pielocalicial (≥ 7 mm) na ITU por E. coli foi de 2% enquanto noutros agentes foi 13 vezes mais frequente ($p < 0.01$).

Conclusões
As alterações ecográficas renais são frequentes neste grupo etário, podendo ser transitórias ou complicação de malformação nefro-urológica, que condicione maior risco de ITU. Tal como descrito na literatura, a existência de ITU por outros agentes não-E. coli associou-se a maior probabilidade de dilatação pielocalicial/malformação nefro-urológica. Os doentes com antecedentes de ITU em idade precoce, agentes não E. coli e alterações ecográficas renais são doentes de risco e devem ter vigilância específica apertada.

Palavras-chave : Infecções Urinárias, Ultrassonografia, Bactérias patogénicas

Nefrologia | Casuística / Investigação

PD-193 – (21SPP-11856) – OUTCOMES RENAIS NUMA COORTE PEDIÁTRICA DE DOENÇA RENAL POLIQUÍSTICA AUTOSSÓMICA DOMINANTE: DESDE QUANDO O SEGUIMENTO?

Rute Baptista[1]; Diogo Rodrigues[1]; Catarina Borges[1]; Marisa Cruz[2]; Telma Francisco[1]; Raquel Santos[1]; Joana Serrão[1]; Gisela Neto[1]; Margarida Abranches[1]; Joana Simões[1]

1 – Unidade de Nefrologia Pediátrica, Hospital Dona Estefânia, Centro Hospitalar Universitário de Lisboa Central; 2 – Serviço de Genética, Hospital Dona Estefânia, Centro Hospitalar Universitário Lisboa Central

Introdução e Objectivos

A doença renal poliquística autossómica dominante (DRPAD) manifesta-se tipicamente na idade adulta. No entanto, em 2-5% dos casos as primeiras manifestações surgem em idade pediátrica. A história natural e prognóstico da DRPAD em idade pediátrica são ainda pouco conhecidos.

Metodologia

Estudo longitudinal retrospetivo entre 2009-2020. Análise de regressão logística para identificar fatores preditivos do surgimento de marcadores de lesão renal.

Resultados

Foram incluídos 59 doentes. Dos 37 com estudo genético completo, 32 tinham mutações em genes associados a DRPAD: 70,3% PKD1; 5,4% PKD2; 5,4% PKD1/TSC e 5,4% GANAβ. Em 61% dos casos foi identificado pelo menos um marcador de lesão renal: redução da taxa de filtração glomerular (TFG) – 37%; hipertensão (HTA) – 22%; hematúria – 22%; albuminúria – 17%; hiperuricemia – 8,5%. Deste grupo, 17% tinha excesso de peso ou obesidade. A mediana de idade de surgimento destes outcomes renais foi: 12,0 anos para HTA; 12,5 para albuminúria; 13,0 para hematúria; 14,5 para redução da TFG e 15,0 para hiperuricémia. A obesidade/excesso de peso foi fator preditivo para HTA (p=0,03), mas não para redução da TFG (p=0,94), albuminúria (p=0,48) ou para o outcome renal composto (p=0,24).

Conclusões

Mais de metade da coorte atingiu o outcome renal composto por volta dos 12 anos. Cerca de 1/5 era obesa ou tinha excesso de peso e este foi o único fator preditivo encontrado para HTA, mas não para os outros outcomes renais. Este estudo sugere benefício em diagnosticar e seguir estes doentes pelo menos desde a segunda década de vida.

Palavras-chave : doença renal poliquística autossómica dominante, doença renal quística, doença renal crónica

Nefrologia | Caso Clínico

PD-194 – (21SPP-11615) – SÍNDROME DE MICRODELEÇÃO 17Q12

Mário Ribeiro[1]; Miguel Rocha[2]; Marlene Rodrigues[1]

1 – Serviço de Pediatria, Hospital de Braga, EPE; 2 – Serviço de Genética Médica, Hospital de Braga, EPE

Introdução / Descrição do Caso

A síndrome de microdeleção 17q12 resulta de uma deleção no braço longo do cromossoma 17 na posição q12, com probabilidade de transmissão à descendência de 50%. A clínica é muito variável, mesmo entre familiares, destacando-se como alterações mais frequentes: atraso do desenvolvimento, alterações do comportamento (perturbações do espectro do autismo), malformações renais (quistos renais em até 85% dos casos), diabetes tipo MODY e dismorfia facial. Recomenda-se uma vigilância clínica regular com particular atenção ao neurodesenvolvimento, risco de diabetes e disfunção renal.
Apresenta-se o caso de uma criança de 9 anos, sexo masculino, com antecedentes de atraso da linguagem e dificuldades de aprendizagem, seguido em consulta externa de Neurodesenvolvimento desde os 4 anos, e de Nefrologia Pediátrica, desde os 8 anos, por quistos renais. Mãe com DM tipo 1 e doença renal poliquística. Irmã de 15 anos, com défice cognitivo. Foi avaliado por Genética Médica, onde realizou array CGH que demonstrou deleção de 1,775 Mbp, compatível com síndrome de microdeleção 17q12. Esta deleção foi também detetada na irmã, o que indica origem parental da variante. Foi por isso também solicitada avaliação genética da mãe. Atualmente, mantém seguimento em Nefrologia pediátrica por apresentar quistos renais, até então sem disfunção renal, e em Neurodesenvolvimento com apoio da equipa local de intervenção.

Comentários / Conclusões

O diagnóstico desta patologia é crucial pois permitirá não só realizar aconselhamento genético, mas também otimizar o planeamento de cuidados. Destacamos este caso pela sua raridade, importância de uma história familiar detalhada e pela necessidade de um seguimento multidisciplinar.

Palavras-chave : Microdeleção 17q12, Quistos renais

Nefrologia | Casuística / Investigação

PD-195 – (21SPP-11929) – DOENÇA RENAL POLIQUÍSTICA AUTOSSOMICA DOMINANTE – 22 ANOS DE EXPERIÊNCIA

Denise Banganho[1,2]; Catarina Marques Duarte[1,3]; Filipa Durão[1,3,4]; Patrícia Costa Reis[1,3,4]; José Eduardo Esteves Da Silva[1,3,4]; Rosário Stone[1,3,4]

1 – Unidade de Nefrologia e Transplantação Renal Pediátrica, Serviço de Pediatria Médica, Departamento de Pediatria, Centro Hospitalar Universitário Lisboa Norte; 2 – Serviço de Pediatria, Hospital de São Bernardo, Centro Hospitalar de Setúbal; 3 – Serviço de Pediatria Médica, Departamento de Pediatria, Hospital de Santa Maria, Centro Hospitalar Universitário Lisboa Norte; 4 – Clínica Universitária Pediatria, Faculdade de Medicina, Universidade de Lisboa

Introdução e Objectivos

A doença renal poliquística autossómica dominante (DRPAD) pode detetar-se em idade pediátrica pela presença de quistos renais. A hipertensão arterial (HTA) pode ser a manifestação inicial desta doença. A progressão para doença renal crónica torna importante a caracterização desta patologia em idade pediátrica para instituição precoce de terapêutica. Foram desenvolvidos novos fármacos recentemente, incluindo o tolvaptan, que controlam a sua progressão. Objetivos: Caracterização da DRPAD numa população pediátrica, quanto a manifestações clínicas renais e extra-renais, complicações e terapêutica.

Metodologia

Estudo retrospetivo, descritivo, dos doentes com DRPAD diagnosticados em idade pediátrica, por critérios clínicos e ecográficos, em seguimento num hospital terciário nos últimos 22 anos.

Resultados

Foram incluídos 25 doentes (60% género masculino; tempo médio de seguimento 7,1±4,1 anos). História familiar em 88%. Idade média ao diagnóstico, na ausência de história familiar, de 2±3,5 anos. Quatro com mutações em *PKD1*, os restantes sem estudo genético. Cinco doentes (20%) com alterações ecográficas neonatais (5/25 quistos renais; 3/25 aumento dimensões; 2/25 hiperecogenicidade renal). Sete doentes com manifestações clínicas ao diagnóstico (infeção do trato urinário 1/25; HTA 5/25, litíase renal 1/25). No seguimento, mais 7 doentes desenvolveram HTA, 1 proteinuria, 2 anomalias cardíacas, 1 aneurisma intracraniano, 1 quisto hepático e 2 doença renal crónica (estadios II e IV). Nenhum foi submetido a nefrectomia.

Conclusões

Mais de metade dos doentes com DRPAD (84%) têm manifestações clínicas, algumas assintomáticas, o que traduz a importância da monitorização, imagiológica e analítica, regular, com o intuito último de atrasar a progressão de DRC.

Palavras-chave : Doença renal poliquística autossómica dominante

Nefrologia | Caso Clínico

PD-196 – (21SPP-11908) – DOENÇA RENAL CRÓNICA – CASO CLÍNICO DE UMA DOENÇA SILENCIOSA

Ana Rita Jesus[1]; Joana De Beir[1]; Ana Sofia Vaz[1]; Marta Machado[2]; Carolina Cordinhã[2]; Carmen Do Carmo[2]; Clara Gomes[2]

1 – Hospital Pediátrico – Centro Hospitalar e Universitário de Coimbra; 2 – Unidade de Nefrologia Pediátrica, Hospital Pediátrico – Centro Hospitalar e Universitário de Coimbra

Introdução / Descrição do Caso

Menina de 12 anos sem antecedentes pessoais ou familiares de relevo, recorreu ao Serviço de Urgência por cefaleias com um ano de evolução agravadas no último mês, acompanhadas de fonofobia e vómitos. Nas 2 semanas prévias referia anorexia, astenia, parestesias das extremidades e edemas periorbitários e dos membros inferiores. Ao exame, além dos edemas apresentava palidez e PA190/130mmHg, sem diferencial entre membros superiores e inferiores não havendo outras alterações. Analiticamente destacava-se Hb 8,8g/dL, VGM 80,3fL, CHCM 35,9g/dL, azoto ureico 129,8mg/dL, creatinina 12,2mg/dL, fósforo 8,6mg/dL, ácido úrico 9,1mg/dL, pH 7,32, HCO3- 18,8mmol/L, relação proteínas/creatinina na urina 979mg/mmol e eritrocitúria (45/campo). A ecografia renal com doppler mostrou rins de tamanho normal, perda de diferenciação estrutural excluindo outras alterações. O ecocardiograma evidenciou dilatação das cavidades esquerdas e a fundoscopia retinopatia hipertensiva grau 3. Admitida na Unidade de Cuidados Intensivos iniciou terapêutica anti-hipertensora dupla, pulsos de metilprednisolona, correção dos distúrbios eletrolíticos, ácido-base e da anemia e HDFVVC em D2. Transitou para hemodiálise convencional em D5. A biópsia renal mostrou lesões de glomeruloesclerose segmentar e focal, atrofia tubular e fibrose intersticial extensa sendo a restante investigação etiológica negativa.

Comentários / Conclusões

A doença renal crónica pode ter uma evolução silenciosa, manifestando-se apenas em estadios já avançados. É uma causa importante de HTA em idade pediátrica devendo ser evocada quando nos deparamos com valores de PA sustentadamente elevados. Realça-se a necessidade da avaliação da PA em todas as consultas de vigilância de saúde infantil e juvenil e sempre que clínica sugestiva.

Palavras-chave : Hipertensão Arterial, doença renal crónica, doença silenciosa

Nefrologia | Casuística / Investigação

PD-197 – (21SPP-11844) – CARACTERIZAÇÃO DAS INFEÇÕES DO TRATO URINÁRIO EM PEQUENOS LACTENTES INTERNADOS NUM HOSPITAL NÍVEL III

Ana Raquel Marques[1,2]; Madalena Von Hafe[1]; Tatiana Moreira[1]; Diana Simões[1]; Helena Guedes Pinto[1,3]; Irene Pinto De Carvalho[1,4]

1 – Serviço de Pediatria, Unidade Autónoma de Gestão da Mulher e da Criança, Centro Hospitalar Universitário de São João; 2 – Serviço de Cardiologia Pediátrica, Unidade Autónoma de Gestão da Mulher e da Criança, Centro Hospitalar Universitário de São João; 3 – Nefrologia Pediátrica, Centro Hospitalar Universitário de São João; 4 – Unidade de Pediatria Hospitalar, Centro Hospitalar Universitário de São João

Introdução e Objectivos

As infeções do trato urinário (ITU) constituem uma das infeções mais comuns em idade pediátrica, com apresentação clínica heterogénea. Sendo causa frequente de internamento e indicação para antibioterapia, o conhecimento dos perfis de sensibilidade antimicrobiana é essencial para uma terapêutica empírica adequada. O objetivo deste estudo consiste em caracterizar as ITU em pequenos lactentes internados num hospital nível III.

Metodologia

Estudo retrospetivo dos doentes com idade igual ou inferior a 3 meses internados por ITU entre janeiro de 2015 e dezembro de 2020. Recolhidos dados demográficos, apresentação clínica, isolamentos microbiológicos e perfis de resistência antimicrobiana. As uroculturas polimicrobianas e/ou com crescimento de Candida foram excluídas.

Resultados

A idade mediana dos doentes foi de 46.5 dias de vida, sendo 30% recém-nascidos. A maioria eram lactentes do sexo masculino (64.7%). A clínica de apresentação mais frequente incluiu febre (68.6%) e recusa alimentar (22.4%). Foram identificadas 156 uroculturas positivas e os agentes mais frequentemente isolados foram E.coli (69.2%), K.pneumoniae (9.6%) e E.faecalis (7.1%). Não se verificaram diferenças estatisticamente significativas no agente isolado na urocultura nos grupos etários <29 dias e 29 dias-3 meses (p>0.05). A amostra evidenciou maior resistência global à ampicilina (45.5%), seguindo-se a amoxicilina/ácido clavulânico (22.7%), o cotrimoxazol (14.1%) e as cefalosporinas de 2ª (11%) e 3ª geração (10.4%).

Conclusões

O agente etiológico mais frequente foi a E. coli, o que está de acordo com o descrito na literatura. As cefalosporinas demonstraram baixa taxa de resistência, o que reitera a sua escolha enquanto terapêutica empírica inicial.

Palavras-chave : Infeção do trato urinário, agentes etiológicos, perfil de sensibilidade antimicrobiana,

Nefrologia | Casuística / Investigação

PD-198 – (21SPP-11587) – PIELONEFRITES FOCAIS: CASUÍSTICA DE 9 ANOS

Vilma Lopes[1]; Marta Barros[1]; João Miranda[1]; Mariana Capela[1]; Eduarda Marques[1,2]; Graça Ferreira[1,2]

1 – Serviço de Pediatria, Centro Hospitalar de Vila Nova de Gaia e Espinho; 2 – Unidade de Nefrologia Pediátrica, Centro Hospitalar de Vila Nova de Gaia e Espinho

Introdução e Objectivos

A pielonefrite focal é uma patologia rara, cujo reconhecimento é desafiante mas de suma importância para um tratamento adequado. Os autores avaliam a epidemiologia, clínica, terapêutica e prognóstico da pielonefrite focal em crianças.

Metodologia

Estudo observacional retrospetivo de doentes internados num Serviço de Pediatria por pielonefrite focal entre Janeiro de 2012 e Dezembro de 2020

Resultados

Amostra constituída por 21 casos com idades entre 5 meses e 17 anos, mediana de 7 anos com predomínio do sexo feminino (76%). Os sintomas mais frequentemente observados foram febre (95%), vómitos (52%), lombalgia (38%) e dor abdominal (38%). Todos os doentes apresentaram elevação de PCR (média 12,5 mg/dL) e 71% leucocitose (média de 23000/uL). Em 1/3 dos doentes havia história prévia de ITU e 10% tinham antecedentes de refluxo vesico-ureteral. O diagnóstico foi realizado por ecografia renovesical em todos os casos, e confirmado por tomografia num dos casos. O agente mais frequente foi a *E.Coli* (71%) e nos restantes um caso por *S. saprophyticus*, um por *Enterococcus* e um por *Proteus.* A duração de tratamento endovenoso foi em média de 9 dias, com tempo total de antibioterapia em média de 16 dias. Realizada cintigrafia renal com DMSA no seguimento a 11 dos doentes e 2 apresentavam alterações.

Conclusões

O diagnóstico diferencial de pielonefrite aguda e pielonefrite focal é difícil, uma vez que as alterações clínicas e analíticas são semelhantes. O diagnóstico é confirmado por avaliação imagiológica, preferencialmente ecografia renovesical e o tratamento implica antibioterapia endovenosa e duração mais prolongada da terapêutica. Pelo maior risco de cicatrizes renais, a cintigrafia é um exame importante no seguimento destes doentes.

Nefrologia | Caso Clínico

PD-199 – (21SPP-11339) – SÍNDROME DE ZINNER, O QUE VAMOS VIGIAR?

Marta Pelicano[1]; Margarida Serôdio[1]; Paula Nunes[1]
1 – Hospital de São Francisco Xavier

Introdução / Descrição do Caso
Introdução:
A Síndrome de Zinner (ZN) é uma malformação congénita rara do sistema genitourinário. Consiste em agenesia renal unilateral, vesícula seminal quística ipsilateral e obstrução do ducto ejaculatório ipsilateral. Os doentes costumam ser assintomáticos. Existem poucos casos descritos na literatura.
Descrição do caso:
Criança de 6 anos, com antecedentes familiares irrelevantes e antecedentes pessoais de gestação de termo, com diagnóstico pré-natal de rim único à esquerda. Realizou ecografia renal e vesical às 4 semanas de vida, que confirmou a presença de agenesia renal direita e rim esquerdo com discreta hipertrofia vicariante, sem outras alterações. Iniciou seguimento em consulta de nefrologia pediátrica e aos 10 meses, em ecografia renal e vesical foi diagnosticada a presença de vesícula seminal direita globosa, com aspeto quístico. O doente mantém-se assintomático e sem alterações ao exame objetivo, realizando controlo ecográfico a cada 6-12 meses, com alterações compatíveis com SZ.

Comentários / Conclusões
Apesar de se tratar de uma doença rara (incidência de 0,00035%), é importante alertar a família sobre o seguimento do doente com rim único e vesícula seminal quística. As manifestações clínicas são inespecíficas. A maioria dos doentes, mantém-se assintomática até à 2ª-3ª décadas de vida (aumento dos quistos), podendo apresentar sintomas como: infeções do trato urinário, hematúria, disúria, urgência miccional, dor suprapúbica/perineal, dor após a ejaculação, epididimite, prostatite e infertilidade (45%). O exame de imagem é essencial para o diagnóstico da SZ, sendo a ressonância magnética o exame com maior precisão. Na grande maioria dos doentes o tratamento é conservador.

Nefrologia | Casuística / Investigação

PD-200 – (21SPP-11723) – PSEUDO-HIPOALDOSTERONISMO TIPO 1 SECUNDÁRIO

Augusta Arruda[1]; Joana Faria[2]; Telma Francisco[3]; Gisela Neto[3]; Ana Paula Serrão[3]; Margarida Abranches[3]
1 – Serviço de Pediatria, Hospital Divino do Espirito Santo de Ponta Delgada, EPER; 2 – Área de Pediatria, Hospital Dona Estefânia, Centro Hospitalar Universitário de Lisboa Central, EPE; 3 – Unidade de Nefrologia Pediátrica, Área de Pediatria, Hospital Dona Estefânia, Centro Hospitalar Universitário de Lisboa Central, EPE

Introdução e Objectivos
O pseudo-hipoaldosterronismo tipo 1 (PHA1) é um grupo de distúrbios caracterizados por uma resistência renal à aldosterona conduzindo a hiponatremia, hipercaliemia e acidose metabólica apesar de níveis normais/elevados de aldosterona. O PHA1 é transitório e secundário a diferentes patologias.

Metodologia
Apresentamos 4 casos de PHA1 (2004-2019).

Resultados
A idade média na apresentação foi de 2 meses. Três casos estavam associados a nefropatia: refluxo vésico-uretral, megabexiga e síndrome de junção. A apresentação mais comum foi vómitos, recusa alimentar e prostração. Laboratorialmente destacava-se hiponatrémia (média 120 mmol/L), hipercaliémia (média 6,75 mmol/L) e acidose metabólica (valor médio de bicarbonato de 16.5 mmol/L). Os níveis de aldosterona estavam elevados em três casos (média 206 ng/dl). Todos os casos apresentavam infeção urinária concomitante. Em 3 casos houve necessidade de terapêutica com sódio até idade de 3 meses, 18 meses e 5 anos.
Conclusões
PHA1 secundário é um síndrome raro que afeta especialmente pequenos lactentes com nefropatia e/ou infeções urinárias. A apresentação clínica é pobre e inespecífica; não obstante, estão descritos casos que evoluiram com choque, arritmias e paragem cardíaca. A maioria dos doentes apresenta hiponatremia, hipercaliemia e acidose metabólica. Considerando a idade e a apresentação clínica, o diagnóstico diferencial inclui hiperplasia congénita da suprarrenal. A evolução clínica da maioria dos casos é favorável com fluidoterapia e reposição de sódio.Este diagnóstico deve ser considerado no cenário clinico de hiponatremia e hipercaliemia com ou sem acidose metabólica, especialmente nas primeiras semanas de vida, e deve levar à realização de urocultura, ecografia reno-vesical e doseamento de aldosterona e renina.

Palavras-chave : nefropatia, infeção urinária, hipercaliémia, hiponatrémia, pseudo-hipoaldosteronismo tipo 1

Nefrologia | Casuística / Investigação

PD-201 – (21SPP-11716) – SÍNDROME DE QUEBRA-NOZES: A IMPORTÂNCIA DO ECODOPPLER NA ABORDAGEM DA PATOLOGIA RENAL

Marta Barros[1]; Beatriz Teixeira[2]; Aida Sá[3]; António Trindade[3]

1 – Serviço de Pediatria, Centro Hospitalar de Vila Nova de Gaia/Espinho; 2 – Serviço de Pediatria, Centro Materno-Infantil do Norte, Centro Hospitalar e Universitário do Porto; 3 – Serviço de Pediatria e Neonatologia, Centro Hospitalar de Trás-os-Montes e Alto Douro

Introdução e Objectivos

A síndrome de quebra-nozes (SQN), também conhecida como síndrome de nutcracker, corresponde à estenose extrínseca da veia renal esquerda no seu trajeto entre a aorta abdominal e a artéria mesentérica superior. A maioria dos doentes é assintomática ou tem sinais e sintomas inespecíficos, pelo que esta entidade clinica é ainda sub-diagnosticada.

Metodologia

Estudo retrospetivo descritivo dos casos de SQN diagnosticados entre 2018 e 2021 na consulta externa de pediatria.

Resultados

Foram identificados 7 doentes, com uma média de idade ao diagnóstico de 12,1 anos, 5 dos quais do sexo masculino. Os sintomas e sinais apresentados incluíram hematúria micro ou macroscópica não glomerular, proteinúria ortostática e dor abdominal desencadeada pelo esforço. Em todos os casos, a ecografia renal era normal, mas a associação com doppler permitiu confirmar o diagnóstico. Na maioria dos doentes realizou-se uma melhor caracterização dos achados por angio-TAC ou ressonância magnética. Outras causas para os achados, nomeadamente doenças auto-imunes ou infeciosas, hipercalciúria, litíase renal, exposição a fármacos, trauma e glomerulopatias, foram excluídas. Em todos os doentes optou-se por tratamento conservador. Verificou-se a regressão dos sintomas na maioria dos doentes e em dois casos a resolução da estenose durante o crescimento.

Conclusões

O sintoma de dor induzida pelo esforço e a presença de proteinúria ortostática podem ser a forma de apresentação do SQN. Dado ser uma entidade sub-diagnosticada, o ecodoppler deve ser considerado numa fase precoce da investigação, sendo sempre necessário excluir as causas mais frequentes ou graves dos achados apresentados. A SQN é uma entidade com bom prognóstico, geralmente com resolução dos achados e da síndrome a curto-médio prazo.

Palavras-chave : síndrome de quebra-nozes, síndrome de **nutcracker, ecodoppler renal**

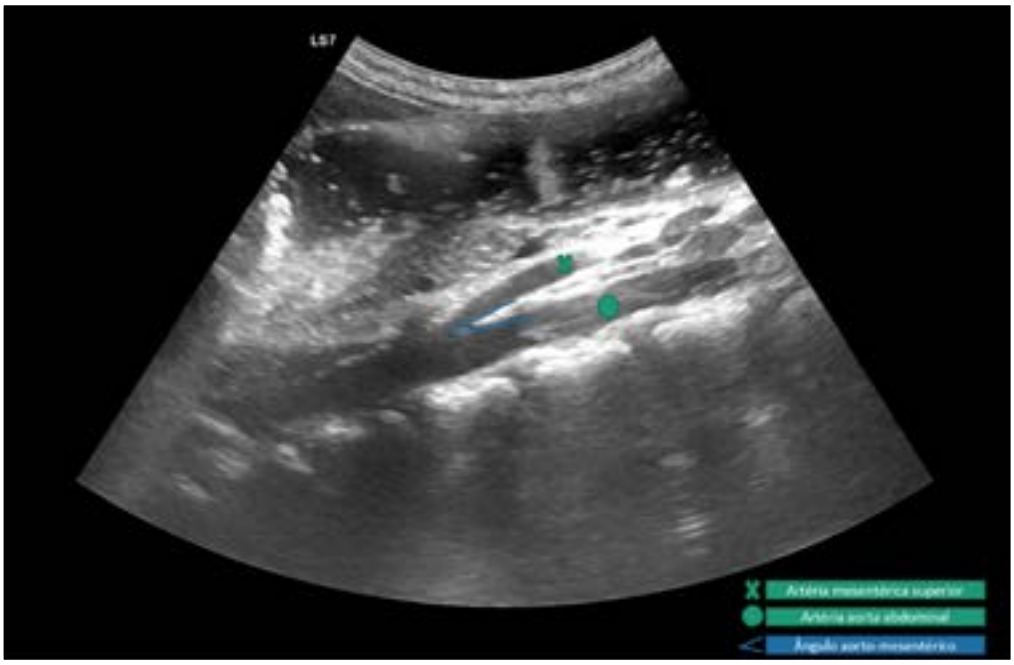

Nefrologia | Caso Clínico

PD-202 – (21SPP-11762) – ECTOPIA RENAL: UMA PREDISPOSIÇÃO A INFEÇÕES URINARIAS.

Mário Ribeiro[1]; Lara Navarro[1]; Carolina Leite[2]; Helena Silva[1]
1 – Serviço de Pediatria, Hospital de Braga, EPE; 2 – Serviço de Radiologia, Hospital de Braga, EPE

Introdução / Descrição do Caso
As anomalias congênitas do trato urinário podem ser encontradas em cerca de 5% da população pediátrica. Uma destas anomalias corresponde à ectopia renal, que resulta de uma ascensão anormal do rim. A localização mais frequente da ectopia renal é a nível pélvico, muitas vezes já detetada nas ecografias da gravidez. Pode ser assintomática ou apresentar-se com infeções urinarias de repetição. O diagnóstico precoce destas malformações é essencial para o tratamento e prevenção da deterioração da função renal.
Apresenta-se o caso de uma criança de 2 anos do sexo feminino, com diagnóstico pré-natal de um rim esquerdo ectópico localizado a nível pélvico na fossa ilíaca esquerda, com sinais de má rotação. Seguimento em consulta externa de Nefrologia Pediátrica desde o primeiro mês de vida. Apresentou já três episódios de infeções do trato urinário nestes primeiros 2 anos de vida, com o isolamento de Proteus Mirabilis. Realizou cintigrafia renal com 99mTc-DMSA onde se evidencia uma assimetria da função renal diferencial com diminuição da função do rim esquerdo. Dada a hipofunção renal, presente num rim ectópico, associada a infeções urinarias de repetição foi iniciada profilaxia antibiótica com trimetoprim + sulfametoxazol, de modo a evitar novas infeções que possam levar a um maior agravamento da função renal.

Comentários / Conclusões
Embora a ectopia renal seja uma malformação isolada, muitas vezes assintomática, predispõe a uma maior incidência de infeções. A sua deteção precoce pode ser realizada através de métodos amplamente disponíveis como a ecografia, muitas vezes intrauterina, e pode prevenir complicações a longo prazo. A profilaxia antibiótica, apesar de controversa, garante alguma segurança no seguimento destas crianças.

Palavras-chave : Ectopia renal, Rim pélvico

Nefrologia | Casuística / Investigação

PD-203 – (21SPP-11868) – INFEÇÃO DO TRATO URINÁRIO FEBRIL NO PRIMEIRO ANO DE VIDA

Sofia Branco[1]; Beatriz Vieira[1]; Inês Mazeda[1]; Joana Pinho[2]; Ana Luísa Santos[1]; Célia Madalena[1]
1 – Serviço de Pediatria, Centro Hospitalar Póvoa de Varzim/Vila do Conde; 2 – Serviço de Pediatria, Centro Hospitalar Vila Nova de Gaia/Espinho

Introdução e Objectivos
A infeção do trato urinário (ITU) é uma das infeções bacterianas mais frequentes em idade pediátrica, sendo a incidência de ITU febril maior no primeiro ano de vida.
Objetivos: caracterização da ITU febril no 1º ano de vida e sua evolução.

Metodologia
Estudo retrospetivo e descritivo de lactentes dos 0 até aos 12 meses de idade referenciados à consulta de Patologia Renal após diagnóstico de ITU febril, num Hospital de nível II, de abril de 2016 a 2021. Análise estatística através do programa *SPSS®*.

Resultados
Foram referenciados 148 lactentes com o diagnóstico de ITU febril, com média de idades de 5 meses, 60% do sexo masculino e 7% com diagnóstico pré-natal de pielectasia. Ao diagnóstico, a duração média da febre foi de 2 dias. O agente etiológico mais frequente foi a *Escherichia coli* (90%) e a hemocultura foi positiva em 3%. A antibioterapia de eleição foi a Cefuroxima (73%) e a duração média do tratamento de 10 dias. A ecografia renovesical evidenciou alterações em 20% (pielectasia em 25 e outras alterações em 5). A cistouretrografia miccional seriada (CUMS), realizada em 61 lactentes, revelou 13 casos de refluxo vesicoureteral (6 bilateral). A quimioprofilaxia foi instituída em 77 lactentes (52%) e 18 (12%) apresentaram ITUs de repetição. No seguimento, a cintigrafia renal com DMSA, realizada em 99 lactentes, detetou 26 casos de cicatrizes/hipofunção (12 bilateral), dos quais 20 apresentaram CUMS normal.

Conclusões
Apesar da maioria dos lactentes com ITU no 1º ano de vida terem apresentado evolução favorável, cerca de 18% apresentaram lesões renais cicatriciais (8% bilaterais), com risco de complicações a longo prazo (hipertensão arterial e doença renal crónica), pelo que salientamos a importância do estudo e seguimento adequados destes lactentes.

Palavras-chave : ITU febril, malformações nefrourológicas, lesões renais

Cardiologia Pediátrica | Casuística / Investigação

PD-204 – (21SPP-11315) – DISPOSITIVOS ELETRÓNICOS CARDÍACOS IMPLANTÁVEIS NA POPULAÇÃO PEDIÁTRICA: UTILIZAÇÃO E COMPLICAÇÕES

Ruben Leite[1]
1 – Escola Superior de Saúde Doutor Lopes Dias

Introdução e Objectivos
A população pediátrica, apesar de representar apenas uma pequena percentagem da população mundial e nacional, é sem dúvida uma das mais importantes e preponderantes, visto que se trata da geração futura. O objetivo do estudo é descrever o tipo de DECI e verificar a influência da estrutura corporal da criança ou jovem independentemente da perturbação do ritmo apresentado.

Metodologia
Tratando-se de um estudo analítico observacional transversal, iremos descrever e analisar os fatores que levam a que esta população tenha necessidade de ser intervencionada no âmbito da colocação de dispositivos eletrónicos cardíacos implantáveis, tais como pacemakers, cardioversores desfibrilhadores implantáveis e ainda de terapia de ressincronização cardíaca. A amostra é constituída por 28 indivíduos em seguimento no laboratório de Arritmologia e Pacing do CHUC, EPE.

Resultados
A amostra é constituída por 28 indivíduos, 42,9% do sexo masculino e 57,1% do feminino. A idade media no momento da implantação do dispositivo foi de 9,70±5,455 anos, as principais indicações para implantação de *pacemaker* de definitivo foi a sincope associada a bloqueio auriculoventricular com complexos QRS finos e de etiologia congénita, com 42,3%, 63% e 58,3% respetivamente. A via de acesso preferencial foi a endocárdica com 92.9%. O modo de estimulação mais frequentemente utilizado foi o DDDR. Verificamos que a modalidade câmara dupla foi a mais utilizada com 50% na implantação. No que toca a complicações apenas 14% foram encontradas e destas 75% foram relacionadas com os eletrocatéteres.

Conclusões
A relevância deste estudo incide nos pontos que ainda podem ser melhorados para que possam ser prestados melhores cuidados à população pediátrica, prevenindo complicações futuras.

Palavras-chave : População pediátrica, DECI's, complicações dos DECI's

Cardiologia Pediátrica | Casuística / Investigação

PD-205 – (21SPP-11638) – DRENAGEM VENOSA PULMONAR ANÓMALA TOTAL NA UNIDADE DE CUIDADES INTENSIVOS NEONATAIS: CASUÍSTICA DE ONZE ANOS

Catarina Almeida[1]; Marisa Rodrigues[1,2]; João Sarmento[1,2]; Ana Correia-Costa[1,2]; Elson Salgueiro[3,4]; Jorge Casanova[3,4]; Henrique Soares[2,5]; Paulo Soares[5]; Marta Rosário[2,5]
1 – Serviço de Cardiologia Pediátrica, Centro Hospitalar Universitário de São João; 2 – Departamento de Ginecologia-Obstetrícia e Pediatria da Faculdade de Medicina do Porto; 3 – Serviço de Cirurgia Cardiotorácica, Centro Hospitalar Universitário de São João; 4 – Departamento de Cirurgia e Fisiologia da Faculdade de Medicina do Porto; 5 – Serviço de Neonatologia, UAG da Mulher e da Criança, Centro Hospitalar Universitário de São João

Introdução e Objectivos
A drenagem venosa pulmonar anómala total (DVPAT) é uma cardiopatia congénita cianótica que se caracteriza pela conexão do sangue oxigenado das veias pulmonares com o sistema venoso sistémico ou aurícula direita. Divide-se nos tipos supracardíaco, cardíaco, infracardíaco ou misto. O diagnóstico é feito maioritariamente por ecocardiograma. A correção cirúrgica está indicada em todos os doentes. Esta casuística tem como objetivo caracterizar a população estudada, estabelecer *outcomes* e preditores de pior prognóstico.

Metodologia
Estudo retrospetivo de todos os recém-nascidos (RN) com DVPAT admitidos numa Unidade de Cuidados Intensivos Neonatais de um hospital nível III entre Janeiro de 2010 e Dezembro de 2020 com diagnóstico de DVPAT. Os dados obtidos foram analisados através do SPSS, considerando um valor de $p<0.05$ estatisticamente significativo.

Resultados
Foram incluídos 27 RN, sendo o peso ao nascimento e idade gestacional médios 3190 (σ 504) g e 38 (σ 1) semanas. Dois tinham diagnóstico pré-natal e os restantes foram diagnosticados com uma idade média de 8 (σ 10) dias. Doze (45%) tinham DVPAT supracardíaca e 3 (11%) apresentaram-se com obstrução pulmonar. A idade média aquando da cirurgia foi de 50 (σ 81) dias. As complicações pós-operatórias mais frequentes foram sépsis (12,52%), neurológicas (9,39%), pulmonares (9,39%), arritmias (9,39%) e lesão renal (5,22%). Faleceram 9 RN, 5 no pós operatório. Verificou-se associação estatisticamente significativa com as complicações pulmonares ($p=0.004$) e renais ($p=0.03$), contudo sem associação estatística com outras complicações ou timing da cirurgia.

Conclusões
A maioria dos RN com DVPAT não apresentaram obstrução, verificando-se que as complicações pulmonares e renais após cirurgia associaram-se a uma maior mortalidade.

Palavras-chave : drenagem venosa pulmonar anómala total

Neurologia | Caso Clínico

PD-206 – (21SPP-11400) – NEURORRETINITE POR BARTONELLA HENSELAE: UMA MANIFESTAÇÃO RARA DA DOENÇA DA ARRANHADELA DO GATO

Inês Biléu Ventura[1]; Maria João Gaia[1]; Maria Fátima Santos[1]
1 – Centro Hospitalar Vila Nova de Gaia e Espinho

Introdução / Descrição do Caso
A doença da arranhadela do gato (DAG), uma zoonose causada pela *Bartonella henselae,* afeta mais crianças e adultos jovens e é, geralmente, autolimitada. Pode causar doença sistémica, mas as manifestações oculares são raras (5-10%), sendo a neurorretinite observada em apenas 1-2% dos doentes.
Adolescente 15 anos, sexo feminino, recorre ao SU por alteração da acuidade visual monocular à direita com 3 dias de evolução, sem dor ou outra sintomatologia associada. Quadro subfebril há cerca de um mês. Convivência com 10 gatos domésticos, incluindo uma ninhada com 5 semanas, sem história de exposição traumática.
Exame objetivo sem alterações, exame oftalmológico com diminuição da acuidade visual do olho direito (2/10) e visão cromática subnormal. Realizou angiografia fluoresceínica em D5 internamento que revelou edema papilar e macular com estrela macular incompleta.
Do estudo complementar realizado: PCR 1,08mg/dL com discreto aumento das transaminases, estudo imunológico negativo e estudo serológico com pesquisa de anticorpos para Bartonella IgM negativo e IgG ≥1024. Exame do líquor com ligeira pleocitose, bacteriológico e virológico negativos. Veno TC-CE normal, RM-CE com ténue hipersinal na bainha do nervo ótico direito.
Cumpriu tratamento com doxiciclina e rifampicina durante 6 semanas com melhoria progressiva do quadro.

Comentários / Conclusões
A neurorretinite associada à DAG é rara e envolve um diagnóstico diferencial extenso, sendo a história clínica neste caso fundamental para orientar a investigação. A estrela macular ao exame oftalmológico é patognomónico de neurorretinite. Não há consenso na literatura relativamente à terapêutica ideal. No caso descrito, a antibioterapia pareceu acelerar a recuperação da acuidade visual até ao presente.

Palavras-chave : Bartonella henselae, Doença da Arranhadela do Gato, Neurorretinite, Acuidade visual

Neurologia | Caso Clínico

PD-207 – (21SPP-11573) – MALFORMAÇÃO DE CHIARI E SÍNDROME DE APNEIA CENTRAL DO SONO – UMA APRESENTAÇÃO RARA EM IDADE PEDIÁTRICA

Rita Sousa[1]; Zakhar Shchomak[2]; Nuno Félix[1]; Margarida Pinto[1]; Paulo Calhau[1]
1 – Hospital Garcia de Orta; 2 – Centro Hospitalar Universitário Lisboa Norte

Introdução / Descrição do Caso
A malformação de Chiari tipo 1 é caracterizada pela posição anormal das amígdalas cerebelosas abaixo do nível do *foramen magnum*, e está associada a perturbações respiratórias do sono, nomeadamente síndrome de apneia central do sono. O centro respiratório responsável pelo controlo da respiração situa-se no tronco cerebral, especificamente na *medulla oblongata*, podendo estar comprometido na malformação de Chiari tipo 1.
Sexo masculino, 14 anos. Antecedentes pessoais de asma desde os 8 anos de idade, seguido em consulta de Imunoalergologia. Quadro clínico com 3 anos de evolução de cervicalgia, roncopatia e sonolência diurna, seguido em consulta de Ortopedia e ORL/ consulta do Sono. Neste contexto realizou polissonografia que revelou Síndrome da Apneia Central do Sono Severa com predomínio na posição dorsal, motivando o início de CPAP noturno. Para esclarecimento etiológico realizou recentemente ressonância magnética cerebral e cervical que demonstrou herniação das amígdalas cerebelosas através do *foramen magnum*, com aspeto afilado, condicionando efeito compressivo sobre o tronco cerebral, aspetos compatíveis com malformação de Chiari I. Foi submetido a cirurgia descompressiva da fossa posterior, com resolução completa dos sintomas, não voltando a necessitar de CPAP noturno.

Comentários / Conclusões
O caso clínico descrito pretende alertar para o diagnóstico da malformação de Chiari na presença de eventos respiratórios durante o sono como sintoma primordial. Em doentes com malformação de Chiari 1, na presença de Síndrome de Apneia Central do Sono, a cirurgia descompressiva resulta na diminuição dos eventos respiratórios, bem como na redução da fragmentação do sono, com resolução da sonolência diurna.

Palavras-chave : Malformação de Chiari, Síndrome de Apneia Central do Sono

Neurologia | Caso Clínico

PD-208 – (21SPP-11352) – SÍNDROME DE VASOCONSTRIÇÃO CEREBRAL REVERSÍVEL NUMA CRIANÇA SAUDÁVEL

Ana Rute Manuel[1]; Carolina Gonçalves[1]; Adriana Silva[1]; Carlos Escobar[2]; Rui Manaças[3]; Catarina Luís[4]
1 – Departamento do Jovem e da Criança, Hospital Professor Doutor Fernando Fonseca; 2 – Unidade de Cuidados Intensivos e Especiais Pediátricos, Hospital Professor Doutor Fernando Fonseca; 3 – Unidade de Neurorradiologia, Hospital Professor Doutor Fernando Fonseca; 4 – Consulta de Neurologia Pediátrica, Departamento do Jovem e da Criança, Hospital Professor Doutor Fernando Fonseca

Introdução / Descrição do Caso

Introdução: A síndrome de vasoconstrição cerebral reversível (SVCR) é uma entidade extremamente rara em idade pediátrica, caracterizada por vasoconstrição transitória, segmentar e multifocal das artérias cerebrais. Caracteriza-se por cefaleia em trovoada, com ou sem sintomas neurológicos.

Caso: Rapaz de 9 anos, trazido ao Serviço de Urgência (SU) por cefaleia intensa, pulsátil, associada a vómitos. Os exames físico e neurológico eram normais. A tomografia computadorizada cerebral e exame do líquido cefalorraquidiano foram normais, tendo alta após alívio sintomático. Uma semana após o início da cefaleia, regressou por convulsão tónico-clónica generalizada. Após duas novas convulsões no SU foi internado e iniciou levetiracetam. Fundoscopia e eletroencefalograma sem alterações. A ressonância magnética com angiografia (angio-RM) mostrou alterações compatíveis com síndrome de encefalopatia reversível posterior (PRES). Por hipertensão arterial sistólica foi iniciada terapêutica anti-hipertensora. Por persistência de cefaleia associada a paresia e parestesia de novo do hemicorpo direito repetiu angio-RM que mostrou vasoconstrição cerebral difusa, sugestivo de SVCR. O doppler transcraniano revelou vasoespasmo difuso grave. Iniciou nimodipina, com resolução completa dos sintomas e controlo da tensão arterial. Quatro semanas após a alta, o doppler transcraniano e a angio-RM demonstraram resolução total do vasoespasmo. Não houve recorrência da cefaleia com a suspensão da terapêutica (follow-up 8 meses).

Comentários / Conclusões

Discussão: Este caso enfatiza a interligação entre RCVS e PRES, destacando a necessidade de incluir ambos como diagnósticos diferenciais na cefaleia intensa em idade pediátrica, bem como o papel essencial da angio-RM na investigação.

Palavras-chave : síndrome de vasoconstrição cerebral reversível, cefaleia em trovoada, síndrome de encefalopatia posterior reversível

Neurologia | Caso Clínico

PD-209 – (21SPP-11398) – NEUTROPENIA ASSOCIADA A ACETAZOLAMIDA NUM CASO DE HIPERTENSÃO INTRACRANIANA IDIOPÁTICA

Joana Ribeiro[1,2]; Diogo Marques[2,3]; Inês Belo[1,2]; Elisa Silva[2,4]; Marta Almeida[5]; João Carvalho[2]
1 – Serviço de Pediatria, Centro Hospitalar de Leiria; 2 – Neuropediatria, Centro de Desenvolvimento da Criança Torrado da Silva, Hospital Garcia de Orta; 3 – Serviço de Neurorradiologia, Hospital Garcia de Orta; 4 – Serviço de Neurologia, Hospital Garcia de Orta; 5 – Serviço de Pediatria, Hospital Garcia de Orta

Introdução / Descrição do Caso

Adolescente com 13 anos e antecedentes pessoais de obesidade (IMC 31,2 Kg/m^2) e hipertensão arterial (HTA) não medicada desde há 3 anos, que recorre à Urgência de Pediatria por mal-estar, palpitações e tonturas desde o dia anterior. Apresentava pressão arterial (PA) de 184/112 mmHg e constatou-se edema da papila bilateral. Sem défices neurológicos focais nem alterações da consciência ou cognição. Realizou TC crânio-encefálica (CE) que não revelou alterações. Começou medicação anti-hipertensora (enalapril 10 mg 2id). Houve resolução das queixas prévias e iniciou cefaleia. Após 2 meses de terapêutica e normalização da PA, mantinha o edema papilar. Neste contexto realizou RM CE sem alterações e punção lombar com pressão de 32 mmHg e exame citoquímico normal. O estudo HTA e hipertensão intracraniana (HI) secundárias foi negativo. Admitida HI idiopática (HII) e iniciou acetazolamida 250 mg 3id. Na avaliação laboratorial após início desta terapêutica (27 dias) apresentava 480 neutrófilos/µL, repetida na semana seguinte mantendo a neutropenia (400/µL). Dada a relação temporal com o início da acetazolamida optou-se por substituir por topiramato 50 mg 2id. Houve resolução da cefaleia após 1 mês e melhoria do papiledema. No hemograma de controlo (10 dias após suspensão da acetazolamida) constatou-se resolução da mesma (4160/µL). Não tendo havido infeção grave.

Comentários / Conclusões

Com este caso clínico pretendemos alertar para este efeito secundário raro da acetazolamida, que levou à descontinuação da mesma. Salientamos ainda a resolução das queixas e do papiledema com topiramato, existindo menos evidência de utilização deste na HII.

Palavras-chave : Neutropenia, Acetazolamida, Hipertensão Intracraniana Idiopática

Neurologia | Caso Clínico

PD-210 – (21SPP-11453) – SÍNDROME DE KING-DENBOROUGH: UM CASO NUM MILHÃO

João Vasco[2]; Eulália Viveiros[2]; Paula Pires[1]
1 – Unidade de Neuropediatria do Serviço de Neurologia do Hospital de Santo Espírito da Ilha Terceira, EPER; 2 – Serviço de Pediatria do Hospital do Divino Espírito Santo, EPER

Introdução / Descrição do Caso
O síndrome de King-Denborough (SKD) é uma doença autossómica dominante rara (<1 caso por milhão) caracterizada por miopatia congénita, suscetibilidade para hipertermia maligna, anomalias esqueléticas e dismorfias com fácies característico.
É referenciada à consulta de Neuropediatria uma menina de 4 anos de raça caucasiana com antecedentes perinatais de hipotonia, bradicardia, cianose, reanimação nos primeiros minutos de vida e dismorfias (fácies peculiar, baixa linha de implantação capilar e dos pavilhões auriculares, palato em ogiva, retrognatismo e pé boto à esquerda).
Ao exame objetivo identificou-se diparesia facial, tórax em sino, reflexos osteotendinosos globalmente diminuídos, marcha de base alargada, hiperlordose lombar marcada e manobra de Gowers positiva. Pela suspeita de miopatia realizou doseamento sérico de CK, que foi normal, e EMG que não demonstrou lesão na fibra muscular. O painel NGS de Miopatias Hereditárias revelou uma mutação em heterozigotia para a variante RYR1 – compatível com SKD.
Da história familiar a realçar mãe e irmão com fenótipo semelhante e com estudo genético em curso.

Comentários / Conclusões
Deste caso retira-se a importância do reconhecimento da sintomatologia sugestiva de uma miopatia hereditária e do seu estudo complementar. Demonstra ainda o grande contributo da biologia molecular no diagnóstico, especialmente importante neste caso pelo risco de hipertermia maligna, uma condição fatal que pode levar à morte em cerca de 80% dos casos, quando não identificada e tratada.

Palavras-chave : Sindrome de King-Denborough, Hipertermia maligna, Miopatia congénita

Neurologia | Caso Clínico

PD-211 – (21SPP-11488) – AS VÁRIAS FACES DA MESMA MUTAÇÃO NO GENE TSC1 – MESMO GENÓTIPO, DIFERENTES QUADROS CLÍNICOS

Diogo Marques[1,2]; Elisa Silva[2,3]; Inês Belo[2,4]; Joana Ribeiro[2,4]; José Paulo Monteiro[2]
1 – Serviço de Neurorradiologia, Hospital Garcia de Orta; 2 – Neuropediatria, Centro de Desenvolvimento da Criança Torrado da Silva, Hospital Garcia de Orta; 3 – Neurologia, Hospital Garcia de Orta; 4 – Pediatria, Centro Hospitalar de Leiria

Introdução / Descrição do Caso
Introdução: A Esclerose Tuberosa (ET) é uma doença neurocutânea hereditária autossómica dominante, caracterizada por envolvimento multissistémico, com expressão variável.
Descrição dos Casos: Apresentam-se 5 irmãos diagnosticados com ET (heterozigotia para a mutação do gene TSC1) com idades entre 7 meses e 16 anos com história familiar materna. Em 3 irmãos, a manifestação inicial de ET correspondeu a um episódio inaugural de epilepsia focal. Nos outros dois, a doença manifestou-se por hipertensão intracraniana secundária a um Astrocitoma Subependimário de Células Gigantes (SEGA) e por uma Perturbação da Ansiedade Generalizada. A idade de apresentação de sintomas variou entre os 15 dias e os 14 anos. Relativamente às manifestações cutâneas: 3 irmãos têm >3 lesões hipomelanócticas, 3 têm Fibromas Ungueais, 1 tem uma placa de Shagreen e a irmã mais nova não apresenta quaisquer lesões cutâneas. Não se identificaram alterações estruturais do foro cardiológico, oftalmológico ou renal.
Na avaliação comparativa das RM Crânio-Encefálicas foi transversal a presença de Tuberes Corticais, Nódulos Ependimários e bandas migracionais supratentoriais, de número e dimensões variáveis (sem relação com a idade), contudo destaca-se o atingimento unilateral exclusivo destas alterações em dois dos irmãos. Apenas um dos irmãos foi diagnosticado com SEGA, com hidrocefalia aguda, já sem critérios para iniciar everolimus.

Comentários / Conclusões
Discussão:A avaliação clínica desta família permite-nos constatar a elevada variabilidade da expressão fenotípica da ET, conforme relatado em trabalhos prévios, reforçando a importância de factores adicionais epigenéticos na expressão da ET.
A pandemia a COVID19 dificultou um planeamento familiar, essencial nesta doença genética.

Neurologia | Caso Clínico

PD-212 – (21SPP-11504) – EPILEPSIA ROLÂNDICA ATÍPICA COM PONTA-ONDA CONTÍNUA DO SONO E REGRESSÃO DA LINGUAGEM

Inês Belo[1]; Diogo Marques[2]; Joana Ribeiro[1]; Elisa Silva[2]; Joana Soares[2]; Sandra Gonçalves[2]; Maria José Fonseca[2]; José Paulo Marques[2]; João Nuno Carvalho[2]
1 – Centro Hospitalar de Leiria; 2 – Hospital Garcia de Orta

Introdução / Descrição do Caso
Criança de 4 anos, sexo feminino, com antecedentes de prematuridade tardia sem complicações e uma prima paterna com epilepsia refratária, microcefalia e perturbação do desenvolvimento intelectual de etiologia desconhecida. Aos 25 meses surgem crises noturnas esporádicas de início focal unilateral alternante (clonias dos membros superiores com versão óculo-cefálica ipsilateral e por vezes sialorreia), com generalização secundária ocasional. Os EEGs iniciais revelaram atividade paroxística de ponta-onda (PO) centrotemporal bihemisférica, sem critérios de PO contínua do sono (POCS). Noção de regressão da linguagem expressiva concomitante com o início das crises, melhorada após introdução de valproato de sódio, mas agravada aos 3 anos. Outros fármacos (levetiracetam, clobazam) foram ensaiados sem resposta. EEG de 24 horas evidenciou PO de predomínio esquerdo, sugerindo possível displasia cortical, iniciou vigabatrina, mas sem eficácia. Avaliação formal do desenvolvimento revelou atraso global desenvolvimento psicomotor (DPM). Pelos 4 anos houve agravamento cognitivo, surge ataxia de novo e EEG revela POCS bitemporal. Inicia prednisolona 1mg/kg/dia com melhoria parcial, clínica (das crises, da ataxia e linguagem) e eletroencefalográfica. RM crânio-encefálica e estudo metabólico sem alterações. Painel NGS de epilepsia mostrou variante GRIN2A, *frameshift*, considerada provavelmente patogénica.

Comentários / Conclusões
O caso representa uma encefalopatia epilética com POCS e atraso do DPM sobretudo da linguagem, com períodos de regressão, explicáveis por uma mutação no gene GRIN2A. Pretendemos alertar para a associação entre as mutações deste gene e a síndrome de epilepsia-afasia e a importância de um diagnóstico genético precoce para uma melhor abordagem.

Palavras-chave : mutação GRIN2A, Epilepsia, Atraso do desenvolvimento psicomotor

Neurologia | Caso Clínico

PD-213 – (21SPP-11347) – QUANDO A NEUROPEDIATRIA E A PEDOPSIQUIATRIA SE CRUZAM: UMA CASO RARO DE PTOSE BILATERAL FUNCIONAL NA ADOLESCÊNCIA

Sofia Vaz Pinto[1]; Inês De Oliveira[1]; Ana Isabel Gonçalves[2]; Andreia Pereira[1]
1 – Hospital Dona Estefânia, Lisboa; 2 – Hospital Beatriz Ângelo

Introdução / Descrição do Caso
As doenças funcionais (DF) são um grupo de doenças que têm em comum a ausência de patologia "estrutural" do sistema nervoso. Constituem um desafio no que concerne ao diagnóstico, abordagem e tratamento, podendo levar ao consumo de tempo e recursos excessivos. Apesar da fisiopatologia não estar totalmente esclarecida, a presença de psicopatologia não é um pressuposto necessário para o diagnóstico. Tem-se assistido a uma mudança do paradigma, recomendando-se que o diagnóstico seja estabelecido pela positiva e não um "diagnóstico de exclusão". Adolescente, sexo masculino, admitido no SU por instalação insidiosa de ptose palpebral bilateral assimétrica, cefaleia frontal e astenia generalizada. Não apresentava fatigabilidade ou fraqueza apendicular. Ao longo do internamento referiu ainda hipostesia em território do nervo trigémio direito. Tendo em conta os diagnósticos diferenciais considerados (polineuropatia craniana, doença da placa motora e mitocondrial), realizou vários exames complementares que foram inconclusivos. Apesar de não se terem identificado eventos *stressores* recentes, a inconsistência e incongruência observadas, o reconhecimento de detalhes no exame neurológico, assim como a articulação com a Pedopsiquiatria, permitiu o diagnóstico de DF. Dez dias após alta, o doente recuperou súbita e espontaneamente todos défices neurológicos.

Comentários / Conclusões
A ptose palpebral bilateral é uma manifestação extremamente rara de DF, estando apenas alguns casos reportados na literatura. No caso apresentado, a bilateralidade dos sintomas prolongou a investigação etiológica e dificultou o diagnóstico final. A fenomenologia clínica e a correta avaliação de fatores psicológicos são aspetos essenciais para estabelecer o diagnóstico e para um bom prognóstico.

Palavras-chave : Perturbação Funcional; Ptose Palpebral Funcional; Pedopsiquiatria; Neuropediatria; Adolescência;

Neurologia | Caso Clínico

PD-214 – (21SPP-11575) – UM CASO DE AMIOTROFIA NEVRÁLGICA HEREDITÁRIA

Nélia F. Costa[1]; Ana Zagalo[1]; Rita Calado[1]; Marta Cabral[1]; Nuno Carvalho[1]; João Farela Neves[1]; Ana Martins[1]
1 – Departamento de Pediatria, Hospital da Criança e do Adolescente, Hospital da Luz Lisboa

Introdução / Descrição do Caso
A amiotrofia neurálgica hereditária é uma plexopatia braquial, autossómica dominante, manifestada por dor intensa recorrente, fraqueza/atrofia muscular e impotência funcional no território do plexo braquial e por vezes dismorfias minor. O tratamento visa controlar a dor/melhorar a disfunção sensório-motora. A maioria recupera em semanas, podendo persistir fraqueza/défice sensitivo residual. 15anos, sexo masculino, observado no SU por omalgia à direita de agravamento progressivo/limitação funcional desde há 6semanas e omalgia à esquerda desde há 1,5semanas. Avaliado por Ortopedia e Neurocirurgia, polimedicado, sob fisioterapia, sem melhoria. RM ombro direito (edema trabecular do acrómion). Membro superior direito com redução da força muscular segmentar, hipostesia na face externa do ombro/terço proximal do braço, reflexos osteotendinosos diminuídos e hipotrofia do deltóide, músculos do braço e grande peitoral direitos. Internado para investigação. LCR (dissociação cito-proteica), RM plexo braquial (plexite direita que evolui para bilateral), EMG (desnervação do plexo braquial; sem polineuropatia) permitem diagnosticar amiotrofia neurálgica. Cumpriu 8dias de ceftriaxone, fisioterapia, prednisolona e imunoglobulina. A precocidade da apresentação e a fácies característica/dismórfica levantou a suspeita da forma hereditária – estudo genético identifica variante R88W, responsável pela maioria dos casos. Alta melhorado, com seguimento multidisciplinar.

Comentários / Conclusões
O diagnóstico desta entidade é sobretudo clínico; dada a sua raridade em idade pediátrica, há erros e atrasos no diagnóstico/referenciação à Neuropediatria. Os autores alertam para a necessidade do reconhecimento precoce e abordagem multidisciplinar para melhorar o prognóstico funcional.

Palavras-chave : plexopatia braquial, Parsonage Turner

Neurologia | Caso Clínico

PD-215 – (21SPP-11430) – VÓMITOS E TONTURAS COMO APRESENTAÇÃO DE APOPLEXIA PITUITÁRIA

Lisa Pereira Soares[1]; Beatriz B. Pedreira[1]; Énia Sousa[1]; Cícero Silveira[1]; Paulo Rego Sousa[1]
1 – Hospital Central do Funchal

Introdução / Descrição do Caso
Introdução: A apoplexia pituitária define-se como a hemorragia hipofisária de qualquer etiologia. Trata-se de uma entidade extremamente rara em pediatria e classicamente apresenta-se com cefaleia intensa associada a vómitos e alterações visuais. A hemorragia deve-se, na maioria dos casos, à presença de um adenoma hipofisário. O tratamento inclui vigilância clínica e eventual instituição de corticoterapia. Na presença de compressão nervosa está indicada intervenção neurocirúrgica emergente. Descrição do caso: Adolescente, género feminino, 14 anos, com AP de obesidade, praticante de desporto, sem traumatismos recentes, recorre ao SU por náuseas, vómitos e tonturas com início no próprio dia. Ao EO apresentava nistagmo vertical superior mais evidente à esquerda. Realizou TC-CE com possível lesão expansiva intra-selar, a RM-CE confirmou a presença de glândula hipofisária globosa com componente hemorrágico recente associado a eventual adenoma subjacente, sem relevante compressão opto-quiasmática. O doseamento de hormonas hipofisárias não revelou alterações pelo que se concluiu tratar-se de um adenoma não funcionante. Ao longo do internamento verificou-se melhoria das queixas e, uma vez que não apresentou qualquer emergência neurocirúrgica ou alteração endocrinológica teve alta, com seguimento na consulta de Endocrinologia. Até à data não se registou recorrência da sintomatologia ou alterações analíticas ou imagiológicas de relevo.

Comentários / Conclusões
Discussão: Apesar de extremamente raro pretende-se ilustrar que a apresentação de apoplexia pituitária pode ser variável e deverá ser um diagnóstico diferencial a equacionar perante uma criança ou adolescente com sintomas neurológicos de novo.

Palavras-chave : apoplexia; hipófise; vómitos; tonturas; nistagmo;

Neurologia | Caso Clínico

PD-216 – (21SPP-11700) – VÓMITOS E CEFALEIAS EM PORTADOR DE DVP – NEM TUDO É O QUE PARECE – CASO CLÍNICO

Inês Almeida[1]; Joana Capela[1]; Mariana Reis[1]; Maria João Virtuoso[1]; Carla Mendonça[2]; Clara Romero[3]
1 – Serviço de Pediatria, Centro Hospitalar Universitário do Algarve; 2 – Unidade Neuropediatria, Centro Hospitalar Universitário do Algarve; 3 – Serviço de Neurocirurgia, Centro Hospitalar Universitário do Algarve

Introdução / Descrição do Caso
A trombose venosa cerebral (TVC) é uma causa rara de acidente vascular cerebral em idade pediátrica. A apresentação é inespecífica o que leva a um atraso no diagnóstico e por sua vez no tratamento. Cefaleias, hipertensão intracraniana, défices neurológicos focais ou convulsões são os sintomas mais frequentes. Os fatores de risco para TVC sobrepõem-se aos fatores para outros tromboembolismos venosos, no entanto alguns são específicos para este território. O diagnóstico é confirmado por veno-TC/RM e a anticoagulação é o tratamento de eleição. O prognóstico é favorável na maioria dos casos. Descreve-se o caso de um adolescente, 16 anos, que recorreu ao serviço de urgência por cefaleias intensas, com 10 dias de evolução, vómitos persistentes e fotofobia, sem febre. Portador de derivação ventrículo-peritoneal (DVP) por rotura de quisto subaracnoide aos 11 anos. Exame neurológico inocente, avaliado por oftalmologia e neurocirurgia, com fundoscopia normal e excluída disfunção DVP. Avaliação analítica e TC-CE sem alterações. Por agravamento clínico e alívio frustre a analgesia, realizou Veno-TC que mostrou trombose venosa do seio transverso esquerdo. Iniciou anticoagulação com ótima evolução clínica. Após entrevista à mãe, constatou-se história familiar positiva para trombofilia. Realizou investigação analítica que confirmou défice de proteína S. Teve alta medicado com dabigatrano.

Comentários / Conclusões
A TVC implica alta suspeição clínica, tornando-se muitas vezes um verdadeiro desafio diagnóstico pela associação de sintomas frequentes e inespecíficos, exames neurorradiológicos normais e fatores de risco confundidores, como no caso relatado. É essencial o seu reconhecimento precoce e a Veno-TC/RM é o exame de imagem de eleição.

Palavras-chave : TVC, Cefaleias, Vómitos

Neurologia | Caso Clínico

PD-217 – (21SPP-11741) – NEUROPATIA HEREDITÁRIA COM PARALISIA SENSÍVEL A PRESSÃO – A PROPÓSITO DE UM CASO CLÍNICO

Bárbara Barroso De Matos[1]; Débora Aroeira Mendes[1]; Nélia Gaspar[1]; Ana Soudo[2]; Sandra Jacinto[3]; Ermelinda Júlia[1]; Julieta Morais[1]
1 – Serviço de Pediatria – Centro Hospitalar Do Médio Tejo, E.P.E.; 2 – Serviço de Medicina Física e Reabilitação – Hospital Dona Estefânia, Centro Hospitalar Universitário Lisboa Central, E.P.E.; 3 – Serviço de Neurologia – Hospital Dona Estefânia, Centro Hospitalar Universitário Lisboa Central, E.P.E.

Introdução / Descrição do Caso
Introdução: A neuropatia hereditária com paralisia sensível a pressão (NHPP) é rara em crianças. Deve-se a deleção no gene que codifica a proteína de mielina periférica-22 (PMP22), localizado no cromossoma 17p12, entre outros genes. Em 80% dos casos esta deleção é hereditária. A exata prevalência da NHPP não é conhecida, mas estima-se que existam 7-16/100.000 casos/habitante no mundo.
Caso Clínico: Menina de 9 anos, previamente saudável, recorre ao Serviço de Urgência por apresentar desde há 3 dias parestesias no membro inferior direito, desde a porção distal da perna até ao pé e diminuição da força muscular. Descrevia sensação de "pé leve", após ter estado cerca de 1 hora com a perna direita cruzada sobre a perna esquerda. Negava episódios prévios semelhantes. À observação destacava-se marcha com pé pendente à direita, incapacidade de fazer marcha em calcanhares, parestesias e diminuição da força grau 2/5 na dorsiflexão do pé direito. Foi observada por Neurologia Pediátrica, tendo realizado electromiograma que foi sugestivo de NHPP. O diagnóstico foi confirmado após estudo genético, com deteção de deleção no gene PMP22. Cinco dias após o início das queixas verificou-se recuperação completa (motora e sensitiva). Atualmente refere parestesias auto-limitadas quando faz apoio num único membro na posição sentada. Mantém seguimento em consulta de doenças neuromusculares. Os pais, aparentemente assintomáticos, aguardam resultado do estudo genético.

Comentários / Conclusões
A NHPP não afeta a longevidade, porém alguns doentes não recuperam totalmente dos *deficits* motores e sensoriais, o que pode condicionar alguma morbilidade. Pretende-se chamar a atenção para esta entidade na idade pediátrica e salientar a importância do estudo electrofisiológico no diagnóstico.

Palavras-chave : neuropatia hereditária com paralisia sensível a pressão, parestesias, gene PMP22

Neurologia | Caso Clínico

PD-218 – (21SPP-11752) – UMA CAUSA RARA DE ESTRABISMO

Maria João Gaia[1]; Margarida Peixoto[1]; Marta Vila Real[1]; Fátima Santos[1]
1 – Centro Hospitalar de Vila Nova de Gaia/Espinho

Introdução / Descrição do Caso

A Esclerose Múltipla (EM) é uma doença inflamatória auto-imune crónica do sistema nervoso central (SNC), apresentando-se em <1% abaixo dos 10 anos. O diagnóstico baseia-se na evidência de atividade inflamatória no SNC com disseminação no espaço e tempo.
Criança de 9 anos, sem antecedentes relevantes, com estrabismo progressivo do olho direito e diplopia com 2 semanas de evolução, sem febre. Avaliado por Oftalmologia, apresentando exotropia do olho direito com diplopia horizontal, sem limitação dos movimentos oculares. TAC crânio-encefálico em ambulatório sem alterações e RMN cerebral com múltiplas lesões hiperintensas em T2 em topografia subcortical, periventricular e infratentorial, sem lesões a captar gadolínio, tendo sido encaminhado para o Serviço de Urgência. Ao exame objetivo apenas com exotropia do olho direito. Sem alterações no estudo imunológico e exame citoquímico e microbiológico do LCR, serologias víricas, anticorpos anti-AQP4, anti-MOG e bandas oligoclonais no LCR negativos. RMN do neuroeixo sobreponível, sugestiva de etiologia desmielinizante, nomeadamente EM. Cumpriu corticoterapia durante 4 semanas, com resolução. Repetiu RMN após 5 meses com progressão das lesões, compatível com diagnóstico de EM. Teve novo surto 7 meses após o episódio inicial, manifestado por exotropia e diplopia, que respondeu a corticoterapia. Dada a alta carga lesional e 2 surtos em menos de 1 ano, irá iniciar tratamento imunomodulador com fingolimode para modificar a evolução da doença.

Comentários / Conclusões

A EM na infância é muito rara e pode manifestar-se de diversas formas, necessitando de disseminação espácio-temporal para o seu diagnóstico. O estrabismo agudo deve ser cuidadosamente avaliado pela potencial associação com doenças neurológicas subjacentes.

Palavras-chave : Esclerose, Múltipla, Estrabismo

Neurologia | Caso Clínico

PD-219 – (21SPP-11658) – HIDROCEFALIA NA ADOLESCÊNCIA: UMA CAUSA INCOMUM

Ana Sofia Figueiredo[1]; Carolina Quintela[1]; Catarina Resende[1]; Joana Oliveira[2]; Tânia Monteiro[1]
1 – Centro Hospitalar Trás os Montes e Alto Douro; 2 – Centro Hospitalar e Universitário São João

Introdução / Descrição do Caso

Introdução: A hidrocefalia é definida pela acumulação excessiva de líquido cefalorraquidiano (LCR) nos ventrículos cerebrais ou espaço subaracnoide. Etiologicamente, divide-se em hidrocefalia comunicante (produção excessiva/absorção diminuída de LCR) ou obstrutiva (obstrução no sistema de circulação de LCR), podendo ser congénita ou adquirida (neoplasia, infeção, hemorragia).
Descrição do caso: Adolescente de 16 anos, previamente saudável, submetido a cirurgia a quisto pilonidal 3 semanas antes da admissão. Observado no serviço de urgência por episódio confusional, com duração de poucos minutos, caracterizado por dificuldade em reconhecer as teclas do computador e discurso percetível, mas lentificado. Adicionalmente, apresentava cefaleia frontal ligeira que melhorava com o decúbito, e maior sonolência desde a cirurgia. Relatava episódio, ocorrido uma semana antes, de parestesias dos dedos com progressão para o membro superior e hemiface direitos durante 15 minutos. Ao exame neurológico apresentava disartria ligeira, sem outros défices. Realizou tomografia computorizada que evidenciou "importante hidrocefalia supratentorial". Após avaliação por Neurocirurgia, realizou ressonância magnética, onde se observou uma fina membrana no terço caudal do aqueduto de sylvius estabelecendo o diagnóstico de hidrocefalia obstrutiva. Foi submetido a ventriculocisternostomia endoscópica do 3º ventrículo com resolução completa dos sintomas.

Comentários / Conclusões

Discussão: O aqueduto de sylvius é o local onde ocorre mais frequentemente obstrução da drenagem de LCR, causando hidrocefalia triventricular. Representa uma causa menos comum de hidrocefalia, podendo cursar com instalação insidiosa e manifestar-se entre o nascimento e a idade adulta.

Palavras-chave : hidrocefalia, adolescência, cefaleia

Neurologia | Caso Clínico

PD-220 – (21SPP-11800) – "VIII, VII E VI": UMA SÉRIE DE CASOS DE PARÉSIA DOS NERVOS CRANIANOS AUTO-LIMITADA

David Rabiço-Costa[1]; Catarina Pinto Silva[2]; Rita Lages Pereira[3]; Sofia Vasconcelos[4]; Catarina Magalhães[4]

1 – Serviço de Pediatria Médica, Unidade Autónoma de Gestão da Mulher e da Criança, Centro Hospitalar Universitário de São João, Porto, Portugal; 2 – Departamento de Pediatria, Hospital Pediátrico de Coimbra, Centro Hospitalar Universitário de Coimbra, Coimbra, Portugal; 3 – Serviço de Pediatria, Hospital de Braga, Braga, Portugal; 4 – Serviço de Pediatria, Área da Mulher e da Criança, Hospital Senhora da Oliveira, Guimarães, Portugal

Introdução / Descrição do Caso

Caso 1: Criança de 5 anos, sexo feminino, sem antecedentes de relevo, que se apresentou com ataxia, nistagmo e vómitos, com exame neurológico que evidenciou uma parésia do VIII nervo craniano (NC) direito. História prévia de diarreia.
Caso 2: Criança de 22 meses, sexo masculino, sem antecedentes de relevo, que apresentou febre, adenomegalias cervicais, ptose e queda do ângulo labial à esquerda. O estudo etiológico confirmou infeção aguda por Epstein-Barr Virus associada a parésia do VII NC à esquerda.
Caso 3: Criança de 3 anos, sexo masculino, antecedentes de parésia do VI NC direito há 8 meses em contexto de infeção vírica provável, que se apresentou com estrabismo de novo compatível com parésia do VI NC à direita. Negava febre e trauma.
O estudo etiológico revelou anticorpos para infeção por SARS-CoV-2 e IgM positivo para *Mycoplasma Pneumoniae*. Os 3 casos tiveram seguimento em ambulatório com recuperação total sem qualquer sequela.

Comentários / Conclusões

As infeções, por ação direta do patogénio ou imunomediada do hospedeiro, podem manifestar-se com alterações neurológicas, nomeadamente com alterações da função dos NC. Após a exclusão de diagnósticos diferenciais graves, como lesão neoplásica ou hemorrágica/isquémica, devemos considerar a possibilidade de envolvimento dos NC por estas vias. Geralmente, quando as infeções se manisfestam como parésia isolada, o nervo mais frequentemente afetado é o facial (VII), seguido do trigémio (V). Apesar de descritas, parésias isoladas do abducente (VI) ou vestibular (VIII) são menos frequentes. Na maioria dos casos com as alterações neurológicas descritas, estas são auto-limitadas, com recuperação completa em até 2 semanas.

Palavras-chave : Parésia pares cranianos

Neurologia | Caso Clínico

PD-221 – (21SPP-11872) – INFEÇÃO COVID-19 COMO DESPOLETANTE DE EPILEPSIA? – A PROPÓSITO DE UM CASO CLÍNICO

Lara Margarida Navarro[1]; Mário Ribeiro[1]; Helena Silva[1]; Henedina Antunes[2,3,4]

1 – Serviço de Pediatria, Hospital de Braga; 2 – Unidade de Gastrenterologia, Hepatologia e Nutrição, Serviço de Pediatria, Hospital de Braga; 3 – Centro Clínico Académico, Hospital de Braga; 4 – Instituto de Investigação em Ciências da Vida e Saúde (ICVS)/3B's, Laboratório associado – Escola de Medicina da Universidade do Minho

Introdução / Descrição do Caso

A epilepsia pode, inicialmente, apresentar-se como convulsões afebris em crianças previamente saudáveis, associadas a infeções (commumente infeções respiratórias ou gastroenterites).
Apresentamos o caso clínico de uma lactente de 4 meses, sem antecedentes patológicos de relevo e sem história familiar de epilepsia, que foi diagnosticada com infeção por SARS-CoV2 por contacto com mãe positiva, apresentando tosse e obstrução nasal. Em D8 de doença iniciou movimentos tónico-clónicos generalizados e olhar fixo, com duração de 10 minutos, seguida de sonolência e irritabilidade. Foi admitida no Serviço de Urgência onde apresentou mais 4 episódios, 3 deles semelhantes, e um deles com características focais e com dessaturação. Fez Diazepam e iniciou Levetiracetam. Por reiniciar crises alterou-se para Fenitoína e, após controlo das mesmas, retomou a terapêutica com Levetiracetam.
Do estudo efetuado, o hemograma não revelou alterações, e verificou-se elevação das transaminases (ALT 55, AST 65) com CK normal. A punção lombar não revelou pleocitose (linfócitos 46%) e o cultural do LCR foi negativo. Realizou TC-CE sem alterações e o EEG revelou ocasional atividade epileptiforme na região temporal esquerda.

Comentários / Conclusões

Com este caso clínico os autores pretendem alertar que as convulsões não febris poderão ser uma possível apresentação da infeção por SARS-CoV2, e dada a sua resposta hiperimune, a infeção pode ainda ser um despoletante para o início precoce de epilepsia em crianças com predisposição genética, como já relatado na literatura.

Palavras-chave : COVID-19, Epilepsia, Convulsão afebril

Neurologia | Caso Clínico

PD-222 – (21SPP-11363) – EPILEPSIA OCCIPITAL – UM DIAGNÓSTICO A CONSIDERAR

Andreia Preda[1]; Mariana Neto[1]; Mariana Sá Pinto[1]; Margarida Fernandes[1]; Fátima Santos[1]
1 – Centro Hospitalar Vila Nova de Gaia/Espinho

Introdução / Descrição do Caso
A epilepsia do lobo occipital é rara e caracteriza-se por alterações visuais que constituem experiências subjetivas e, por isso, podem ser um desafio diagnóstico na idade pediátrica.
Criança, 9 anos, sexo feminino, antecedentes pessoais de Puberdade Precoce Central e Hamartoma Hipotalâmico, em seguimento na Consulta de Endocrinologia Pediátrica e Neuropediatria, medicada com triptorrelina mensal. Observada na Urgência por cefaleia biparietal, com três semanas de evolução, sem outros sintomas associados. Não apresentava alterações ao exame objetivo, com exceção de queixas de visão desfocada. Fez TC Cerebral que não revelou alterações de novo. Observada novamente, cerca de uma semana depois, por manter cefaleia referindo alterações visuais em "'arco-íris" antes do surgimento da cefaleia, em ambos os hemicampos visuais, com duração de 5-10 minutos. Foi observada por Neurologia, não apresentava alterações ao exame neurológico e teve alta com EEG agendado e consulta de reavaliação. Regressou uma semana mais tarde por hipovisão à direita com um dia de evolução. Foi observada por Oftalmologia, exame oftalmológico e neurológico normal, estudo analitico sem alterações. Ficou internada para estudo etiológico e fez EEG que mostrou respostas fotoparoxísticas (descargas epileptiformes) generalizadas, com nítida acentuação occipital, bilateral. Iniciou tratamento com ácido valpróico 850 mg/dia e mantem seguimento em consulta de Neuropediatria.

Comentários / Conclusões
Dado a natureza subjetiva da sintomatologia nesta patologia é necessário uma anamnese cuidada com um exame objetivo minucioso que permita a integração de todos os dados necessários ao diagnóstico, que é raro e por isso exige um olhar atento e elevado grau de suspeição.

Palavras-chave : Cefaleia, Epilepsia, Alterações da Visão

Neurologia | Caso Clínico

PD-223 – (21SPP-11506) – TROMBOSE VENOSA CEREBRAL (SEIO SIGMÓIDE) EM CONTEXTO DE TRAUMATISMO CRÂNIO-ENCEFÁLICO

Mariana Oliveira Pereira[1]; Vasco Carvalho[2]; Mariana Benita Afonso[3]; Ângela Pereira[1]; Cláudia Patraquim[1]; Josué Pereira[2]
1 – Serviço de Pediatria, Hospital de Braga; 2 – Unidade de Neurocirurgia Pediátrica, Serviço de Neurocirurgia, Centro Hospitalar Universitário do São João; 3 – Serviço de Imunohemoterapia, Hospital de Braga

Introdução / Descrição do Caso
A trombose dos seios venosos cerebrais (TSVC) é rara em pediatria. São vários os fatores etiológicos associados, sendo o traumatismo crânio-encefálico (TCE) uma causa rara, presente em 3-4% dos casos.
Criança de 5 anos, sexo masculino, antecedentes irrelevantes, trazido ao Serviço de Urgência (SU) após queda da cama não presenciada havia 2 dias, com embate da região temporo-occipital direita. Tinha recorrido, nesse dia, ao SU de outro hospital e realizado tomografia computorizada crânio-encefálica (TC CE) sem alterações. No dia seguinte, iniciou náuseas e vómitos em ortostatismo, cefaleias, desequilíbrio da marcha e prostração. Repetiu TC CE que mostrou hematoma subdural retrocerebeloso à direita com 4mm de espessura, sem efeito de massa. Perante a dissociação clinico-imagiológica, realizou angio-ressonância magnética crânio-encefálica (angio-RM CE) com trombose do seio sigmóide direito. Transferido para hospital terciário para vigilância e início de hipocoagulação, inicialmente sob heparina não fracionada e posterior *switch* para varfarina, que manteve 6 meses. Repetiu angio-RM CE após 6 meses com recanalização completa do seio sigmóide. Estudo de trombofilias sem alterações.

Comentários / Conclusões
Apesar de rara, a TSVC é uma patologia potencialmente grave que deve ser considerada em todos os doentes com sintomas ou sinais de hipertensão intracraniana, mesmo perante imagiologia cerebral inicial negativa. De realçar a importância de explicar aos cuidadores os sinais de alarme e necessidade de vigilância apertada nas 24-48h após o TCE.
Na fase aguda, a hipocoagulação foi condicionada pela coexistência do hematoma pós-traumático. A heparina endovenosa permite um manuseio mais adequado da hipocoagulação na presença de complicações hemorrágicas.

Palavras-chave : Trombose venosa cerebral, traumatismo crânio-encefálico, hipertensão intracraniana, obstrução grandes seios venosos durais

Infecciologia | Caso Clínico

PD-224 – (21SPP-11476) – DIFICULDADES TERAPÊUTICAS NA OBESIDADE. A PROPÓSITO DE UM CASO DE ABCESSO CEREBRAL RECORRENTE

Raquel Almeida Branco[1]; Rita Valsassina[1]; Mário Matos[2]; Amets Sagarribay[2]; Bernardo Araújo[3]; Maria João Brito[1]

1 – Unidade de Infecciologia do Hospital Dona Estefânia – CHULC; 2 – Serviço de Neurocirurgia do Hospital Dona Estefânia – CHULC; 3 – Serviço de Otorrinolaringologia, CHULC

Introdução / Descrição do Caso

Os abcessos cerebrais são uma complicação rara mas grave da sinusite pelo que o diagnóstico célere e uma abordagem adequada são fundamentais. A obesidade é uma comorbilidade cada vez mais frequente em pediatria que pode dificultar a abordagem terapêutica de várias patologias.
Adolescente obeso com IMC 31kg/m^2 (P > 97) com o diagnóstico de sinusite aguda medicado com amoxicilina e ácido clavulânico durante 10 dias com melhoria parcial. Cinco dias após terminar a antibioticoterapia reiniciou febre e iniciou cefuroxime-axetil. Dois dias depois refere agravamento da cefaleia com despertar noturno, afasia e sonolência. A TC-CE revelou abcesso intracraniano e empiema subdural e pansinusopatia. Foi realizada drenagem do abcesso e empiema subdural, antrostomia, etmoidectomia e iniciou vancomicina, ceftriaxone, metronidazol com melhoria clínica parcial. Não foi identificado o agente etiológico. Após 12 dias observou-se nova coleção intracraniana e foi submetido a nova drenagem de empiema subdural e de sinusite mantendo antibioterapia tripla. Durante este período houve necessidade de ajustes sucessivos da dose de vancomicina por níveis infraterapêuticos para 150% da dose máxima diária recomendada e verificou-se melhoria clínica progressiva.

Comentários / Conclusões

A antibioticoterapia em crianças obesas é um desafio, dado as alterações fisiológicas que interferem com a farmacocinética e farmacodinâmica dos medicamentos. Muitas vezes o que está em causa não é uma diminuição da susceptibilidade aos anitimicrobianos. A ausência de consenso sobre ajuste terapêutico em crianças obesas, pode resultar em doses subóptimas com consequente insuficiência terapêutica e consequências na evolução da doença.

Palavras-chave : Abcesso cerebral, Sinusite, Obesidade, Dose terapêutica

Infecciologia | Caso Clínico

PD-225 – (21SPP-11480) – PNEUMONIA POR PNEUMOCYSTIS JIROVECIII NA ADOLESCÊNCIA COMO FORMA DE APRESENTAÇÃO DE INFEÇÃO POR VIH

Sara Completo[1,2]; António Silva[1]; Madalena Fonseca[1]; Joana Rios[3]; Filipa Prata[1]; José Gonçalo Marques[1]

1 – Departamento de Pediatria, Hospital de Santa Maria, CHULN; 2 – Departamento da Criança e do Jovem, Hospital Prof. Doutor Fernando Fonseca, E.P.E; 3 – Serviço de Pediatria, Hospital Beatriz Ângelo

Introdução / Descrição do Caso

A infeção pelo vírus da imunodeficiência humana (VIH) pode persistir assintomática durante mais de uma década e ser diagnosticada tardiamente com episódio agudo de infeção oportunista.
Adolescente de 11 anos, nascida na Guiné-Bissau, a viver em Portugal há 2 anos, recorreu ao serviço de urgência por tosse, dificuldade respiratória e sensação de aperto torácico com 4 dias de evolução. Apresentava-se apirética, polipneica, com tiragem, aumento do tempo expiratório e SpO2 90-94% em ar ambiente. A radiografia de tórax revelou infiltrado reticular bilateral. Foi internada por hipoxemia e tratada com azitromicina, prednisolona e salbutamol. Por agravamento clínico realizou-se angio-TC de tórax: exuberante densificação em vidro despolido em todos os lobos pulmonares, bronquiectasias e bronquiolectasias. A serologia VIH-1 e antigénio HBs foram positivos (carga viral 289000 cópias/uL e 524000000 UI/mL, respetivamente); tinha 12 linfócitos TCD4+/uL; sem compromisso de função hepática. Colocou-se a hipótese de pneumonia por *Pneumocystis jirovecii* e iniciou cotrimoxazol, mantendo corticoterapia. O diagnóstico foi confirmado por PCR no lavado broncoalveolar. Iniciou terapêutica antirretroviral combinada (TARc) incluindo tenofovir para tratamento de hepatite B após estudo genotípico de resistências de VIH-1. O quadro evoluiu favoravelmente.

Comentários / Conclusões

Em crianças oriundas de países com elevada prevalência de infeção por VIH deve ser rastreada esta infeção, no primeiro contacto com o serviço de saúde. Neste caso o diagnóstico só foi efetuado com doença ameaçadora de vida, que seria evitável pela instituição prévia de TARc e eventual profilaxia com cotrimoxazol. A coinfecção com vírus de hepatite B não é rara e condiciona a escolha da TARc.

Palavras-chave : Pneumonia, Imunodeficiência, VIH, SIDA, Pneumocystis jirovecii

Infecciologia | Casuística / Investigação

PD-226 – (21SPP-11503) – MUDANÇA DE PARADIGMA NUM INTERNAMENTO DE PEDIATRIA

Catarina Faria Tavares[1]; Ana Rita Matos[1]; Mariana Vieira Da Silva[1]; Inês Silva Costa[1]; Helena Pereira[1]; Joana Pimenta[1]; Joaquina Antunes[1]; Elisabete Santos[1]; Cristina Faria[1]
1 – Serviço de Pediatria, Centro Hospitalar Tondela Viseu

Introdução e Objectivos
A pandemia covid-19 mudou radicalmente a realidade dos internamentos em idade pediátrica, tanto na vertente organizacional como epidemiológica. Pretendeu aferir-se a possível interferência da pandemia nos doentes internados numa enfermaria de Pediatria de um hospital nível II.

Metodologia
Estudo observacional, retrospetivo e comparativo das admissões numa enfermaria de Pediatria durante seis meses em período pandémico (setembro 2020 a fevereiro 2021) e em período homólogo transato (setembro 2019 a fevereiro 2020).

Resultados
Durante o período pandémico, foram admitidos 369 doentes, face aos 689 do ano anterior. Foram internados em média doentes mais velhos (8.69±6.41 *vs* 6.61±6.09, p<0.01), por períodos mais longos (4.62±7.61 *vs* 4.46±5.05, p<0.01), a maioria no mês de outubro (24.1% *vs* 13.5%, p<0.01).
Houve uma diminuição dos doentes a cargo da Pediatria (75,6% *vs* 82,0%) e um aumento dos doentes de Ortopedia (11,4% *vs* 6,7%).
Relativamente aos motivos de internamento, registou-se um decréscimo de 47% no grupo das doenças infeciosas e respiratórias. Pelo contrário, verificou-se um aumento de 76% nos eventos neurológicos, maioritariamente paroxísticos, e de 56% nos acidentes e traumas.
À data da alta, houve um aumento dos doentes orientados para consulta (45.0% *vs* 25.3%).

Conclusões
Verificou-se uma diminuição de 46% nos internamentos no período pandémico, notório a nível da patologia respiratória/infeciosa. O receio e hesitação da população em recorrer a serviços de saúde com a crença de que, nesses locais, estariam mais expostos à disseminação do vírus SARS-CoV-2, aliados às medidas de confinamento geral implementadas, contribuíram para menor contato social, com consequente diminuição da disseminação de infeções e internamentos por doença grave.

Palavras-chave : covid-19, pandemia, Internamento

Infecciologia | Casuística / Investigação

PD-227 – (21SPP-11928) – CONSULTA DE PROFILAXIA PRÉ-EXPOSIÇÃO EM PEDIATRIA – NECESSIDADE URGENTE?

Rosa Amorim-Figueiredo[1]; Ana Margarida Garcia[1]; Tiago Milheiro Silva[1]
1 – Unidade de Infecciologia, Hospital de Dona Estefânia, Centro Hospitalar Universitário de Lisboa Central EPE

Introdução e Objectivos
Desde 2018 que o uso de tenofovir e emtricitabina em toma única diária contínua, para a prevenção da infecção VIH, por via sexual, em adolescentes com ≥ 12 anos está aprovado pela Agência Europeia do Medicamento. Em Portugal, a norma da DGS 025/2017 contempla indivíduos em risco, mas apenas com idade ≥ 18 anos.
Caracterizar a população da consulta de Infecciologia/PrEP de um Hospital Pediátrico de nível III.

Metodologia
Estudo retrospectivo, descritivo, de adolescentes observados em consulta, entre Maio 2018 e Junho 2021 (38 meses). Analisaram-se variáveis demográficas, estilo de vida sexual e clínica.

Resultados
Identificados 79 indivíduos (60.8% do sexo feminino), com mediana de idades de 17 anos (mín 8anos, máx 18anos). A idade de início de vida sexual teve mediana de 15 anos (mín 11 anos; máx 17 anos). A maioria (89.1%) referia práticas heterossexuais e 70% negava uso de preservativo. A mediana de parceiros nos 3 meses prévios foi de 1 (mín-1, máx-6). Os motivos de referenciação à consulta foram suspeita de IST (50.6%), abuso sexual (21.5%), comportamentos sexuais de risco (16.5%), parceiro com IST (7.6%) e rastreio positivo de IST (3.8%). A maioria (72.2%) foi referenciado pelo serviço de urgência. Foi feito o diagnóstico de IST em 45 casos, sendo os mais frequentes *Chlamydia trachomatis* (CT) (22), *Neisseria gonorrhoeae* (GC) (19), co-infecção CT/GC (11), sífilis (4) e Trichomonas vaginalis (3). Destaca-se um caso de VIH.

Conclusões
50% dos novos casos de IST ocorrem entre os 15-24 anos de idade. É prioritária a intervenção na saúde sexual na adolescência. Sustentamos que a implementação de consultas PrEP especializadas, na população adolescente, abertas à comunidade e com o apoio das instituições oficiais é imperativa e urgente.

Palavras-chave : Infeções Sexualmente Transmissíveis, Profilaxia Pré-Exposição

Infecciologia | Casuística / Investigação

PD-228 – (21SPP-11907) – O IMPACTO DA PANDEMIA COVID-19 NAS INFEÇÕES RESPIRATÓRIAS PELO VÍRUS PARAINFLUENZA (VPI)

Mariana Costa[1]; Miguel Lucas[1]; Ana Teresa Gil[1]; Fernanda Rodrigues[1,2]
1 – Serviço de Urgência e Unidade de Infeciologia, Hospital Pediátrico – CHUC; 2 – Faculdade de Medicina, Universidade de Coimbra

Introdução e Objectivos

VPI é agente de infeções respiratórias em idade pediátrica, classicamente associado a laringotraqueíte nos meses de outono e inverno. O objetivo deste estudo foi caracterizar estas infeções e avaliar o impacto da pandemia COVID-19 nas mesmas.

Metodologia

Estudo observacional, retrospetivo e descritivo de todos os casos com deteção de VPI por PCR em secreções da nasofaringe em crianças com infeção respiratória, num hospital pediátrico, de março/2015 a junho/2021. A decisão de realização do teste coube sempre ao médico que observou o doente.

Resultados

Ao longo do período em análise, ocorreu identificação de VPI em 411 das 4272 amostras testadas, com claro predomínio de VPI3 (60%), com quase desaparecimento no primeiro ano da pandemia (anexo), seguido de ressurgimento em abril de 2021.
A mediana de idades foi PI1= 25M, PI2= 24M, PI3=14M, PI4=23M. Os genótipos PI2 e PI4 predominaram nos meses de outono e inverno (86,96% e 77,14%), PI1 no outono (64,79%) e PI3 na primavera e verão (76,33%). O diagnóstico mais frequente foi infeção das vias aéreas superiores (IVAS) (54,14%), seguido de pneumonia (22,93%) e 38,78% necessitou de internamento.

Conclusões

Ao longo dos anos observou-se um número crescente de deteção de VPI até 2019-20, com redução drástica no primeiro ano da pandemia, e reaparecimento em 2021, após o fim do confinamento. Globalmente, VPI3 foi o mais frequentemente identificado, em idades mais jovens, na primavera e verão.

Palavras-chave : vírus, infeções respiratórias, pandemia

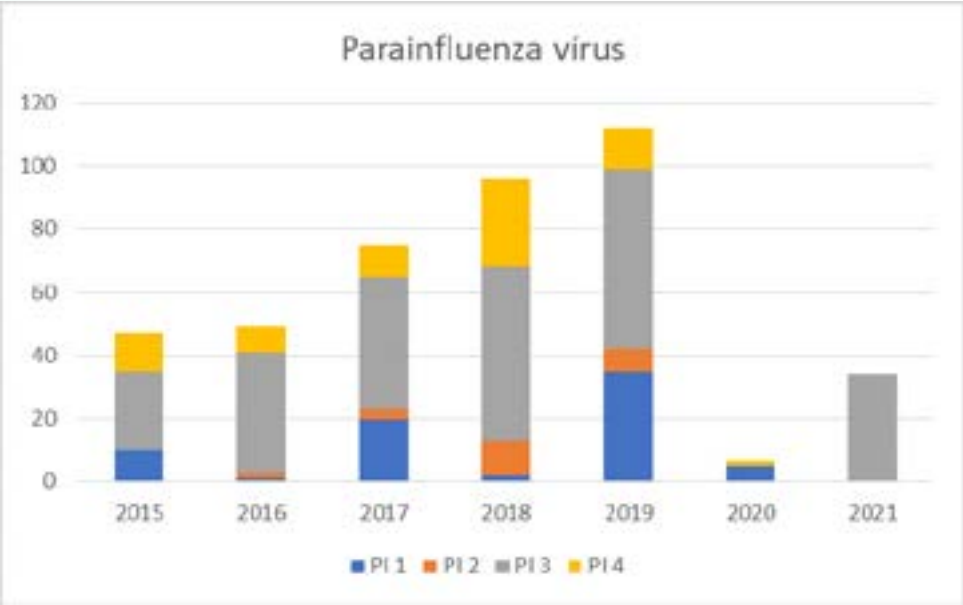

Infecciologia | Casuística / Investigação

PD-229 – (21SPP-11898) – O REFLEXO DA PANDEMIA NOS INTERNAMENTOS EM PEDIATRIA

Rita Vilar Queirós[1]; Maria Inês Neto[1]; Rita Parente[1]; Tânia Pessoa[1]; Patrícia Pais[1]; Susana Correia[1]
1 – Centro Hospitalar Barreiro Montijo

Introdução e Objectivos
Desde março de 2020 foram implementadas medidas de isolamento e distanciamento social em resposta à pandemia COVID-19 que podem ter impacto nas admissões hospitalares em pediatria.
Objetivo: Comparar o número e motivos de internamento antes e durante a pandemia.

Metodologia
Estudo retrospetivo dos internamentos num serviço de Pediatria de um Hospital de Grupo I nos primeiros semestres de 2019, 2020 e 2021. Utilizada análise multivariada (ANOVA).

Resultados
Nestes 3 períodos de tempo ocorreram 631 internamentos, 270 no 1º semestre de 2019, 208 no 1º semestre de 2020 e 153 no de 2021. A mediana de idades foi de 22, 20 e 31 meses, respetivamente, e a duração média do internamento foi de 4,2; 3,6 e 4,1 dias, respetivamente.
As doenças do aparelho respiratório motivaram a maior parte dos internamentos nos primeiros semestres de 2019 e 2020, correspondendo respetivamente a 42,2% e 40,4% das admissões. Em 2021 foram 13%, sendo esta uma diferença estatisticamente significativa. Em contraste, neste último semestre, houve um aumento estatisticamente significativo do número de internamentos por condições originadas no período neonatal e por lesão, envenenamentos ou outras condições externas.

Conclusões
A diminuição do número de internamentos, fundamentalmente por causas respiratórias, pode traduzir o impacto das medidas de isolamento social e etiqueta respiratória implementadas devido à pandemia. O aumento dos internamentos por lesões externas pode refletir a maior permanência das crianças no domicílio nos períodos de confinamento, enquanto que o aumento de recém-nascidos se deveu à restruturação do serviço.
Seria importante comparar os dados deste estudo com a realidade nacional e monitorizar a evolução no pós-pandemia.

Palavras-chave : pandemia COVID19, Infecções respiratórias, Pediatria, Hospitalização

Infecciologia | Caso Clínico

PD-230 – (21SPP-11748) – UM CASO DE DOR TORÁCICA EM TEMPOS DE PANDEMIA

Aníbal Correia[1]; Maria Gaia[1]; Ana Luísa Leite[1]; Diana Moreira[1]; Ana Carriço[1]
1 – Centro Hospitalar Vila Nova de Gaia/Espinho, EPE

Introdução / Descrição do Caso
A miocardite é uma doença inflamatória rara do miocárdio de etiologia predominantemente infeciosa. Adolescente de 15 anos, com contexto familiar de infeção recente por SARS-CoV2, recorre à urgência por precordialgia de início súbito, ao terceiro dia de quadro de febre e diarreia. À admissão, estava taquicardico, pálido e queixoso, sem outras alterações ao exame cardiopulmonar. Analiticamente, apresentava leucocitose (14600/L) e neutrofilia (9700/L), PCR 18,3 mg/dL, elevação das enzimas cardíacas (CK 841 u/L, CK-MB 98,3 mg/mL, troponina T 1418 ng/dL) e RT-PCR negativa para SARS-CoV2. Eletrocardiograma (ECG) e ecocardiograma normais. Foi internado com diagnóstico de miocardite aguda e apresentou evolução clínica e analítica favoráveis, com perfil descendente dos parâmetros inflamatórios e enzimas cardíacas (troponina T máxima de 3064 ng/dL). Em D3, iniciou azitromicina após isolamento de *Campylobacter jejuni* na coprocultura. Restantes exames culturais e serológicos negativos. Teve alta ao sexto dia com ECG e ecocardiograma normais. Quinze dias após a alta, estava assintomático e apresentava alterações de novo no ECG, com inversão das ondas T nas derivações DII, AVF, V5-V6, que normalizaram ao fim de dois meses. A ressonância magnética cardíaca, realizada seis meses após a alta, revelou fibrose miocárdica sequelar da miocardite.

Comentários / Conclusões
O isolamento de *Campylobacter* na coprocultura e a sua relação temporal com as manifestações cardíacas permitem estabelecer uma associação entre este agente e a miocardite, contudo o atingimento multiorgânico grave observado no contexto de contacto recente com SARS-CoV2, pode sugerir que a lesão cardíaca constituísse apenas parte do espectro de uma síndrome inflamatória multissistémica associada ao SARS-CoV2.

Palavras-chave : miocardite, campylobacter jejuni, gastroenterite, SARS-CoV2

Infecciologia | Casuística / Investigação

PD-231 – (21SPP-11886) – VÍRUS RESPIRATÓRIOS NO 1ºANO DA PANDEMIA: SUPRESSÃO SEM PRECEDENTES DE INFLUENZA,VSR,PI E HMPV, PERSISTINDO RHV/EV E ADV

Miguel Lucas[1]; Mariana Costa[1]; Ana Teresa Gil[1]; Fernanda Rodrigues[1,2]

1 – Serviço de Urgência e Unidade de Infeciologia, Hospital Pediátrico-CHUC; 2 –qade de Medicina, Universidade de Coimbra

Introdução e Objectivos

A redução inesperada de outras infeções respiratórias durante a pandemia levantou a hipótese de que isso se devia à redução da transmissão resultante de intervenções não farmacológicas. O objetivo deste estudo foi avaliar se este o impacto foi semelhante para todos os vírus.

Metodologia

Estudo observacional, com avaliação dos vírus identificados em secreções da nasofaringe de crianças com infeção respiratória, através de teste PCR multiplex que inclui VSR, influenza, AdV, MPV, RhV/EV, Coronavírus, Parainfluenza, num hospital pediátrico de nível III. Definiram-se os períodos anuais de 15 março a 14 de março do ano seguinte. A decisão de realização do teste coube sempre ao médico que observou o doente.

Resultados

Ao longo do período em análise, foram submetidas a PCR 4110 amostras, tendo ocorrido identificação de vírus em 3899. O número de testes efetuados e a distribuição por agente e por ano são apresentados na tabela.

Conclusões

Após o início da pandemia observou-se uma redução muito importante do número e da percentagem de testes positivos, com supressão sem precedentes da atividade de vírus específicos: influenza, VSR, parainfluenza e metapneumovírus, mantendo-se deteção de RhV/EV e adenovírus.

Palavras-chave : pandemia, vírus, infeções respiratórias

Tabela 1: Número de testes efetuados e a distribuição por agente e por período

	mar 15-16	mar 16-17	mar 17-18	mar 18-19	mar 19-20	mar 20-21	TOTAL
Nº testes efetuados	362	759	797	923	1107	162	4110
VSR	93 (25,69%)	215 (28,33)	185 (23,21%)	185 (20,04%)	174 (15,72%)	1 (0,62%)	853 (18,76%)
Adenovírus (AdV)	81 (22,38%)	92 (12,12%)	88 (11,04%)	129 (13,98%)	168 (15,18%)	21 (12,96%)	579 (12,73%)
Rhinovirus/Enterovirus (RhV/EV)	125 (34,53%)	271 (35,70%)	305 (38,27%)	367 (39,76%)	411 (37,13%)	65 (40,12%)	1554 (33,95%)
Metapneumovírus humano (hMPV)	25 (6,91%)	49 (6,46%)	54 (6,78%)	37 (4,01%)	85 (7,68%)	2 (1,23%)	252 (5,54%)
Coronavírus: CoV HKU1, CoV 229E, CoV OC43, CoV NL63	42 (11,60%)	36 (4,74%)	69 (8,66%)	94 (10,18%)	72 (6,50%)	1 (0,62%)	314 (6,90%)
Vírus influenza (IA/H1N1 2009, H3, IB)	52 (14,36%)	96 (12,65%)	156 (19,57%)	112 (12,13%)	213 (19,24%)	0 (0%)	629 (13,83%)
Parainfluenza (PI) (1, 2, 3 e 4)	43 (11,88%)	61 (8,04%)	65 (8,16%)	1078 (11,70%)	96 (8,67%)	3 (1,85%)	377 (8,29%)
TOTAL	461 (10,14%)	820 (18,01%)	922 (20,27%)	1032 (22,68%)	1219 (26,81%)	93 (2,04%)	4548

Infecciologia | Caso Clínico

PD-232 – (21SPP-11774) – UM CASO RARO DE MIÍASE ACIDENTAL EM ADOLESCENTE

Maria Miguel Resende[1]; Daniela Ester Ribeiro[1]; Joana Caniço[2]; Dinamene Oliveira[3]; Nadiya Kruptsala[2]; Maria Manuel Flores[1]

1 – Serviço de Pediatria, Centro Hospitalar do Baixo Vouga, Aveiro, Portugal; 2 – Serviço de Patologia Clínica, Centro Hospitalar do Baixo Vouga, Aveiro, Portugal; 3 – Medicina Geral e Familiar, UCSP Águeda V, Aveiro, Portugal

Introdução / Descrição do Caso

A miíase intestinal e urinária é reconhecida como um acontecimento raro que resulta da infestação acidental por larvas de moscas dípteras após deposição de ovos ou ingestão de água e alimentos contaminados.

Caso: Adolescente, 17 anos, sexo feminino, sem deficit cognitivo, residente em meio rural, pertencente a família de meio social não desfavorecido que é referenciada à consulta de pediatria por queixas abdominais com 4 meses de evolução e eliminação fecal de "vermes". No início referia dor e distensão abdominal, obstipação, anorexia e náuseas. Sem sintomas urinários. Foi medicada pela médica de família com antiparasitários e laxante, com melhoria dos sintomas. No seguimento hospitalar referia eliminação a cada 3-4 semanas de "vermes" nas fezes e urina. Conseguiu-se isolamento na urina, de larva da família Psychodidae, subfamília Psycodinae, compatível com género Coglmia. Da restante investigação, destaca-se deficit de IgA. Fez tratamento com ivermectina por via oral, mas manteve, embora em menor quantidade a eliminação de larvas. As instalações sanitárias eram adequadas, mas a água utilizada provinha de poço e os dejetos drenavam para fossa particular. A eliminação das larvas cessou após identificação da mosca potencialmente responsável perto do WC utilizado pela jovem o que levou à remodelação total destas instalações sanitárias, com isolamento do sistema de drenagem. Sem eliminação de larvas nos últimos 3 meses.

Comentários / Conclusões

Trata-se de um caso raro, com um grande impacto psicológico na jovem. O ciclo de vida da mosca não se completa no interior do ser humano e implementando condições higieno-sanitárias adequadas é possível prevenir o seu reaparecimento. Destaca-se a importância da identificação da espécie da mosca implicada.

Palavras-chave : Miíase intestinal; Miíase urinária; Miíase acidental; Adolescente

Infecciologia | Caso Clínico

PD-233 – (21SPP-11777) – MENINGITE ASSÉTICA – QUANDO PENSAR EM TUBERCULOSE?

Inês Aires Martins[1]; Joana Queirós[1]; Ana Raquel Mendes[1]; Joana Lima[1]; Ana Lúcia Cardoso[2]; Daniel Meireles[2]; Alexandre Fernandes[3]

1 – Serviço de Pediatria, Centro Materno-Infantil do Norte, Centro Hospitalar Universitário do Porto; 2 – Serviço de Cuidados Intensivos Pediátricos, Centro Materno-Infantil do Norte, Centro Hospitalar Universitário do Porto; 3 – Unidade de Infeciologia Pediátrica e Imunodeficiências, Centro Materno-Infantil do Norte, Centro Hospitalar Universitário do Porto

Introdução / Descrição do Caso

As manifestações de tuberculose são inespecíficas em pediatria. A tuberculose meníngea (TM) apresenta elevada morbi-mortalidade, principalmente com diagnóstico e tratamento tardios. Apresentam-se 2 casos de TM diagnosticados em 2021.

Criança 17 meses, masculino, sem BCG, previamente saudável. Febre com 8 dias de evolução, noção parental de irritabilidade, prostração e cefaleia. LCR com hipoglicorráquia e pleocitose. M. tuberculosis no LCR, secreções respiratórias e suco gástrico negativa. Sob antibioterapia empírica apresentou agravamento neurológico. Realizada RMN cerebral (captação leptomeníngea difusa) e prova tuberculina que foi positiva. Iniciou terapêutica antituberculosa e corticoterapia com evolução favorável. Diagnóstico de tuberculose pulmonar (TP) na mãe.

Criança, 2 anos, masculino, sem BCG, previamente saudável. Febre com 11 dias de evolução, anorexia e noção parental de desequilíbrio e prostração. Transferido para intensivos pediátricos por agravamento neurológico com crise focal e flutuação do estado de consciência, apresentando na TC-CE sinais de hidrocefalia. RMN com alterações compatíveis com TM, e LCR com pleocitose. M. tuberculosis positiva no LCR e secreções respiratórias. Iniciou terapêutica antituberculosa e corticoterapia. Necessidade de colocação de DVE e posteriormente DVP. Estabilidade clínica com recuperação parcial, mantendo hemiparésia direita com hipertonia, atualmente em reabilitação. Diagnóstico de TP no avô.

Comentários / Conclusões

Os autores alertam para a dificuldade do diagnóstico e importância da suspeição clínica para tratamento precoce. Em tempos de pandemia, o rastreio de grupos de risco e diagnóstico precoce dos casos infeciosos é fundamental para o controlo da infeção em idade pediátrica.

Palavras-chave : meningite, tuberculose

Infecciologia | Casuística / Investigação

PD-234 – (21SPP-11802) – INFEÇÕES OSTEOARTICULARES POR STAPHYLOCOCCUS AUREUS: REVISÃO DE 10 ANOS DE UM CENTRO HOSPITALAR TERCIÁRIO

Isabel Urraca M. S.[1]; Ana Reis Melo[1]; Carolina Faria[1]; Joana Freitas[2]; Margarida Tavares[1]
1 – Unidade de Doenças Infeciosas e Imunodeficiências, Serviço de Pediatria; 2 – Unidade de Ortopedia Infantil, Serviço de Ortopedia

Introdução e Objectivos
Staphylococcus aureus continua a ser um dos agentes infeciosos mais comummente envolvidos nas infeções osteoarticulares. A osteomielite e a artrite sética são raras e cursam com morbilidade significativa.

Metodologia
Estudo retrospetivo de doentes pediátricos com infeções osteoarticulares por *S. aureus* internados entre janeiro/2010 e dezembro/2019. Colhidos dados relativos às comorbilidades e fatores de risco, exames laboratoriais e imagem, terapêutica e prognóstico.

Resultados
19 crianças com infeção osteoarticular por *S. aureus* da comunidade, isolado em cultura,12 no sangue (63,2%) e 7 no líquido sinovial (36,8%). 8 artrites séticas (42,1%), 6 osteomielites (31,6%), 5 infeções concomitantes (26,3%). Apenas 1 caso de *S. aureus* resistente à meticilina (MRSA). A mediana de idades foi 9 anos (IQR 3-12), predomínio do sexo masculino (84,2%). Em 8 (42,1%) história de traumatismo prévio. Analiticamente, à admissão, valores médios de proteína C reativa (PCR) 136,8mg/L e velocidade de sedimentação (VS) 57,8mm/1ah; na alta PCR 7,2mg/L e VS 34,7 mm/1ah. A articulação mais acometida foi a anca (42,1%).Em 100% das artrites séticas realizada artrotomia. Realizados exames de imagem em todos, ecografia 95% e RMN 74%. A duração média de terapêutica intravenosa foi 21,7±15,4 dias e total 8,3±6,3 semanas. 61,1% mantiveram antibioterapia com flucloxacilina em ambulatório. Reportados 7 casos de complicações (36,8%), 6 submetidos a reintervenção cirúrgica (31,6%), 1 reinternamento. 3 (15,7%) internados em cuidados intensivos.

Conclusões
Séries europeias mostram índice crescente de MRSA da comunidade, o que não parece acontecer com a população pediátrica desta região. Como reportado noutras séries para *S. aureus*, foi relevante o número de doentes que necessitou de cuidados intensivos.

Palavras-chave : Staphylococcus aureus, artrite sética, osteomielite, infeções osteoarticulares, MRSA

Infecciologia | Casuística / Investigação

PD-235 – (21SPP-11817) – CASUÍSTICA COMPARATIVA DE 1 ANO DE INTERNAMENTO ANTES E DURANTE A PANDEMIA COVID-19 NUM HOSPITAL DE NÍVEL II

Sofia Guedes[1]; Patrícia Silva[1]; Celina Couto[1]; Sara Rocha[1]; Margarida Marujo[1]; Aldina Canteiro Lopes[1]
1 – Hospital de Santarém

Introdução e Objectivos
A infeção pelo vírus SARS-CoV2 na maioria da população pediátrica provoca doença assintomática ou ligeiramente sintomática e poucas hospitalizações. Contudo, globalmente alterou o perfil de internamento da Pediatria.
Pretende-se avaliar o impacto da pandemia covid-19 no internamento de um hospital nível II e comparar com período homólogo pré-pandemia.

Metodologia
Estudo retrospetivo, descritivo e analítico, realizado através da consulta dos processos clínicos dos doentes internados entre Março de 2018 a Março de 2019 e no mesmo período de 2020/21.

Resultados
Foram analisados 991 internamentos, 573 em 2018/19 vs 418 em 2020/21, verificando-se uma redução de 27%.
O diagnóstico principal mais prevalente em 2018/19 foi bronquiolite aguda (n=80,14%) e em 2020/21 gastrenterite aguda (n=60,14%).
Destaca-se uma diminuição significativa de internamentos por patologia respiratória (38% vs 17%) (p<0,01), verificando-se um aumento dos internamentos por patologia gastrointestinal (14% vs 22%), afeções da pele e tecidos moles (3% vs 6%), doenças uronefrológicas (9% vs 11%) e patologia neonatal (4% vs 7%), (p< 0,05).
Houve 5 internamentos por maus tratos/negligência em 2018/19 e 0 em 2020/21.
A mediana de duração do internamento nos 2 períodos foi de 3 dias.
Não houve diferença estatisticamente significativa na idade dos internados nem na orientação pós-alta.

Conclusões
Verificou-se uma diminuição do número total de internamentos e uma redução significativa das infeções respiratórias, refletindo as medidas implementadas para reduzir a propagação da infeção SARS-CoV2.
A redução do número de internamentos poderá ainda traduzir necessidades não identificadas em período de pandemia.

Palavras-chave : Covid-19, Internamento

Infecciologia | Caso Clínico

PD-236 – (21SPP-11842) – OSTEOMIELITE CRÓNICA: UMA CAUSA RARA

Inês Foz[1]; Miguel Lopes[4]; Filipa Veiga[3]; Maria Inês Marques[1]; Miguel Lopes Oliveira[2]; Nuno Barbosa[2]; Margarida Pinto[1]; Paulo Calhau[1]
1 – Serviço de Pediatria, Hospital Garcia de Orta, E.P.E.; 2 – Serviço de Cirurgia Maxilo-Facial, Hospital Garcia de Orta, E.P.E.; 3 – Serviço de Estomatologia, Centro Hospitalar Universitário de Lisboa Central, E.P.E.; 4 – Serviço de Pediatria Médica, Departamento de Pediatria, Hospital de Santa Maria – Centro Hospitalar Universitário Lisboa Norte, E.P.E.

Introdução / Descrição do Caso
Adolescente de 17 anos, sexo feminino, natural de São Tomé e Príncipe, com antecedentes pessoais de picnodisostose e epilepsia. Seguida na Consulta de Estomatologia por cáries, doença periodontal e alteração da morfologia dentária. Observada na Urgência Pediátrica por quadro clínico com quatro dias de evolução caracterizado por febre, tumefação dolorosa da hemiface direita com sinais inflamatórios locais, hipostesia e limitação da abertura oral. Analiticamente salienta-se anemia (Hb 9,3 g/l), leucograma normal, PCR 8,43 mg/dL, VS 55 mm/1ªhora. Hemocultura negativa. TC revelou fleimão e osteomielite crónica no ângulo direito da mandíbula. Internada para instituição de antibioticoterapia dupla, inicialmente endovenosa e posteriormente oral, que cumpriu durante oito semanas. Realizou oito sessões de oxigenoterapia hiperbárica, que suspendeu após ocorrência de episódio convulsivo. Boa evolução clínico-laboratorial. Mantém tratamento conservador em Estomatologia e Maxilo-facial.

Comentários / Conclusões
A picnodisostose é uma patologia genética rara, autossómica recessiva. É causada por uma mutação no gene da catepsina k (CTSK), enzima importante na remodelação óssea, levando a uma disfunção dos osteoclastos, com tendência para fraturas ósseas. Entre as características desta síndrome destaca-se baixa estatura, dismorfias crânio-faciais, osteosclerose e alterações na morfologia dentária, exigindo cuidados de higiene oral individualizados para evicção de focos infeciosos. Nesta síndrome, em resultado de uma remodelação óssea inadequada, a osteomielite da mandíbula é uma complicação importante que pode surgir após extrações dentárias, devendo ser abordada de forma multidisciplinar. A oxigenoterapia hiperbárica pode ser uma importante arma terapêutica coadjuvante.

Palavras-chave : Picnodisostose, Osteomielite crónica, Osteomielite da mandíbula, higiene oral

Infecciologia | Caso Clínico

PD-237 – (21SPP-11885) – RASTREAR O CITOMEGALOVÍRUS NA GRAVIDEZ? – CASOS CLÍNICO

Maria Inês Soares[1]; Joana Vieira De Melo[1]; Fátima Furtado[1]; Sónia Fernandes[1]
1 – Unidade Local de Saúde do Baixo Alentejo

Introdução / Descrição do Caso
A infeção congénita por citomegalovírus (CMV) é, em países desenvolvidos, a infeção viral congénita mais comum, a principal causa não genética de perda auditiva neurossensorial e uma causa importante de alterações do neurodesenvolvimento.
Recém-nascido do sexo masculino, com diagnóstico pré-natal de infeção a CMV. O diagnóstico materno ocorreu no 1º trimestre, iniciando-se valganciclovir às 17 semanas de gestação. As ecografias fetais foram relatadas como normais. A RMN-CE fetal às 31 semanas revelou "quistos temporais anteriores mesiais bilaterais". O exame objetivo ao nascimento foi normal e o lactente passou no rastreio auditivo bilateralmente. A ecografia transfontanelar aos 14 dias de vida revelou "corno anterior do ventrículo esquerdo ligeiramente dilatado; vasculopatia lenticuloestriada e pequenas imagens hiperecogénicas ao nível do lobo temporal bilateralmente". A avaliação analítica foi normal. O RN iniciou valganciclovir ao 15º dia de vida. Aos 3 meses o lactente apresenta hipertonia do membro superior esquerdo com mão homolateral tendencialmente fechada e hiperreflexia simétrica dos membros inferiores, sem outros achados. A RMN-CE aos 3 meses de vida não apresentou alterações.

Comentários / Conclusões
O rastreio universal a citomegalovírus na gravidez não é recomendado pela literatura. Contudo, vários estudos têm apoiado a triagem neonatal universal para CMV de modo a facilitar a deteção e intervenção precoce. Consideram-se fundamentais as estratégias de educação e prevenção da infeção.

Palavras-chave : citomegalovírus congénito, rastreio, tratamento

Infecciologia | Caso Clínico

PD-238 – (21SPP-11888) – OSTEOMIELITE MULTIFOCAL – UMA APRESENTAÇÃO EM DOENTE COM SERODIAGNÓSTICO DE COVID-19

Mariana Sá Pinto[1]; Luciana Barbosa[1]; Teresa Dionísio[2]; Mafalda Santos[3]; Diana Moreira[1]; Lúcia Rodrigues[1]
1 – Serviço de Pediatria do Centro Hospitalar de Vila Nova de Gaia/Espinho; 2 – Unidade funcional de Radiologia de Intervenção do Centro Hospitalar de Vila Nova de Gaia/Espinho; 3 – Serviço de Ortopedia do Centro Hospitalar de Vila Nova de Gaia/Espinho

Introdução / Descrição do Caso
A Osteomielite Multifocal (OM) de apresentação atípica em idade pediátrica pode refletir alteração de mecanismos imunitários e impõe investigação rigorosa para distinção de etiologia infeciosa e não infeciosa.
Criança 9 anos, sexo feminino, previamente saudável, em isolamento profilático por exposição a caso confirmado de infeção SARS-CoV2. Admitida por toracalgia, claudicação esquerda, dor na região tibiotársica esquerda e hálux direito com uma semana de evolução. No exame objetivo a destacar sinais inflamatórios do maléolo externo esquerdo e edema do hálux direito. Analiticamente, elevação dos parâmetros inflamatórios, sem identificação de agente nas hemoculturas. As radiografias revelaram lesão lítica do hálux direito, tíbia, perónio e trocânter femoral esquerdos. A RMN da tíbia e perónio mostrou inflamação óssea com extensão à cartilagem de crescimento epifisária. O cintilograma ósseo mostrou >10 áreas captantes. Realizou 3 semanas de flucloxacilina ev com melhoria clínica ao 5º dia e analítica ao 14º dia de antibioterapia. Submetida a biópsia óssea da lesão femoral por Radiologia de Intervenção (RI) com isolamento de S. aureus meticilinossensível (SAMS). O serodiagnóstico SARS-CoV2 foi positivo com Nucleic Acid Amplification Tests negativos. A investigação imunológica revelou linfopenia B e TCD8+ com burst oxidativo e estudo humoral normais. Na 8ª semana de antibioterapia, assintomática em consulta com melhoria imagiológica e normalização analítica.

Comentários / Conclusões
A OM por SAMS em criança exposta a SARS-CoV2 deve colocar possibilidade de exaustão funcional imunitária induzida pelo vírus. Os autores destacam a importância da biópsia óssea por RI na exclusão de diagnósticos não infeciosos, como Osteomielite Crónica Multifocal Recorrente.

Palavras-chave : osteomielite multifocal, covid-19, Staphylococcus aureus

Infecciologia | Caso Clínico

PD-239 – (21SPP-11901) – ILEÍTES TERMINAIS: A IMPORTÂNCIA DA INVESTIGAÇÃO FASEADA

Isabel Coelho[1]; Joana Gaspar[1]
1 – Serviço de Pediatria, Departamento da Saúde da Mulher e da Criança, Hospital Espírito Santo de Évora

Introdução / Descrição do Caso
A inflamação da porção terminal do íleo é, classicamente, associada à Doença de Crohn, sobretudo quando acompanhada por dor abdominal e diarreia. Outros diagnósticos incluem etiologia infeciosa, nomeadamente *Yersinia spp., Campylobacter spp., Salmonella spp.*, e alguns vírus e parasitas. A clínica de ileíte terminal é muitas vezes indistinguível da de apendicite aguda, pela proximidade anatómica das duas estruturas.
Este diagnóstico diferencial entre doença inflamatória intestinal, doença infeciosa e patologia cirúrgica é de maior importância no contexto de urgência uma vez que condicionará a abordagem posterior.
No início de 2021 foram identificados três casos de ileíte terminal infeciosa no nosso hospital, sem contexto epidemiológico comum, cujas características clínicas descrevemos neste trabalho.
Em todos eles a dor abdominal na fossa ilíaca direita foi o sintoma predominante, associado a febre e diarreia num dos casos. Todos fizeram exame de imagem com espessamento da última ansa ileal. A coprocultura identificou o agente etiológico como *Yersinia enterocolitica* em dois dos casos e noutro *Campylobacter jejuni*. O tratamento instituído foi de suporte, associado a antibioterapia em dois dos casos, com melhoria sintomática. A calprotectina fecal como marcador inflamatório encontrava-se elevado à admissão nos 3 casos, com posterior normalização.

Comentários / Conclusões
Serve a presente descrição para relembrar que, apesar de pouco frequentemente identificados, os agentes infeciosos bacterianos mimetizam a Doença Inflamatória Intestinal e Apendicite Aguda, devendo ser investigados sistematicamente mesmo na ausência de diarreia.

Palavras-chave : ileíte, Yersinia spp, Dor abdominal

Infecciologia | Caso Clínico

PD-240 – (21SPP-11916) – CELULITE DA FACE – SERÁ A COR IMPORTANTE?

Rita Alvelos[1]; Maria Miguel Resende[1]; Patrícia Campos[1]; Ângela Almeida[1]; Helena Rios[1]; Maria Manuel Flores[1]
1 – Serviço de Pediatria, Centro Hospitalar do Baixo Vouga, Aveiro, Portugal

Introdução / Descrição do Caso

O *Haemophilus influenzae* tipo b (Hib) é, raramente, um agente patogénico causador de celulite da face, em contexto de bacteriémia.
Lactente, 6 meses, saudável, vacinado com 3 doses de vacina anti-Hib (última 11 dias antes do início do quadro), trazido ao SU por febre, noção de dor e tumefação da hemiface esquerda (D1). À observação: bom estado geral, febril, sinais inflamatórios e tumefação da hemiface esquerda com coloração arroxeada, tipo equimose, interpretada como secundária a traumatismo. Analiticamente: leucocitose (34.1x10^9/L), neutrofilia (24.44x10^9/L), trombocitose (395x10^9/L) e PCR 6.72 mg/dL. Decidido internamento sob amoxicilina e ácido clavulânico e.v. por celulite da face com possível ponto de partida traumático.
Em D4 de internamento, detetado *Haemophilus influenzae* na hemocultura da admissão e a ecografia revelou alterações compatíveis com processo inflamatório, excluindo abcesso.
Verificou-se melhoria clínica, sempre sem afeção neurológica. Alta em D5 sob antibioterapia oral.
Reavaliado, após 5 dias, mantendo tumefação da hemiface, pelo que iniciou ceftriaxone, em hospital de dia, cumprindo 14 dias de antibioterapia (9 de amoxicilina e ácido clavulânico e 5 de ceftriaxone).
Os pais e irmão realizaram profilaxia com rifampicina, pela possibilidade de se tratar de Hib, posteriormente confirmada.
Estudo complementar (imunoglobulinas, serologia VIH, complemento) normal. Orientado para consulta de patologia infeciosa e imunodeficiências.

Comentários / Conclusões

Este caso ilustra a importância de reconhecer a cor violácea na celulite como muito sugestiva de infeção a Hib, permitindo o início precoce da antibioterapia, essencial a um bom prognóstico. Mostra também a utilidade da hemocultura no diagnóstico etiológico da celulite da face.

Palavras-chave : Haemophilus influenzae tipo b, Celulite, Bacteriémia, Hemocultura

Infecciologia | Caso Clínico

PD-241 – (21SPP-11927) – TUBERCULOSE GANGLIONAR: UMA CAUSA POUCO COMUM DE ADENOPATIA CERVICAL

Cláudia P. Gonçalves[1]; Mariana Oliveira Pereira[1]; Susana Carvalho[1]; Marina Pinheiro[1]; Augusta Gonçalves[1]
1 – Hospital de Braga

Introdução / Descrição do Caso

A tuberculose é uma doença causada por uma micobactéria (*Mycobacterium tuberculosis complex*), que pode afetar qualquer órgão, sendo a doença pulmonar a apresentação mais comum.
Adolescente de 17 anos, sexo feminino, recorreu ao SU por tumefação cervical direita a condicionar dificuldade na deglutição, com 2 meses de evolução, mialgias, astenia e perda ponderal de 8kg, negava febre.
Como antecedentes, aos 8 anos fez rastreio de tuberculose por contacto com caso positivo, com viragem tuberculínica de 14mm e radiografia do tórax sem alterações. Fez tratamento com Isoniazida.
Ao exame objetivo, constatada tumefação cervical direita com 7cm de maior diâmetro, de consistência dura, não aderente aos planos profundos, sem outras adenopatias palpáveis. Analiticamente, apresentava anemia (Hb 9,4g/dL; VGM 69.6fl; HGM 20.3pg) e trombocitose (plaquetas 601000/uL), PCR 54.30mg/L e VS 81mm/h. A TC cervical e torácica evidenciou adenopatias nas cadeias ganglionares jugulo-carotídeas direitas, de centro hipodenso e aspeto necrótico/caseoso, medindo no conjunto cerca de 6-7cm; conglomerado subcarinal com aspeto necrótico e adenopatias nas regiões hilar e paratraqueal direitas. Realizou biópsia excisional do gânglio cervical: exame direto e Polimerase chain reaction positivos para *Mycobacterium tuberculosis*; IGRA positivo.
Iniciou terapêutica anti-bacilar com Isoniazida, Rifampicina, Pirazinamida e Etambutol, com boa evolução clínica.

Comentários / Conclusões

Os autores têm como objetivo reforçar que, apesar da diminuição da taxa de notificação da tuberculose em Portugal, esta doença continua a ser uma realidade em idade pediátrica e que, para além da doença pulmonar, há outras formas de apresentação que não devem ser esquecidas.

Infecciologia | Casuística / Investigação

PD-242 – (21SPP-11941) – PATOLOGIA OSTEOARTICULAR INFECIOSA NUM HOSPITAL NÍVEL II: CASUÍSTICA DE 15 ANOS

Ana Rita Rodrigues Matos[1]; Catarina Faria Tavares[1]; Mariana Vieira Da Silva[1]; Francisco Ruas[1]; Joana Pimenta[1]; Joaquina Antunes[1]; Elisabete Santos[1]; Cristina Faria[1]
1 – Centro Hospitalar Tondela Viseu

Introdução e Objectivos
As infeções osteoarticulares em crianças e adolescentes são raras, com uma proporção de Osteomielite (OS) para Artrite sética (AS) de 1,8:1. A sua deteção precoce é difícil, representando um desafio à abordagem diagnóstica e terapêutica.
Caraterizar os internamentos pediátricos por OS e AS num hospital nível II.

Metodologia
Estudo retrospetivo descritivo dos internamentos por OS e AS em idades >28 dias e <18 anos, entre 2006 a 2020. Análise da demografia, abordagem clínica/terapêutica e sequelas.

Resultados
Houve 26 internamentos, 18 por OS e 8 por AS. Na OS, igual prevalência de sexo e idade média 8,58 anos, mais frequentemente na tíbia (38,8%). 83% com queixas de impotência funcional, 61.1% com febre (média de 2,7 dias) e 55,5% com sinais inflamatórios. Parâmetros inflamatórios aumentados em 72,2% e 50% hemoculturas (HC) positivas (*S.aureus* 88,8%). O cefuroxima foi prescrito em 61,1% dos doentes (22,2% monoterapia) e a flucloxacilina em 16,7%. A mediana de dias de internamento foi 15,5 dias. Complicaram com abcesso 16,7% e houve 1 caso de OS crónica.
Na AS, 75% eram rapazes e idade média de 5,86 anos, mais frequentemente no joelho (50%). Todos com febre (média 3,87 dias) e impotência funcional; 75% sinais inflamatórios. Aumento dos parâmetros inflamatórios em todos e 50% HC positivas (*S.aureus* 75%) e *S.aureus* isolado numa artrocentese. 37,5% medicados com flucloxacilina, 25% cefuroxima e 12,5% ambos. A mediana de dias de internamento foi 9 dias.

Conclusões
A proporção verificada é semelhante à literatura (2,3:1). Na OS verificou-se menor tempo de febre na admissão, maior variabilidade na frequência dos sintomas e no tempo de internamento. A heterogeneidade terapêutica e a taxa de complicações podem refletir a progressiva uniformização de atitudes introduzida.

Palavras-chave : Osteomielite, Artrite Sética

Infecciologia | Casuística / Investigação

PD-243 – (21SPP-11514) – LESÕES PERNIO-LIKE EM ÉPOCA DE COVID-19: EXISTE ASSOCIAÇÃO?

Mariana M. Anjos[1]; Paula Santos[1]; Patrícia Marques[1]; Patrícia Cardoso[1]; Julieta Morais[1]
1 – Serviço de Pediatria, Centro Hospitalar do Médio Tejo, E.P.E., Torres Novas

Introdução e Objectivos
Os achados dermatológicos relacionados com COVID-19 são variáveis. A evidência recente sugere que lesões de perniose (*pernio-like*) estão associadas a infeção por SARS-CoV2. Objetivo: Descrever os achados clínicos e laboratoriais de doentes com lesões *pernio-like* e sua relação epidemiológica com COVID-19.

Metodologia
Estudo retrospetivo descritivo dos casos de *pernio-like* admitidos no Serviço de Urgência Pediátrica de um hospital de nível II, de dezembro de 2020 a abril de 2021, com caracterização dos dados demográficos, epidemiológicos, clínicos e laboratoriais. Análise estatística com recurso ao programa *SPSS*.

Resultados
Foram identificados 20 casos com lesões *pernio-like*, com média de idades 11,8 anos (intervalo 2 meses – 17 anos), a maioria do sexo feminino (55%). Em 15 doentes havia história pessoal de contato com doentes COVID-19, destes 3 com SARS-CoV2 por PCR positiva e 1 com serologia IgG para SARS-Cov2 positiva. A maioria (90%) apresentou sintomatologia associada a COVID-19 nos 3 meses anteriores ao surgimento das lesões (50% cefaleia, 45% fadiga, 40% odinofagia). Em 90% dos casos não houve episódios anteriores de perniose. Em 2 casos relatou-se exposição ao frio nas 24 horas anteriores ao início das lesões.

Conclusões
A maioria dos doentes apresentou história pessoal de contato com doentes COVID-19 positivos e 20% apresentaram infeção por SARS-CoV2 confirmada. Estes dados, em conformidade com outros estudos já apresentados, sugerem uma correlação das lesões *pernio-like* com infeção por SARS-CoV2. Embora este estudo não permita concluir sobre a infecciosidade dos doentes, considera-se importante a pesquisa de SARS-CoV2 em doentes com alterações cutâneas sem etiologia identificada e a eventual consideração destas lesões como critério de testagem universal.

Palavras-chave : Perniose, COVID-19, SARS-CoV2

Infecciologia | Casuística / Investigação

PD-244 – (21SPP-11525) – SÍNDROME INFLAMATÓRIA MULTISSISTÉMICA EM CRIANÇAS: CASUÍSTICA DE HOSPITAL NÍVEL II

Mariana M. Anjos[1]; Paula Santos[1]; Filomena Santos[1]; Débora Aroeira Mendes[1]; Ana Rita Carvalho[1]; Ana Isabel Duarte[1]; Patrícia Marques[1]; Patrícia Cardoso[1]; Catarina Ribeiro[1]; Gina Rubino[1]; Filipa Dias Costa[1]; Artur Bonito Vitor[1]; Julieta Morais[1]
1 – Serviço de Pediatria, Centro Hospitalar do Médio Tejo, E.P.E., Torres Novas

Introdução e Objectivos
A Síndrome Inflamatória Multissistémica em crianças (MIS-C) é uma complicação grave da infeção por SARS-CoV2, observada com maior frequência 4 semanas após o pico epidémico na comunidade. Objetivo: Descrever as características clínicas e laboratoriais dos casos de MIS-C num hospital de nível II.

Metodologia
Estudo retrospetivo descritivo dos casos de MIS-C admitidos no serviço de pediatria de um hospital de nível II, de outubro 2020 a abril de 2021, com caracterização de dados demográficos, clínicos, laboratoriais e terapêutica. Análise estatística com *SPSS*.

Resultados
Foram identificados 6 casos, 83% do sexo masculino, mediana de idades de 9,5 anos, todos previamente saudáveis. Metade dos doentes cumpriam todos critérios de MIS-C da Organização Mundial de Saúde. Todos apresentaram febre, envolvimento muco-cutâneo, coagulopatia, envolvimento cardíaco e elevação dos parâmetros inflamatórios. Em 83% houve sintomas gastrointestinais. Um doente com choque necessitando de suporte inotrópico no hospital de origem. Tinham evidência de infeção por SARS-CoV2 50% dos doentes (3 serologias positivas e destes, 2 com infeção anterior a SARS-Cov2). Metade iniciou antibioterapia endovenosa no hospital de origem. Todos os doentes foram transferidos para hospital de nível III (1 ingressou em Unidade de Cuidados Intensivos Pediátricos), onde 5 iniciaram imunoglobulina endovenosa e corticoterapia.

Conclusões
Os autores realçam que nesta amostra o MIS-C, doença grave e potencialmente fatal, ocorreu num número significativo de doentes previamente saudáveis. Um elevado índice de suspeição diagnóstica, abordagem sistemática e transferência precoce para hospital de nível III para avaliação multidisciplinar e suporte terapêutico diferenciado são fundamentais para uma boa evolução clínica.

Palavras-chave : MIS-C, COVID-19, SARS-CoV2

Infecciologia | Caso Clínico

PD-245 – (21SPP-11483) – DOENÇA INVASIVA POR CAMPYLOBACTER JEJUNI EM PEQUENO LACTENTE

Daniela Peixoto[1]; Teresa Botelho[2]; Patrícia Campos[1]; Ana Paula Alferes[1]; Maria Miguel Almiro[1]; Maria Manuel Flores[1]
1 – Centro Hospitalar do Baixo Vouga; 2 – Centro Hospitalar e Universittário de Coimbra

Introdução / Descrição do Caso
Introdução: Os agentes mais frequentes de doença bacteriana invasiva em pequenos lactentes são *Streptococcus pneumoniae, Haemophilus influenzae e Neisseria meningiditis.* A campilobacteriose é uma doença de carácter zoonótico associada à ingestão de leite não pasteurizado, água contaminada e carne de aves mal cozinhada, causada por *Campylobacter jejuni*. Esta bactéria Gram negativa é um agente comum de gastroenterite aguda em pediatria, no entanto as manifestações extraintestinais são raras. Na literatura, existe pouca informação sobre epidemiologia, tratamento e prognóstico destes casos. Descrição do caso: Lactente de 1 mês, sem antecedentes de relevo, apresentou-se no Serviço de Urgência gravemente doente, com febre e dejeções diarreicas com menos de 12horas de evolução. Da investigação diagnóstica salientava-se elevação dos parâmetros inflamatórios, sem leucocitose. Foi instituída terapêutica empírica com ampicilina e cefotaxima. O LCR apresentou alterações citoquímicas compatíveis com meningite. Posteriormente, foi isolado *Campylobacter jejuni* na hemocultura e na coprocultura, associando-se azitromicina. A investigação do contexto epidemiológico identificou a preparação de frango caseiro no domicílio junto a biberões não esterilizados. Durante o internamento, apresentou boa evolução clínica e analítica. Atualmente, com 9 meses, mantém seguimento multidisciplinar sem aparentes sequelas pós infecciosas.

Comentários / Conclusões
A infeção por Campylobacter é geralmente benigna e autolimitada, podendo ser grave em pequenos lactentes. Assim, salientamos a importância de uma investigação completa e precoce nos casos de febre e sinais de alarme nesta faixa etária, de forma a identificar agentes menos comuns de doença invasiva e instituir terapêutica dirigida.

Palavras-chave : Campylobacter jejuni, Gastroenterite, Meningite, Pequeno lactente

Infecciologia | Casuística / Investigação

PD-246 – (21SPP-11463) – PREVENÇÃO PRIMÁRIA DA DOENÇA INVASIVA MENINGOCÓCICA B: EVOLUÇÃO DOS CUSTOS PARA O UTENTE

Vera Leal Pessoa[1]; Ana Beatriz Nunes[1]
1 – Unidade de Saúde Pública do Agrupamento de Centros de Saúde do Alentejo Central

Introdução e Objectivos
A DIM atinge sobretudo lactentes e crianças nos primeiros anos de vida, e, apesar de associada a uma elevada morbimortalidade, é prevenível pela vacinação. Nos últimos anos, a Neisseria meningitidis serogrupo B tem predominado na Europa e em Portugal, sendo, em 2018, responsável, respetivamente, por 50,9% e 70,0% dos casos de DIM. A Vacina MenB foi incluída no PNV 2020, no primeiro ano de vida, sendo até então, administrada em Portugal de acordo com as recomendações da Sociedade Portuguesa de Pediatria, mediante pagamento integral dos utentes. O objetivo deste estudo é medir o número de inoculações da Vacina MenB administradas em 2018, 2019 e 2020, num grupo de utentes em idade pediátrica, e comparar os custos máximos totais anuais para os utentes.

Metodologia
Obteve-se, através do SIARS, o número de inoculações da Vacina MenB administradas entre 0 e 12 meses (=I1) e entre 13 meses e 17 anos (=I2), em 2018, 2019 e 2020. Para calcular o custo máximo para o utente considerou-se a Bexsero®. O valor monetário custo/inoculação (=CI) foi extraído do Prontuário Terapêutico (INFARMED). O custo total anual foi obtido através das seguintes fórmulas: 2018 e 2019 = (I1+I2)*CI e 2020 = I2*CI.

Resultados
Em 2018, foram administradas 2.082 e 1.158 inoculações da Vacina MenB, entre 0 e 12 meses e entre 13 meses e 17 anos, respetivamente, tendo em 2019 sido administradas 1.959 e 981, e, em 2020, 2.131 e 1.377. O custo/inoculação de Bexsero® é 95,09€. Assim, a vacinação teve um custo máximo total para o utente de 308.091,60€ em 2018, 279.564,60€ em 2019 e 130.938,93€ em 2020.

Conclusões
A introdução da Vacina MenB no PNV 2020 reduziu os custos para os utentes, mas acima de tudo, veio promover equidade e uniformização de boas práticas, na prevenção da DIM causada pelo serogrupo B.

Palavras-chave : Doença Invasiva Meningocócica (DIM), Vacina contra Neisseria meningitidis serogrupo B (Vacina MenB), Programa Nacional de Vacinação 2020 (PNV 2020), doenças preveníveis pela vacinação, Avaliação em Saúde

Infecciologia | Caso Clínico

PD-247 – (21SPP-11472) – UMA COMPLICAÇÃO RARA DE UM AGENTE COMUM

Madalena Carvalho[1]; Filipa Paixão[1]; Carolina Prelhaz[1]; Francisca Costa[1]
1 – Departamento da Criança e do Jovem, Hospital Prof. Doutor Fernando Fonseca, EPE

Introdução / Descrição do Caso
A mononucleose infeciosa é a manifestação aguda mais comum da infeção pelo vírus *epstein barr*(EBV) e afeta sobretudo adolescentes. Em crianças pequenas a infeção é frequentemente assintomática. Raramente podem ocorrer complicações graves e potencialmente fatais, como a obstrução da via aérea (VA) superior (1-3.5%) por hiperplasia massiva de gânglios linfáticos e edema da mucosa.
Criança de 3 anos, saudável, admitida por febre, odinofagia e obstrução nasal, com dificuldade respiratória em D4 de doença. À admissão com estridor inspiratório, tiragem supra-esternal e balanceio da cabeça. Ao exame objectivo destacava-se hipertrofia amigdalina (grau 4 Brodsky) com exsudado. Analiticamente com aumento dos parâmetros inflamatórios e transaminases. TAC do pescoço revelou hipertrofia adenoideia com colecções infracentrimétricas, pequenos abcessos para-amigdalinos e hipertrofia amigdalina com compressão significativa da VA, o que motivou ventilação invasiva durante 2 dias. Melhoria progressiva sob corticoterapia sistémica (prednisolona 5 dias) e antibioterapia (amoxicilina + ácido clavulânico e clindamicina 15 dias). Alta ao 10º dia. Da investigação etiológica: Ag Streptococcus A negativa; serologias EBV: IgM VCA e IgG VCA positivos, EBNA negativos. Submetido a adenoamigdalectomia 5 meses após a alta.

Comentários / Conclusões
Os mecanismos que explicam a obstrução da VA no caso descrito são não só a hiperplasia linfoide mas também a presença de abcessos intra/paramigdalinos, sendo o EBV um fator predisponente para ambos. A TAC permitiu identificar o compromisso importante da VA que motivou ventilação. Pretende-se com este caso alertar para uma complicação grave e rara de uma infeção comum em idade pediátrica.

Palavras-chave : EBV

Infecciologia | Caso Clínico

PD-248 – (21SPP-11445) – LINFADENOPATIA INGUINAL – APRESENTAÇÃO POUCO HABITUAL DE UMA CAUSA COMUM

Sara Monteiro[1]; Mariana Meneses[2]; Catarina Fraga[2]; Catarina Freitas[2]; Sofia Aroso[2]; Rui Almeida[2]
1 – Serviço de Pediatria, Centro Materno Infantil do Norte, Centro Hospitalar Universitário do Porto; 2 – Serviço de Pediatria, Hospital Pedro Hispano, Unidade Local de Saúde de Matosinhos

Introdução / Descrição do Caso
A "Doença da Arranhadura do Gato" é uma zoonose comum e autolimitada em crianças e adolescentes. A apresentação mais típica consiste numa linfadenopatia regional envolvendo um único nódulo habitualmente cervical/axilar, sendo rara noutras localizações.
Adolescente de 17 anos, sexo feminino, observada no Serviço de Urgência por tumefação inguinal direita de aumento progressivo com 3 semanas de evolução. Referência a relações sexuais desprotegidas e arranhadela de gato 5 semanas antes. Ao exame apresentava tumefação dolorosa com 7 cm de diâmetro e lesões de foliculite nos membros inferiores. Após 5 dias de terapêutica com amoxicilina/ácido-clavulânico e azitromicina orais sem melhoria, decidido internamento e realização de exames de 2ª linha – exame microbiológico de exsudado vaginal, serologias (incluindo infeções sexualmente transmissíveis – ISTs), IGRA e exame do aspirado da lesão por biópsia. Cumpriu 7 dias de amoxicilina/ácido-clavulânico endovenoso, 2 dias de ciprofloxacina, que suspendeu após exclusão de ISTs, e 10 dias de ceftriaxone e metronidazol. Em D17 é feita a identificação serológica da infeção por *Bartonella henselae*, confirmada posteriormente por PCR no aspirado ganglionar, tendo tido alta com vigilância em ambulatório. Após 1 mês, em consulta de reavaliação, apresentava diminuição da tumefação inguinal ao exame objetivo para cerca de 3-4 cm e, após 4 meses, para 1,5-2 cm.

Comentários / Conclusões
Este caso ilustra uma infeção de localização inguinal cuja exuberância e aparente ausência de resposta ao tratamento ocasionou investigação adicional. O seguimento em ambulatório permite confirmar a remissão da linfadenopatia que, contudo, pode demorar meses a anos.

Palavras-chave : Doença Arranhadura Gato, Bartonella henselae, Linfadenopatia

Infecciologia | Casuística / Investigação

PD-249 – (21SPP-11454) – CARATERIZAÇÃO DA POPULAÇÃO PEDIÁTRICA COM COVID-19 – REALIDADE DE UM HOSPITAL DE GRUPO I

Tânia Pessoa[1]; Rita Parente[1]; Rita Queirós[1]; Maria Inês Neto[1]; Paula Afonso[1]; Sandra Santos[1]
1 – Centro Hospitalar Barreiro Montijo

Introdução e Objectivos
A infeção por SARS-CoV-2 em idade pediátrica manifesta-se habitualmente por doença ligeira, podendo ser assintomática. A clínica é relativamente inespecífica, tornando difícil a sua distinção de outras infeções virais. Pretendemos caracterizar os casos pediátricos de COVID-19 de um Hospital de Grupo I durante o primeiro ano de pandemia.

Metodologia
Estudo observacional retrospetivo dos doentes pediátricos com pesquisa SARS-CoV-2 positiva (por RT-PCR ou TRAg) em contexto de internamento ou urgência, de 20/03/2020 a 19/03/2021, através da consulta de base de dados e processos clínicos.

Resultados
Dos 3206 testes realizados, 195 (6,1%) foram positivos: 51,3% do sexo masculino, idade média 8,21 anos [0,01-17,98] e 94,4% sintomáticos. Os sintomas mais prevalentes foram febre (22,8%) e tosse (19,5%), seguidos de coriza (11,8%), cefaleia (11,4%), odinofagia (8,7%), sintomas gastrointestinais (8,5%), mialgias (5,8%), anosmia (2,3%), ageusia (1,9%) e dificuldade respiratória (1,9%). Cinco doentes apresentavam comorbilidades de risco para doença grave (doença neuromuscular, DM1 mal controlada, insuf. renal crónica, drepanocitose). Foi identificado contexto epidemiológico em 57,4%, dos quais 82,1% tinham contacto familiar e 6,3% escolar. Foram internados 8 doentes (4,1%), apenas 3 por sintomas diretamente relacionados com COVID-19. A mortalidade foi nula.

Conclusões
A infeção por SARS-CoV-2 atinge todas as faixas etárias, sem predominância de sexo. A maioria dos doentes apresentou doença ligeira, sendo a febre e tosse os sintomas mais frequentes. O contacto de risco foi identificado na maioria, sendo este predominantemente familiar. A transmissão escolar foi incomum e a taxa de internamento foi baixa. A maioria dos dados obtidos estão de acordo com a literatura disponível.

Palavras-chave : SARS-CoV-2, COVID-19, Pediatria

Infecciologia | Caso Clínico

PD-250 – (21SPP-11343) – TUBERCULOSE PULMONAR – DESAFIO EM TEMPOS DE PANDEMIA

Manuel Lima Ferreira[1]; Mafalda Moreira[1]; Carolina Fraga[2]; Carla Brandão[1]; Cláudia Monteiro[1]; Lucília Vieira[1]
1 – Serviço de Pediatria, Centro Hospitalar do Tâmega e Sousa;
2 – Serviço de Pediatria, Centro Materno-Infantil do Norte, Centro Hospitalar Universitário do Porto

Introdução / Descrição do Caso

A Tuberculose Pulmonar (TP) representa ainda um problema de Saúde Pública. Na adolescência, a clínica é semelhante à da idade adulta e inclui sintomas respiratórios e constitucionais como astenia, perda ponderal e hipersudorese noturna. Com a emergência de sequelas de infeção por SARS-CoV-2, verifica-se a possível sobreposição de sintomas entre ambas. Adolescente de 13 anos, sexo feminino, com antecedentes de infeção sintomática por SARS-CoV-2 5 meses antes e manutenção subsequente de tosse produtiva e toracalgia ocasional. Observada em mais que uma ocasião pelo médico assistente, com realização de estudo analítico, radiografia torácica e referenciação a Pneumologia Pediátrica por suspeita de sequelas pós-COVID-19. Trazida ao Serviço de Urgência por astenia e dispneia para médios esforços, associada a febre. Apresentava perda ponderal de 10 kg no último ano e à auscultação pulmonar crepitações dispersas e sopro tubar à esquerda. Analiticamente com Hb 11.0 g/dL, VS 61 mm, PCR 89.5 mg/L e radiografia torácica a evidenciar infiltrado intersticial bilateral e imagem sugestiva de cavitação à esquerda. Decidido internamento para antibioterapia e rastreio de TP. Diagnóstico confirmado pelo exame direto da expetoração, com posterior início de tuberculostáticos. Cerca de 1 semana após a alta regressa por vómitos, constatando-se uma elevação dos parâmetros hepáticos, interpretada como iatrogenia farmacológica.

Comentários / Conclusões

Destaca-se a importância da valorização de sintomas respiratórios e constitucionais na possibilidade de diagnóstico de TP. Neste caso, o período pós-infeção por SARS-CoV-2 funcionou como fator confundidor à abordagem atempada de uma doença com uma morbilidade e contagiosidade importantes, e um tratamento por vezes desafiante.

Palavras-chave : Tuberculose Pulmonar, SARS-CoV-2, Sintomas constitucionais

Infecciologia | Caso Clínico

PD-251 – (21SPP-11350) – ARTRITE SÉPTICA EM LACTENTE: UMA FORMA DE APRESENTAÇÃO MENOS COMUM

Paula Santos[1]; Débora Mendes[1]; Catarina Ribeiro[1]; Ana Rita Carvalho[1]; Catarina Gouveia[2]; Joana Ovídio[3]; Julieta Morais[1]

1 – Serviço de Pediatria – Centro Hospitalar Médio Tejo, E.P.E.; 2 – Serviço de Infecciologia – Hospital Dona Estefânia – Centro Hospitalar Universitário de Lisboa Central, E.P.E.; 3 – Serviço de Ortopedia – Hospital Dona Estefânia – Centro Hospitalar Universitário de Lisboa Central, E.P.E.

Introdução / Descrição do Caso

A artrite séptica (AS) é uma entidade pouco frequente em idade pediátrica, habitualmente com atingimento monoarticular dos membros inferiores. O diagnóstico e tratamento precoces são essenciais para evitar sequelas.

Lactente de 8 meses, sexo feminino, previamente saudável, programa nacional de vacinação atualizado, observada no Serviço de Urgência (SU) por febre e sinais de dificuldade respiratória com cinco dias de evolução. Diagnosticada com bronquiolite aguda, teve alta medicada com salbutamol. Regressa ao SU ao sétimo dia de doença por manter febre, irritabilidade e noção de dor e edema no cotovelo direito. Sem história de trauma. A observação mostrou otite média aguda e sinais inflamatórios no cotovelo direito, com choro intenso à mobilização. Analiticamente com leucocitose 34300/uL; PCR 12.35mg/dL; VS 111mm/h. Foi transferida para uma unidade de Ortopedia por suspeita de AS. A artrocentese revelou liquido sinovial de aspeto viscoso e purulento. Foi internada para início de antibioterapia endovenosa com cefuroxime. A hemocultura e cultura do líquido sinovial isolaram *S. pneumoniae*. De acordo com antibiograma, foi alterada terapêutica para ampicilina e clindamicina. Teve alta em D7 de internamento, com mobilidade articular preservada, cumprindo mais 3 semanas de antibioterapia oral com amoxicilina. Mantém seguimento em ambulatório, com evolução clínica favorável.

Comentários / Conclusões

Este caso tem particular interesse por se tratar de uma lactente do sexo feminino e envolver uma articulação menos habitual. O agente etiológico identificado é pouco comum nesta faixa etária, embora esteja de acordo com o foco respiratório como provável origem de infeção. O diagnóstico atempado e terapêutica precoce permitiram uma boa evolução clínica.

Palavras-chave : Artrite séptica, Infeção respiratória, S. pneumoniae

Infecciologia | Caso Clínico

PD-252 – (21SPP-11399) – QUADRO GASTROINTESTINAL COMO APRESENTAÇÃO DE SÍNDROME INFLAMATÓRIA MULTISSISTÉMICA PEDIÁTRICA ASSOCIADA A SARS-COV-2

Rita Aldeia Da Silva[1,2]; André Costa Azevedo[2]; André Costa E Silva[2]; Inês Rua[2,3]; Sofia Poço Miranda[2]; Isabel Martinho[2]; Francisca Martins[2]
1 – Serviço de Pediatria, Hospital de Braga; 2 – Serviço de Pediatria, Unidade Local de Saúde do Alto Minho; 3 – Hospital Pediátrico de Coimbra, CHUC

Introdução / Descrição do Caso
A Síndrome Inflamatória Multissistémica Pediátrica associada a SARS-CoV-2 (MISC) é uma entidade rara, temporalmente relacionada com a infeção por SARS-CoV-2. O diagnóstico baseia-se na presença de febre, envolvimento multissistémico, parâmetros inflamatórios elevados e contexto epidemiológico.
Criança de 4 anos, sexo masculino, com história de infeção por SARS-CoV-2 diagnosticada 4 semanas antes. Recorreu à urgência por febre com 3 dias de evolução, dor abdominal, vómitos, diarreia e cervicalgia. Objetivamente prostrado mas hemodinamicamente estável, sem outras alterações. Analiticamente com linfopenia, trombocitopenia, transaminases, PCR e procalcitonina aumentadas. Atendendo aos antecedentes, foi colocada a hipótese de MISC e alargado o estudo analítico que evidenciou ferritina e D-dímeros aumentados e anticorpos SARS-CoV-2 positivos.
Contactado hospital terciário para avaliação por cardiologia pediátrica, realizou ECG e ecocardiograma que não demonstraram alterações de relevo. Realizou imunoglobulina e ficou internado sob antibioterapia e corticoterapia. Em D1 apurada subida dos marcadores cardíacos e aparecimento de olho vermelho em D3. Posteriormente, com melhoria progressiva, clínica e analítica. Cumpriu 7 dias de tratamento e iniciou ácido acetilsalicílico. Assumido diagnóstico de MISC com atingimento cardíaco, mucocutâneo e gastrointestinal.

Comentários / Conclusões
Descreve-se um caso de MISC com quadro gastrointestinal predominante e sem doença grave à admissão, pelo que a suspeita e antecedentes foram preponderantes para correta atuação. A evolução variável e imprevisível, reforça a importância da necessidade do rápido reconhecimento desta entidade. O prognóstico é incerto, o que exige um acompanhamento multidisciplinar e estudos a longo prazo.

Palavras-chave : Síndrome Inflamatória Multissistémica Pediátrica, SARS-CoV-2, MISC, Febre, Dor abdominal, Vómitos, Diarreia, Cervicalgia

Infecciologia | Caso Clínico

PD-253 – (21SPP-11403) – EXANTEMA SÚBITO EM RECÉM NASCIDO – O PAPEL DA IMUNIDADE

Joao Dias[1]; Ana Feio[1]; Felisbela Rocha[1]; Sónia Carvalho[1]
1 – Centro Hospitalar Médio Ave

Introdução / Descrição do Caso
O herpesvírus humano 6 (HHV-6) tem sido identificado como agente causal e prevalente de exantema súbito, ocorrendo a infecção primária geralmente entre os 6 meses e 2 anos de idade. Nos primeiros seis meses de vida, as crianças encontram-se protegidas por anticorpos maternos, sendo raro a existência desta condição em recém nascidos.
Recém-nascido de termo, género feminino, 29 dias, sem antecedentes pré-natais relevantes, admitido no serviço de urgência por febre com 13 horas de evolução, sem outra sintomatologia. Ao exame objetivo, apresentava bom estado geral e vitalidade preservada, sem outras particularidades. Estudo analítico, radiografia do tórax e pesquisa de SARS-CoV-2 negativa. Painel LCR – PCR positivo para HHV-6. O período febril durou cerca de 48 horas (sem intercorrências) e após 36 horas horas de apirexia, surgimento de exantema macular eritematoso reticular no tronco e região cervical, que desaparecia à digitopressão compatível com exantema súbito.

Comentários / Conclusões
Estudos epidemiológicos têm demonstrado que anticorpos maternos contra o HHV-6, presentes nos recém nascidos, conferem proteção no início da vida, diminuindo gradualmente até aos 4 – 7 meses de idade, sendo por isso raro o exantema súbito antes dos 3 meses. Existe um número muito limitado de casos relatados de infeção primária neonatal por HHV-6 e, com base em estudos serológicos, estes mostraram que os anticorpos maternos não foram capazes de prevenir a infeção por HHV-6 nestes recém nascidos. Neste caso, igualmente, o surgimento do exantema permite-nos especular que o nível de anticorpos maternos pode não ser uniformemente protetor.

Palavras-chave : herpes virus 6, recém nascido, imunidade

Infecciologia | Caso Clínico

PD-254 – (21SPP-11613) – PAROTIDITE NEONATAL

Sofia Brandão Miranda[1]; Maria Ventura Nogueira[1]; Mariana Portela[1]; Cláudia P. Gonçalves[1]; Ana Maria Antunes[1]; Helena Silva[1]; Albina Silva[2]; Almerinda Pereira[2]
1 – Serviço de Pediatria do Hospital de Braga, Braga, Portugal; 2 – Unidade de Cuidados Especiais Neonatais do Hospital de Braga, Braga, Portugal

Introdução / Descrição do Caso

A parotidite neonatal é pouco comum, sendo fatores de risco o sexo masculino, desidratação e prematuridade. O Staphylococcus aureus é a bactéria mais frequente sendo o Streptococcus agalactiae também comum.
Recém-nascido de termo, 13 dias, sexo masculino, sem risco infecioso, sob aleitamento materno com boa evolução ponderal, observado no serviço de urgência por edema da hemiface esquerda e dor com 6 horas de evolução. Encontrava-se choroso, apirético, com tumefação dura pré-auricular esquerda com apagamento do ângulo da mandíbula e dor, eritema e calor associados. Constatada drenagem de exsudado purulento pelo canal de Stenon. Leucócitos 25000/uL, 70% neutrófilos, PCR 89.8mg/L, bioquímica normal. Estudo imunológico sem alterações e serologias VIH negativas. Ecografia da glândula parotídea esquerda com globosidade heterogénea, compatível com parotidite supurativa aguda. Após cultura de sangue e exsudado iniciou ampicilina e cefotaxima endovenosos (EV). No exsudado foi isolado Staphylococcus aureus sensível a amoxicilina/clavulanato, flucloxacilina e gentamicina e resistente a amoxicilina. Houve agravamento dos sinais inflamatórios, início de febre e aumento da PCR e foi suspensa a ampicilina e iniciada flucloxacilina EV. Apresentou redução gradual dos sinais inflamatórios. Cumpriu 8 dias de cefotaxima e 10 dias de flucloxacilina EV.

Comentários / Conclusões

O diagnóstico desta patologia é clínico, a drenagem purulenta é sinal patognomónico e a ecografia da glândula parotídea exclui outros diagnósticos. O prognóstico é favorável, raramente ocorre recidiva. A antibioterapia dirigida é essencial para evitar o desenvolvimento de complicações graves como abcesso, meningite e osteomielite.

Palavras-chave : parotidite neonatal, canal de Stenon, flucloxacilina

Infecciologia | Casuística / Investigação

PD-255 – (21SPP-11667) – CONJUNTIVITE BACTERIANA NEONATAL – CASUÍSTICA A 10 ANOS

Inês Aires Martins[1]; José Guedes De Freitas[1]; Joana Baptista Lima[1]; Sérgio Alves[1]; Liliana Pinho[2]; Carmen Carvalho[2]; Ana Ramos[1]; Joana Borges Correia[1]
1 – Serviço de Pediatria, Centro Materno-Infantil do Norte, Centro Hospitalar Universitário do Porto; 2 – Serviço de Neonatologia e Cuidados Intensivos Pediátricos, Centro Materno-Infantil do Norte, Centro Hospitalar Universitário do Porto

Introdução e Objectivos

A implementação da profilaxia oftálmica alterou a epidemiologia da conjuntivite neonatal (CN). Os autores pretendem conhecer a etiologia e epidemiologia da CN num hospital nível III.

Metodologia

Estudo retrospetivo dos doentes internados com CN e submetidos a exame cultural de exsudado ocular entre 2010 e 2020.

Resultados

Identificados 127 casos, com isolamento de agente em 105 das culturas realizadas. Mediana de início do exsudado de 14 dias (IQR 8-19). Parto eutócico em 53,4%, com leucorreia materna periparto em 4 casos e 1 caso de infeção VIH materna. Todos realizaram profilaxia oftálmica com oxitetraciclina ao nascimento. Iniciaram sintomatologia em ambulatório 1,8% e os restantes estavam internados na Unidade de Cuidados Intensivos Neonatais (UCIN). Na UCIN os agentes mais frequentes foram E. *coli* em 19,6%, S. *marcescens* em 13,4% e E. *faecalis* em 9,8% e 1 caso de C. *trachomatis*. A taxa de resistência a tetraciclinas foi 19.5% e a tetraciclinas/aminoglicosídeos 8.5%. Nas admissões de ambulatório, os agentes mais comuns foram C. *trachomatis* em 13,3% e H. *influenzae* em 13,3%, verificando-se 1 caso de resistência a aminoglicosídeos (P. *mirabilis*). O tratamento sistémico foi realizado em 6,4% dos doentes. Os antibióticos tópicos mais usados foram a gentamicina em 58,5% e a tetraciclina em 21,3%, verificando-se recidiva em 14,6% doentes, que necessitaram de um novo ciclo de tratamento tópico.

Conclusões

Verificaram-se na UCIN a maioria dos casos de CN. Não se registou nenhum isolamento de N. *gonorrhoeae* e apenas 3 de C. *trachomatis*. Os agentes identificados em meio hospitalar apresentaram uma maior percentagem de resistências, nomeadamente às tetraciclinas, demonstrando a importância das medidas de controlo de infeção em meio hospitalar.

Palavras-chave : conjuntivite, neonatal

Infecciologia | Casuística / Investigação

PD-256 – (21SPP-11675) – CASUÍSTICA DOS CASOS DE DOENÇA DE KAWASAKI NOS ÚLTIMOS 10 ANOS NUM HOSPITAL DE NÍVEL II

Bernardo Monteiro[1]; Joana Lage[1]; Francisca Costa[1]; Ana R. Sousa[1]; Paula Correia[1]
1 – Hospital Professor Doutor Fernando Fonseca

Introdução e Objectivos
Introdução: A doença de Kawasaki (DK) é a vasculite de vasos médios mais comum em Pediatria e a principal causa de cardiopatia adquirida em países desenvolvidos.
Objetivo: Caracterização demográfica, apresentação clínica e abordagem dos casos de DK internados.

Metodologia
Estudo retrospetivo e descritivo de Janeiro 2010 a Dezembro 2020 dos doentes pediátricos internados com DK no nosso departamento. Análise dados: Microsoft Excel.

Resultados
Identificaram-se 19 casos, com idades entre os 5 meses (M) e 5 anos (mediana de 17M), predominando no sexo masculino (58%). A duração média do internamento foi 13 dias (±8,5).
Para além dos critérios clínicos clássicos, a maioria apresentou sintomas gastrointestinais (11/19) e respiratórios (10/19). 75% apresentou critérios clínicos de DK completa.
Na avaliação cardíaca inicial, 10 crianças (53%) apresentaram envolvimento das artérias coronárias, das quais 6 (31%) com aneurismas: 5 com aneurisma pequeno e uma com aneurisma gigante.
Como 1ª linha todos realizaram imunoglobulina endovenosa (IgEV), 4 foram refratários (21%), com necessidade de 2ª dose de IgEV e/ou corticoterapia. Um doente necessitou adicionalmente de terapêutica com Infliximab. Todos foram antiagregados com ácido acetilsalicílico e um foi medicado com dipiridamol (co-infecção com Influenza H3N2). Um doente foi duplamente antiagregado e anticoagulado.
Todos mantiveram seguimento em consulta.
Das crianças com aneurismas: em 4 regrediram completamente após 2M, numa após 6M e uma mantém aneurisma após 6M, mas com redução do tamanho.

Conclusões
As complicações cardíacas decorrentes da DK não são raras. Uma minoria dos doentes é refratária à terapêutica de 1ª linha. A longo prazo houve uma evolução favorável dos doentes, incluindo os com envolvimento cardíaco grave.

Palavras-chave : Doença Kawasaki, Aneurisma Coronário

Infecciologia | Casuística / Investigação

PD-257 – (21SPP-11703) – UTILIZAÇÃO DO SERVIÇO DE URGÊNCIA DURANTE O CONFINAMENTO – O QUE MUDOU?

Marta Caldas[1]; Mariana Pedro[1]; Zulmira K. Abdula[1]; Nuno Vilas Boas[1]; Jacinta Mendes[1]; Susana Alexandre[1]; Bárbara Marques[1]
1 – Serviço de Pediatria, Centro Hospitalar do Oeste – Unidade de Caldas da Rainha

Introdução e Objectivos
Durante o primeiro confinamento em contexto da pandemia COVID-19 verificou-se uma diminuição da afluência aos Serviços de Urgência (SU) e da incidência de patologia infeciosa. Este trabalho teve como objetivo analisar as diferenças na caracterização das idas ao SU pediátrico nesse período.

Metodologia
Estudo retrospetivo e analítico dos episódios de urgência de 30 de março a 30 de abril de 2019 e de 30 de março a 30 de abril de 2020 num hospital nível II. Foram incluídos dados administrativos e clínicos. Análise estatística realizada com recurso ao SPSS 28®, com significância estatística para $p<0,05$.

Resultados
Foram incluídos 2054 episódios de urgência em 2019 e 352 em 2020, verificando-se uma redução significativa das idas ao SU em 2020 ($p<0,001$).
Nos dois grupos a faixa etária mais prevalente foi dos 2-5 anos (30,9%; 28,6%). Em 2019 o diagnóstico mais frequente foi a infeção das vias respiratórias superiores (25,3%) e em 2020 o traumatismo com ou sem ferida (24,2%), com redução significativa da patologia respiratória em 2020 ($p<0,001$). Em 2020 objetivou-se uma diminuição do tempo de espera para observação ($p=0,012$) e das idas ao SU por iniciativa própria ($p=0,035$), com aumento da referenciação pelo SNS24 ($p<0,001$). Nos dois grupos mais de 90% dos doentes tiveram alta para o domicílio, mas em 2020 houve um aumento da taxa de internamento ($p=0,033$). Entre os doentes que recorreram ao SU em 2020, foi realizado teste COVID a 33,8%, todos negativos.

Conclusões
Tal como descrito na literatura, verificou-se uma redução marcada do recurso ao SU durante o confinamento, com diminuição das doenças respiratórias e aumento da patologia não infeciosa. A maior reserva em recorrer ao SU em 2020 também se refletiu num aumento da referenciação pelo SNS24 e da taxa de internamento.

Palavras-chave : COVID-19, Serviço de Urgência, Confinamento

Infecciologia | Caso Clínico

PD-258 – (21SPP-11714) – DOENÇA DA ARRANHADELA DO GATO: APRESENTAÇÃO ATÍPICA

Sara Torres Oliveira[1]; Marta Veríssimo[1]; Cristina Santos[2]; Sara Pinto[1]
1 – Unidade de Infeciologia e Imunodeficiências, Serviço de Pediatria Médica, Departamento de Pediatria do Hospital de Santa Maria – Centro Hospitalar Universitário Lisboa Norte, Lisboa, Portugal; 2 – Instituto de Oftalmologia Dr. Gama Pinto

Introdução / Descrição do Caso
A doença da arranhadela do gato (DAG) é das principais etiologias infeciosas de adenopatias cervicais em pediatria. Em 5% há manifestações atípicas, incluindo síndrome oculoglandular de Parinaud, neurorretinite, encefalite, endocardite, granulomas hepatoesplénicos e febre prolongada. Adolescente de 17 anos, asmática, referenciada por oftalmologia por quadro com 4 semanas de hipertrofia da prega semilunar, sem mais sintomas oculares. Referia cefaleia generalizada episódica, sudorese noturna e adenopatias submaxilares e retroauriculares direitas, de aumento progressivo, sem sinais inflamatórios. Sem emagrecimento ou febre. Medicada com anti-histamínico e ciprofloxacina em colírio, e depois corticóide tópico, com melhoria ligeira. Exame objetivo: lesões compatíveis com arranhadela nos membros superiores; hipertrofia da prega semilunar direita; adenopatia cervical anterior direita com 3-4cm de maior eixo e ligeiramente dura, sem sinais inflamatórios. Analiticamente, com leucocitose, sem neutrofilia, proteína-C-reactiva 2,38mg/dL. Radiografia de tórax sem alterações. Por hipótese de doença linfoproliferativa, fez-se biópsia excisional da massa conjuntival, que mostrou infiltrado inflamatório e presença de granuloma. Apurou-se história de contacto com gatos e tinha serologia para Bartonella IgM negativo, IgG positivo com título 1/1024. Admitiu-se uma forma oculoglandular da DAG, tratada com azitromicina oral 5 dias, com regressão das adenopatias e redução da hipertrofia da prega semilunar. Um mês depois, o título da IgG decresceu para 1/256. Aos 6 meses, estava assintomática.

Comentários / Conclusões
As manifestações da DAG podem ser atípicas e o diagnóstico diferencial é desafiante, logo a história epidemiológica é essencial e requer um alto nível de suspeição.

Palavras-chave : Bartonela, oftalmologia, pediatria, doença da arranhadela do gato, síndrome oculoglandular

Infecciologia | Caso Clínico

PD-259 – (21SPP-11725) – ANTIBACILARES E HEPATOTOXICIDADE EM PEDIATRIA – A PROPÓSITO DE UM CASO

João Simões[1]; Ana Lemos[1]; Tiago Milheiro Silva[1]; Maria João Brito[1]
1 – Unidade de Infecciologia, Hospital Dona Estefânia. CHULC

Introdução / Descrição do Caso
Introdução: A terapêutica da tuberculose inclui a administração de vários fármacos durante longos períodos de tempo. Embora sejam pouco frequentes as referências em idade pediátrica, a hepatotoxicidade é responsável pela maioria das reações adversas que ocorrem no decurso deste tratamento.
Descrição de caso: Adolescente de 17 anos, internado por tuberculose pulmonar com disseminação endobrônquica, medicado com isoniazida (H), pirazinamida (Z), rifampicina (R) e etambutol (E). Em D13 de terapêutica desenvolveu dor abdominal, náuseas e vómitos associados a elevação das transaminases (ALT 238 U/L; AST 197 U/L), sem alterações de função hepática, pelo que suspendeu antibacilares. Após 12 dias registou-se melhoria clínica e laboratorial e reintroduziu ER, após três dias H e após mais dez dias Z. Dois dias depois da reintrodução de todos os antibacilares reiniciou sintomas com novo agravamento analítico (AST 647 U/L, ALT 531 U/L). Foi medicado com E e levofloxacina (L). Após 11 dias reintroduziu R e, após mais 8 dias, Z sem intercorrências. Foram excluídas outras etiologias incluindo tóxicas, medicamentosas, imunomediadas e infecciosas. Alta após 67 dias de internamento medicado com RZEL, assintomático e com transaminases normais.

Comentários / Conclusões
Conclusão: A hepatite tóxica por antibacilares é uma situação potencialmente grave. Neste caso, a H parece ter sido o fármaco responsável. Em pediatria estas reações adversas são pouco frequentes e as normas de orientação para a hepatotoxicidade são realizadas com base em *guidelines* de adultos e na experiência de cada centro. São necessários estudos multicêntricos para elaboração de normas pediátricas baseadas em evidência.

Palavras-chave : antibacilares, tuberculose, hepatotoxicidade

Neurodesenvolvimento | Casuística / Investigação

PD-260 – (21SPP-11404) – PSEUDOTUMOR CEREBRI: CASUÍSTICA DE 11 ANOS

Joana Antunes[1,2]; Rita Ramos[1]; Mafalda Casinhas Santos[1,3]; João Carvalho[1]; Maria José Fonseca[1]; José Paulo Monteiro[1]
1 – Centro de Desenvolvimento da Criança Torrado da Silva – Serviço de Pediatria, Hospital Garcia de Orta; 2 – Serviço de Pediatria, Hospital de Cascais, Dr. José de Almeida; 3 – Serviço de Pediatria, Hospital Vila Franca de Xira

Introdução e Objectivos

Introdução: A síndrome de Pseudotumor cerebri (SPC) consiste num aumento da pressão intracraniana, com exame imagiológico e análise de líquor normais. A etiologia pode ser primária ou secundária.
Objetivos: Caracterização clínica dos casos de SPC e respetiva abordagem e evolução.

Metodologia

Análise retrospetiva de processos clínicos das crianças seguidas na consulta de Neuropediatria de um hospital nível II, com diagnóstico de SPC de junho de 2010 a junho de 2021.

Resultados

dentificadas 10 crianças, 60% do sexo feminino; idade mediana ao diagnóstico de 9,7 anos (11 meses – 15 anos). Dois casos de SPC secundária: após meningite e após administração de hormona do crescimento (Síndroma de Turner). Nos casos primários, 50% tinha obesidade. A maioria era sintomática: cefaleia (50%) e sintomas visuais (40%); 40% assintomáticos. Sinais observados: papiledema (100%), parésia do abducens (30%) e defeitos do campo visual (20%). Todas as crianças realizaram punção lombar, com pressão de abertura média de 33,6mmH_2O (DP±6). Todos realizaram terapêutica médica, 90% com acetazolamida; um suspendeu por neutropenia grave, realizando *switch* para topiramato. Terapêutica mantida em média durante 7,5 meses (DP±4,4), com melhoria sintomática em média após 2,1 meses (DP±1). Não se observou défice grave da acuidade visual em nenhum caso ao longo do follow-up.

Conclusões

A SPC pode levar à perda visual permanente, pelo que o diagnóstico e tratamento precoces são essenciais. A sua abordagem implica um seguimento multidisciplinar entre neuropediatria, oftalmologia e, em casos específicos, nutrição e neurocirurgia. A acetazolamida é o fármaco de 1ª linha. Deve ser feito seguimento regular com monitorização da evolução clínica e eventuais efeitos adversos.

Palavras-chave : pseudotumor cerebri, hipertensão intracraniana, cefaleia, acetazolamida

Neurodesenvolvimento | Casuística / Investigação

PD-261 – (21SPP-11408) – PHDA DURANTE O CONFINAMENTO – QUAL A REPERCUSSÃO?

Gabriela Botelho[1]; Mariana Gaspar[1]; Rita Ramos[1]; Marta Ezequiel Fraga Canelas[1]; Luisa Martins Rocha[1]
1 – Centro de Desenvolvimento da Criança Torrado da Silva, Hospital Garcia de Orta, EPE

Introdução e Objectivos

O confinamento social motivado pela pandemia de SARS-CoV-2 teve um grande impacto em toda a população, sobretudo nas crianças com patologia do neurodesenvolvimento. A permanência no domicílio, com alteração da rotina e ambiente habituais, associada à suspensão da atividade escolar presencial, poderá contribuir para o agravamento da hiperactividade e desatenção. Os cuidadores poderão ter dificuldades acrescidas na gestão destas circunstâncias.
Objetivo: Caracterizar o comportamento das crianças com PHDA durante o período de confinamento entre janeiro e abril de 2021 (segundo confinamento) no ambiente escolar.

Metodologia

Estudo transversal, prospetivo e observacional, realizado através de inquérito telefónico aos cuidadores de jovens (ou jovens em idade de consentimento), com o diagnóstico de PHDA seguidos num hospital nível II.

Resultados

Foram incluídos 70 questionários. A mediana de idades foi de 10 anos; 80% eram do sexo masculino. Os sintomas de défice de atenção agravaram em cerca de 53 % dos jovens; os sintomas de hiperactividade pioraram apenas em 45% dos casos. 67% dos doentes estavam medicados com metilfenidato e foi necessário ajuste de dose em 20%. Por decisão parental, 20% suspenderam a medicação, apesar de reportarem agravamento sintomático. A maioria (61,5%) referiu facilidade no cumprimento das normas de prevenção de covid-19.

Conclusões

O nosso estudo mostrou agravamento dos sintomas de desatenção mas noção de melhoria dos sintomas de hiperactividade, durante o confinamento. O facto dos cuidadores suspenderem a medicação apesar do agravamento dos sintomas mostra dificuldade na compreensão da utilidade da mesma. Concluímos que a literacia em saúde, em particular na PHDA, devem ser melhorada.

Palavras-chave : PHDA, PANDEMIA

Neurodesenvolvimento | Casuística / Investigação

PD-262 – (21SPP-11417) – USO DE ARRAY DE HIBRIDAÇÃO GENÓMICA COMPARATIVA EM PATOLOGIA DO NEURODESENVOLVIMENTO

Sandra Catarina Ferraz[1]; Rita Aldeia Da Silva[1,2]; Inês Correia Magalhães[1]; Francisca Martins[1]; Conceição Correia[1]; Virgínia Sampaio[1]; Mariana Costa[1]
1 – Serviço de Pediatria, Unidade Local de Saúde do Alto Minho; 2 – Serviço de Pediatria, Hospital de Braga

Introdução e Objectivos
A maioria das variações de número de cópias (CNVs) são mutações de novo ou mutações herdadas com relevância clínica. As CNVs afetam cerca de 15-20% dos pacientes com atraso global de desenvolvimento psicomotor (AGDPM), perturbação do desenvolvimento intelectual (PDI), anomalias congénitas múltiplas e perturbação do espetro do autismo (PEA). O Array de Hibridação Genómica Comparativa (a-CGH) é considerado um teste diagnóstico de primeira linha para estes casos. O objetivo do estudo é caracterizar os pedidos de a-CGH em consulta de Desenvolvimento num hospital distrital.

Metodologia
Análise retrospetiva dos pedidos de a-CGH em consulta de Desenvolvimento de 1 de Maio de 2014 a 31 de Maio de 2021.

Resultados
Foram incluídos 149 pedidos. O motivo do pedido foi em 119 (79.9%) dos casos AGD ou PDI e em 30 (20.1%) PEA. A idade média foi de 9.6 ± 4.01 anos na AGDPM/PDI e de 6.9 ± 4.54 anos na PEA. 59.7% dos incluídos eram do sexo masculino. A comorbilidade mais prevalente foi a PHDA afetando 29.5% dos incluídos, seguida pela epilepsia, 8.1%. Foram apurados 34 (22.8%) a-CGH com alterações, 24.4% do total dos pedidos por AGDPM/PDI e 16.7% por PEA. 64.7% dos doentes com alterações no a-CGH apresentavam dimorfismos ou anomalias congénitas e 44.1% apresentavam antecedentes familiares conhecidos de patologia do neurodesenvolvimento.

Conclusões
A percentagem de a-CGH com CNVs foi de 24.4% para os pedidos por AGDPM/PDI e de 16.7% dos pedidos por PEA, ambas superiores às relatadas por outros estudos. Estes resultados demonstram a importância do estudo etiológico destas patologias do neurodesenvolvimento sendo o diagnóstico por a-CGH essencial para o aconselhamento genético familiar. A disponibilidade desta tecnologia num hospital distrital pode mudar o rumo de muitas famílias.

Palavras-chave : Perturbação do Desenvolvimento Intelectual, Perturbações do Espetro do Autismo, Array-GCH, Atraso Global de Desenvolvimento

Neurodesenvolvimento | Casuística / Investigação

PD-263 – (21SPP-11812) – AUTISMO – DA SUSPEITA AO DIAGNÓSTICO

Beatriz Vala[1]; Inês Pedrosa[1]; Mariana Lopes Costa[1]; Raquel Gonçalves[2]; Ester Pereira[1]
1 – Centro Hospitalar de Leiria; 2 – Hospital Pediátrico de Coimbra

Introdução e Objectivos
Estudos sugerem que a Perturbação de Espetro do Autismo (PEA) pode ser diagnosticada a partir dos 24 meses (M) mas acontece após os 3 anos, em média. Pretendemos caracterizar a idade de suspeita, referenciação a consulta de especialidade e diagnóstico de PEA, e fatores associados à suspeita precoce (SP).

Metodologia
Estudo descritivo com recurso a questionário aos pais de crianças com PEA (≤10 anos) seguidas em consulta num hospital de nível II. Consideramos SP <24M. Análise estatística feita com SPSS 25® (α=0,05).

Resultados
Incluímos 52 crianças, 90% do sexo masculino. A idade mediana da suspeita de PEA foi de 18[15,3-24,0] M, a de referenciação 36[24,0-49,0]M e a de diagnóstico 41[36,0-55,0]M. Houve SP em 54%, em 73% referida pelos pais. A referenciação hospitalar foi feita por Pediatra em 62% dos casos. O tempo entre suspeita e primeira consulta foi 17[8,5-33,5] M. Os comportamentos que mais frequentemente levaram à suspeita foram atraso na fala (67%), brincar de forma repetitiva (42%) e birras intensas (39%). Verificou-se associação estatística entre SP e presença de birras intensas (p=0,03), ausente noutras características clínicas e nas famílias avaliadas (como rendimentos mais elevados do agregado, pais com mais habilitações literárias, ou idade dos pais à data da suspeita de PEA).

Conclusões
Apesar da idade mediana de referenciação para consulta ser de 36M, houve SP em mais de metade. Os pais foram os primeiros a considerar esta suspeita. Consideramos que será necessária maior sensibilização dos médicos assistentes para a utilização de instrumentos (como o M-CHAT) em consulta de rotina, para identificar e referenciar estas crianças mais precocemente. De referir que as birras foram os únicos comportamentos associados à SP, muitas vezes disruptivas na PEA.

Palavras-chave : Autismo, Perturbação de Espetro do Autismo, Diagnóstico, Referenciação hospitalar, Comportamento

Neurodesenvolvimento | Casuística / Investigação

PD-264 – (21SPP-11527) – DESENVOLVIMENTO DA LINGUAGEM AOS 3 ANOS DURANTE A PANDEMIA SARS-COV-2

Cláudia Camacho[1]; Andreia Fiúza Ribeiro[2]; Joana Carreno[1]; Maria Marques[1]; Elsa Figueiredo[1]; Vera Rodrigues[2]; Petra Chaves[1]

1 – USF Monte da Luz, ACeS Sintra; 2 – Departamento da Criança e Jovem, Hospital Prof. Doutor Fernando Fonseca

Introdução e Objectivos

A pandemia SARS-CoV-2 obrigou a interrupção da atividade escolar e consequente adaptação das famílias, com aumento do tempo de ecrãs. Os 3 primeiros anos constituem um período de recetividade e vulnerabilidade aos estímulos do ambiente, importantes para o desenvolvimento da linguagem. Pretende-se determinar a prevalência de alterações da linguagem e da fala na consulta de saúde infantil dos 3 anos e avaliar o impacto da pandemia SARS-CoV-2 no desenvolvimento da linguagem.

Metodologia

Estudo descritivo retrospetivo realizado numa USF da região de Sintra entre Outubro e Dezembro de 2020, com aplicação de teste RALF (Rastreio de Linguagem e Fala) para avaliação da linguagem e da fala. Avaliação de utilização de ecrãs e, retrospetivamente, aquisições de linguagem aos 2 anos através de questionários aos pais. Análise estatística em SPSS.

Resultados

Incluídas 63 crianças; 54.0% sexo masculino. Durante a pandemia, 76.2% referiu aquisições da linguagem e 58.1% aumento do tempo de ecrãs. A prevalência de alteração da linguagem e da fala foi de 31.7% (n=20), sendo a alteração da fonética a mais frequente (n=15). Em 45% (n=9) existiam alterações aos 2 anos. Verificou-se relação estatística significativa entre alterações da linguagem e da fala com literacia materna e ausência de novas aquisições de linguagem durante a pandemia ($p<0,005$). No grupo de crianças com alterações da linguagem verificou-se maior tempo de ecrãs antes da pandemia, embora semelhante em todas as crianças durante a pandemia.

Conclusões

Apesar das consequências da pandemia, manteve-se a aquisição de competências da linguagem. A perturbação da linguagem deve ser rastreada nas consultas de saúde infantil, pois o diagnóstico e intervenção mais precoce pode ter impacto no desenvolvimento infantil e aprendizagem.

Palavras-chave : Linguagem, RALF, pandemia SARS-CoV, ecrãs

Neurodesenvolvimento | Casuística / Investigação

PD-265 – (21SPP-11707) – AS SEQUELAS DA SÍNDROME DA CRIANÇA ABANADA

Bárbara Mota[1]; Irene Carvalho[1]; Madalena Von Hafe[1]

1 – Serviço de Pediatria, Unidade autónoma Gestão da Mulher e da Criança, Centro Hospitalar Universitário do São João, Porto, Portugal

Introdução e Objectivos

A Síndrome da Criança Abanada (SCA) apresenta elevada morbi-mortalidade. O objetivo do estudo foi caracterizar as sequelas motoras, neurológicas, visuais e psicomotoras dos doentes internados no Serviço de Pediatria com SCA

Metodologia

Realizou-se um estudo de coorte retrospetivo dos doentes internados no Serviço de Pediatria com SCA num Hospital terciário de nível III, de 1 de Janeiro de 2004 a 31 de Dezembro de 2020. Para além dos dados demográficos, foram analisados os dados relativos ao seguimento destes doentes. A análise estatística foi realizada com recurso ao SPSS.

Resultados

Foram incluídos 8 lactentes, sendo a maioria do sexo masculino. Cinquenta porcento dos lactentes foram admitidos na unidade de cuidados intensivos pediátrica e o tempo médio total de internamento foi de 37 ± 17 dias. Durante o internamento, 4 apresentaram crises convulsivas de novo. À data de alta, 4 apresentaram sequelas motoras (parésia ou hipotonia) 1 sequelas visuais e 4 tinha sequelas neurológicas (crises convulsivas ou alta medicado com antiepilético). O tempo médio de seguimento foi de 4 anos (mínimo 8 meses, máximo 10 anos). Neste período, o número de doentes com sequelas motoras manteve-se estável e o número de doentes com sequelas visuais e neurológicas aumentou ($p>0,05$). Não se verificaram óbitos durante o período estudado.

Conclusões

Esta coorte apresenta uma taxa de mortalidade inferior à descrita na literatura para a SCA, que é aproximadamente 20%. As sequelas dos doentes com SCA foram graves e parecem ter um componente evolutivo. Desta forma, o seguimento destes doentes deve ser multidisciplinar, de forma a identificar as sequelas a longo prazo e reabilitar precocemente.

Palavras-chave : Síndrome da Criança Abanada, Shaken-baby, Maus-tratos infantis, Sequelas

Neurodesenvolvimento | Casuística / Investigação

PD-266 – (21SPP-11713) – AS MANIFESTAÇÕES DA SÍNDROME DE DELEÇÃO 22Q11.2 E ALTERAÇÕES DO NEURODESENVOLVIMENTO

Alice P. Vasconcelos[1]; Renata Oliveira[1]; Lara Lourenço[2]; Micaela Guardiano[2]; Sofia Dória[3]; Filipa Carvalho[3]

1 – Serviço de Genética Médica, Centro Hospitalar Universitário de São João, Porto, Portugal; 2 – Serviço de Pediatria, Unidade de Neurodesenvolvimento, Centro Hospitalar Universitário de São João, Porto, Portugal; 3 – Departamento de Genética, Faculdade de Medicina da Universidade do Porto, Porto, Portugal

Introdução e Objectivos

A síndrome de deleção 22q11.2 (SD22q11.2) é uma doença com elevada variabilidade fenotípica, tipicamente com atraso global do desenvolvimento psicomotor (ADPM) ligeiro ou *borderline*. Algumas das manifestações variáveis da SD22q11.2 poderão ter impacto na gravidade do ADPM *per se*.

O objetivo do estudo foi caracterizar pacientes com SD22q11.2 e relacionar as suas características com o neurodesenvolvimento.

Metodologia

Foi realizado um estudo observacional retrospetivo de 33 casos de SD22q11.2 e determinada a prevalência de ADPM. Foram usadas as escalas de Griffiths e Wechsler e a tabela de Haizea-Llevant. Foram relacionadas as frequências relativas de outros fatores como a prematuridade, intercorrências perinatais, cardiopatia congénita, imunodeficiência, patologias com implicação fonológica, epilepsia, alterações imagiológicas cerebrais, hipoacusia, entre outros.

Resultados

Dos diagnósticos realizados, houve 4 mortes fetais e 5 pacientes falecidos com idade inferior a 2 anos. Dos restantes, 18 (75%) apresentaram ADPM, dos quais 6 (33%) foram classificados como moderado e 2 (11%) grave. Na nossa amostra, todos doentes com ADPM moderado e grave tinham alterações imagiológicas cerebrais ou intercorrências perinatais relevantes. Dos doentes sem ADPM, 3 (50%) apresentam perturbação específica da linguagem.

Conclusões

A SD22q11.2 cursa na grande maioria dos casos com ADPM, no entanto a presença ou ausência de determinadas manifestações podem justificar gravidade distinta do expectável para a síndrome, enquanto outras podem ter impacto apenas em áreas específicas.

Palavras-chave : 22q11.2, ADPM, DiGeorge, Velocardiofacial, Perturbação específica da linguagem

Neurodesenvolvimento | Casuística / Investigação

PD-267 – (21SPP-11332) – DISPLASIA SEPTO-ÓPTICA: RELATO DE 8 CASOS

Rita Ramos[3]; Joana Antunes[1]; Mafalda Santos[2]; José Paulo Monteiro[3]

1 – Serviço de Pediatria- Hospital de Cascais; 2 – Serviço de Pediatria- Hospital Vila Franca de Xira; 3 – Centro de Desenvolvimento da Criança Torrado da Silva – Serviço de Pediatria, Hospital Garcia de Orta

Introdução e Objectivos

A displasia septo-óptica (DOS) ou Síndroma de Morsier é uma entidade congénita rara caracterizada pela presença de pelo menos dois critérios da tríade clássica: hipoplasia do nervo óptico, disfunção hipotálamo-hipofisária e anomalias cerebrais da linha média. A sua etiologia permanece desconhecida, discute-se a interação entre fatores genéticos e perinatais.

Objetivo: Caracterização clínica e radiológica dos casos de DOS num Serviço de Pediatria de um Hospital nível II.

Metodologia

Estudo retrospetivo com caraterização das crianças seguidas em Consulta de Neuropediatria com diagnóstico de DOS entre julho de 2000 e julho de 2021.

Resultados

Identificados oito doentes, cinco do sexo feminino. Idade mediana ao diagnóstico 10 meses (cinco meses-13 anos). Além da idade materna jovem (< 22 anos) em quatro casos, não foram identificados outros fatores perinatais. Destacamos duas irmãs com diagnóstico de DOS-clássica com estudo genético negativo. À apresentação, cinco manifestaram alterações oculares, dois atraso do desenvolvimento psicomotor (ADPM) e outro hipoglicémia no período neonatal. A RM CE revelou malformações corticais (heterotopias e polimicrogiria) em três doentes. Atualmente, todos apresentam diminuição da acuidade visual em grau variável, dois pan-hipopituarismo, quatro tetraparesia espastica, quatro epilepsia e seis ADPM.

Conclusões

A DOS constitui uma síndrome malformativa heterogénea que associa múltiplas anomalias cerebrais, oculares, endócrinas e sistémicas. O acompanhamento multidisciplinar é essencial no diagnóstico e seguimento destes doentes. Recomenda-se avaliação endocrinológica periódica mesmo na ausência de défices hormonais, dado poderem surgir ao longo da vida.

Palavras-chave : Displasia septo-óptica, **hipoptuarismo, défice visual**

Neurodesenvolvimento | Casuística / Investigação

PD-268 – (21SPP-11348) – CARACTERIZAÇÃO DE HÁBITOS E PROBLEMAS DE SONO NUMA POPULAÇÃO CLÍNICA DE CRIANÇAS SEGUIDA EM CONSULTA DE PEDOPSIQUIATRIA

Sofia Vaz Pinto[1]; Catarina Garcia Ribeiro[1]; Rita Amaro[1]
1 – Hospital Dona Estefânia

Introdução e Objectivos
O sono é um processo fisiológico, ativo e dinâmico que representa uma atividade crucial para o crescimento e desenvolvimento da criança. Hábitos de sono inadequados têm sido associados a efeitos negativos na aprendizagem, regulação emocional e comportamento, alterações no crescimento e obesidade. Apesar da sua elevada prevalência, as perturbações do sono (PS) são frequentemente subvalorizadas. Pretendeu-se caracterizar os hábitos e problemas do sono numa população clínica de crianças acompanhada em consulta de pedopsiquiatria e comparar os resultados obtidos com dados nacionais provenientes de amostras comunitárias.

Metodologia
Estudo descritivo e transversal, através da aplicação da versão portuguesa do *Children's Sleep Habits Questionnaire* (CSHQ-PT) numa amostra de crianças dos 3 aos 10 anos, observadas em primeira consulta de pedopsiquiatria. Calculou-se o índice de perturbação do sono (IPS), utilizando 48 como ponto de corte.

Resultados
Num total de 50 questionários válidos (79,4%), referentes a crianças com idade média de 7,2 anos, a média de IPS obtida foi de 53 (60% da amostra acima do ponto de corte); este valor é superior ao descrito numa amostra comunitária (IPS médio de 47). A perceção subjetiva dos pais sobre a qualidade do sono das crianças está de acordo com valor de IPS obtido.

Conclusões
Verificou-se uma elevada percentagem de perturbações do sono na amostra. Este resultado sugere uma maior prevalência de problemas do sono em crianças acompanhadas em consulta de pedopsiquiatria em comparação com amostras comunitárias. Sendo considerado um fator de risco potencialmente modificável de psicopatologia, a avaliação dos hábitos e problemas de sono é fundamental.

Palavras-chave : Sono; Problemas de Sono; Infância; Pedopsiquiatria

Neurodesenvolvimento | Casuística / Investigação

PD-269 – (21SPP-11376) – QUEIXAS MAIS FREQUENTES DOS CUIDADORES DE CRIANÇAS DIAGNOSTICADAS COM AUTISMO NA 1ª INFÂNCIA

Cátia Almeida[1]; Inês Santos[1]; Carina Ferreira[1]; Francisca Ferreira[1]; Joana Santos[1]
1 – Casa de Saúde S. Mateus

Introdução e Objectivos
O aumento da prevalência das Perturbações do Espetro do Autismo (PEA) nos países ocidentais torna premente o diagnóstico precoce e a intervenção atempada. Sinais subtis, que podem não ser valorizados nas consultas de rotina pelos profissionais de saúde da 1ªInfância, mas que são sinalizados pelos pais, podem ser muito importantes na deteção precoce da doença.
Pretende-se analisar, numa amostra de crianças com diagnóstico formal de PEA, as primeiras preocupações sinalizadas pelos cuidadores, que conduziram à investigação diagnóstica.

Metodologia
Coorte retrospetiva de crianças diagnosticadas com PEA na 1ª Infância, avaliadas no nosso Centro, entre 2019 e 2021. O diagnóstico foi efetuado recorrendo aos critérios do DSM-V, no âmbito da avaliação pedopsiquiátrica à criança, que incluiu a utilização da ADOS-2 (Escala de Observação para o diagnóstico de Autismo) e/ou ADI-R (Entrevista diagnóstica de Autismo).

Resultados
A iniciativa da consulta especializada foi dos cuidadores na maioria dos casos (n=30). Contacto visual fugaz, alterações na linguagem, alheamento, brincadeiras repetitivas, não resposta ao nome, indiferenciação social, dificuldades nas transições, birras desproporcionadas, desinteresse por brinquedos convencionais, indiferença perante brincadeiras do adulto, marcha peculiar, comportamentos de procura ou evitamento sensorial, dificuldades de sono ou na diversificação alimentar foram sinalizados pelos pais nos primeiros 3 anos de vida das crianças. Em metade dos casos, os pais sinalizaram preocupações antes dos 12 meses.

Conclusões
Preocupações precoces dos cuidadores com o desenvolvimento da criança devem ser devidamente exploradas e não se deve adiar um diagnóstico de PEA, sob pena de se perder a janela de intervenção ótima.

Palavras-chave : Autismo, Sinais precoces

Neurodesenvolvimento | Casuística / Investigação

PD-270 – (21SPP-11394) – CASUÍSTICA DE AMOSTRA DE DOENTES PEDIÁTRICOS COM TRISSOMIA 21 (T21) DE UM HOSPITAL DE NÍVEL II

Beatriz B. Pedreira[1]; Lisa Pereira Soares[1]; Andreia Forno[1]; Joana Oliveira[1]; Cátia Cardoso[1]; Cristina Aveiro[1]
1 – Hospital Central do Funchal

Introdução e Objectivos
As crianças com T21 apresentam várias comorbilidades, entre elas malformações, patologias orgânicas e graus diferentes de défice cognitivo.
O objetivo deste trabalho foi realizar a casuística de uma amostra de doentes com T21 de forma a caracterizar e analisar as suas comorbilidades.

Metodologia
Estudo retrospectivo através da consulta de processos clínicos de uma amostra de doentes com T21 em idade pediátrica com base na codificação hospitalar e/ou seguimento em consulta de neurodesenvolvimento.

Resultados
Foram analisados 34 doentes: 47% do género masculino e 53% do feminino. A mediana de idades foi 13 anos (mín 1 mês e máx 17 anos). A idade materna foi superior a 35 anos em 53% dos casos. 56% apresentava patologia cardiovascular, nomeadamente valvulopatias e defeitos do septo AV e 35% patologia gastrointestinal, nomeadamente ânus imperfurado, doença de Hirschsprung, doença celíaca e refluxo gastroesofágico. 65% apresentava problemas oftalmológicos, 29% alterações dermatológicas, 24% hipoacusia e 18% asma. Três doentes têm epilepsia e um teve leucemia. Uma criança faleceu com 17 meses por oclusão intestinal associada a falência multiorgânica. A maioria dos doentes apresenta atraso no desenvolvimento ou deficiência intelectual de grau variável.

Conclusões
Este estudo pretende alertar para a frequência das comorbilidades médicas e cirúrgicas associadas à T21 permitindo uma referenciação atempada às consultas necessárias, primando por uma intervenção precoce nas várias valências ao longo da infância e adolescência. Com estes dados iniciou-se a elaboração de um protocolo hospitalar de seguimento para os doentes com T21.

Palavras-chave : Trissomia 21, Síndrome de Down,

Neurodesenvolvimento | Caso Clínico

PD-271 – (21SPP-11490) – CRIPTORQUIDIA E POLIDACTILIA – COINCIDÊNCIA OU RELAÇÃO?

Rita Amorim[1]; Sofia Gomes[2]; Raquel Cardoso[2]; Soraia Tomé[2]
1 – Serviço de Pediatria, Centro Hospitalar e Universitário São João; 2 – Serviço de Pediatria, Centro Hospitalar Médio Ave

Introdução / Descrição do Caso
As malformações congénitas podem ser causadas por anomalias genéticas e/ou exposição ambiental, no entanto, a sua etiologia é frequentemente desconhecida. Posteriormente, o aparecimento de sinais e sintomas poderão orientar para uma síndrome associada.
Recém-nascido com parto por cesariana às 41 semanas de gestação. Ao exame objetivo constatada fácies grosseira, dedo supranumerário no pé direito e criptorquidia à direita. Manteve seguimento em consultas de pediatria, cirurgia pediátrica e ortopedia pediátrica. Atualmente aos 17 meses, apresenta aquisição de etapas chave do desenvolvimento psicomotor (DPM) próximo do limite adequado para a idade, sem sinais de alarme. Evolução estaturo-ponderal no percentil 3. Durante a investigação etiológica, a análise de array-CGH identificou uma deleção na região 12q12, envolvendo os genes ARID2 e SCAF11, o primeiro associado à Síndrome de Coffin-Siris tipo 6, tendo sido orientado para consulta de genética.

Comentários / Conclusões
A Síndrome de Coffin-Siris tipo 6 é uma síndrome genética autossómica dominante rara (prevalência <1/1000000) caracterizada por atraso do DPM, défice intelectual, malformações dos dedos, face grosseira e anomalias genitourinárias. O diagnóstico precoce permite antecipar um atraso do desenvolvimento e iniciar intervenção assim que seja identificado. Apesar da maioria das mutações ocorrerem de *novo*, o estudo dos pais deve ser feito para estabelecimento da hereditariedade da mutação. O aconselhamento genético deve, também, ser proposto.

Palavras-chave : Atraso do desenvolvimento psicomotor, Criptorquidia, Malformações congénitas, Polidactilia

Neurodesenvolvimento | Caso Clínico

PD-272 – (21SPP-11491) – SÍNDROME DE ALWADEI – UMA CAUSA GENÉTICA DE PERTURBAÇÃO DO DESENVOLVIMENTO INTELECTUAL

Mafalda Moreira[2]; Diana Alba[2]; Inês Paiva Ferreira[2]; Rita Calejo[2]; Ana Rita Soares[1]; Leonilde Machado[2]
1 – Centro de Genética Médica Doutor Jacinto Magalhães, Centro Hospitalar Universitário do Porto; 2 – Serviço de Pediatria, Centro Hospitalar do Tâmega e Sousa

Introdução / Descrição do Caso

A perturbação do desenvolvimento intelectual (PDI) define-se pela presença de défices das capacidades cognitivas associados a alterações no comportamento adaptativo, com início no período de desenvolvimento. Afeta 3% da população, estando identificada uma causa genética em 10% dos casos. Uma das causas é a síndrome de Alwadei, com 3 casos descritos a nível mundial. Resulta da mutação no gene RUSC2 e associa-se a incapacidade intelectual, fácies dismórfico e microcefalia secundária.
Criança de 5 anos, sexo masculino, orientada para consulta por atraso no desenvolvimento psicomotor. Antecedentes familiares de dificuldades de aprendizagem na fratria paterna. Sem antecedentes pessoais de relevo e crescimento adequado. Ao exame objetivo apresentava fácies alongada e peculiar, nariz afilado e hiperextensibilidade articular. Efetuou avaliação psicométrica que revelou quociente de inteligência global de 61. Realizado estudo genético, com cariótipo, estudo molecular do X-frágil, estudos FISH, MLPA e a-CGH sem alterações. Realizada sequenciação de DNA com identificação de mutações no gene RUSC2.

Comentários / Conclusões

O diagnóstico etiológico da PDI permanece desconhecido em até 80% dos casos, gerando incertezas nas famílias das crianças. O avanço das tecnologias de sequenciação de DNA tem aumentado o conhecimento das doenças genéticas envolvidas, estando a síndrome de Alwadei descrita apenas desde 2016. O diagnóstico genético da PDI permite o aconselhamento genético familiar e possibilita o desenvolvimento de terapêuticas dirigidas.

Palavras-chave : RUSC2, Desenvolvimento intelectual, Fácies dismórfico, Microcefalia

Neurodesenvolvimento | Caso Clínico

PD-273 – (21SPP-11719) – SÍNDROME DE MUENKE- A PROPÓSITO DE UM CASO CLÍNICO

Sofia Pimenta[1]; Mafalda Moreira[1]; Célia Soares[2]; Sara Soares[3]; Leonilde Machado[1]
1 – Centro Hospitalar Tâmega e Sousa; 2 – Centro de Genética Médica Jacinto Magalhães-Centro Hospitalar e Universitário do Porto; 3 – Centro Materno Infantil- Centro Hospitalar e Universitário do Porto

Introdução / Descrição do Caso

A síndrome de Muenke é uma doença autossómica dominante causada por uma mutação no gene FGFR3. Caracteriza-se por craniossinostose coronal, dismorfias faciais, displasia óssea, hipoacusia e atraso do desenvolvimento psicomotor, apresentando grande variabilidade fenotípica. Tem uma incidência de 1 em 30000 nascimentos e é definida pela presença da mutação p.Pro250Arg mutação em FGFR3.
Criança de 16 meses, sem antecedentes perinatais de relevo, referenciado à consulta de Pediatria do Desenvolvimento por vómitos recorrentes e ADPM. Relativamente aos antecedentes familiares salienta-se a mãe com défice cognitivo e dismorfias craniofaciais. Ao exame objetivo apresentava angioma frontal, fácies triangular e aparente atrofia muscular. Efetuou RM-CE que revelou hiperintensidades inespecíficas na substância branca e hipoplasia da protuberância e aCGH que não revelou alterações. Prossegui investigação etiológica tendo sido efetuado painel PDI (NGS baseado em WES) que revelou variante patogénica no gene FGFR3 em heterozigotia c.749C>G p.(Pro250Arg), associada a Síndrome de Muenke. Efetuada investigação à mãe que revelou a mesma mutação do gene FGFR3.

Comentários / Conclusões

Os autores pretendem alertar para a importância da abordagem multidisciplinar desta entidade, incluindo a avaliação auditiva e do desenvolvimento psicomotor numa fase inicial. O estudo genético assume um papel preponderante, permitindo a confirmação do diagnóstico, uma abordagem terapêutica adequada e aconselhamento genéticos ao doente e familiares.

Palavras-chave : Craniossinostose, atraso do desenvolvimento psicomotor, Síndrome de Muenke

Neurodesenvolvimento | Caso Clínico

PD-274 – (21SPP-11894) – PERTURBAÇÃO DO DESENVOLVIMENTO INTELECTUAL: A PROPÓSITO DE UM CASO CLÍNICO

Cátia Juliana Silva[1]; Sofia Poço Miranda[1]; André Costa E Silva[1]; André Costa Azevedo[1]; Rita Aldeia Da Silva[1,2]; Helena Ramalho[1]; Francisca Martins[1]
1 – Unidade Local de Saúde do Alto Minho; 2 – Hospital de Braga

Introdução / Descrição do Caso

A perturbação do desenvolvimento intelectual (PDI) é um transtorno do neurodesenvolvimento com início durante a infância e que se caracteriza por défice no funcionamento intelectual e adaptativo. Quando ocorre em associação com determinados estigmas físicos ou comorbilidades, pode ser reconhecido como uma síndrome.
Criança do sexo masculino referenciada a consulta de desenvolvimento aos 2 anos por atraso da linguagem. Constatado atraso global do desenvolvimento mais acentuado na área da linguagem e má evolução estaturo-ponderal. Apresentava sopro cardíaco sistólico, face peculiar com fendas palpebrais com inclinação inferior, lábio inferior evertido, pavilhões auriculares pequenos e de implantação baixa e discreta sindactilia do 2º e 3º dedos dos pés. Iniciada intervenção por terapia da fala, terapia ocupacional e fisioterapia. Realizou cariótipo, estudo metabólico, estudo do gene FMR1 e RMN craneoencefálica, todos sem alterações. Referenciado a consulta de genética onde foi realizado estudo molecular de Rubinstei Taybi e array CGH, ambos sem alterações, e sequenciação do exoma clínico onde foi detetada variante em hemizigotia, provavelmente patogénica, c.457C>T p.(Gln153*) no gene CUL4B. Este resultado suporta uma etiologia genética para o quadro descrito.

Comentários / Conclusões

A ausência de esclarecimento etiológico não deve atrasar o início da intervenção necessária. A evolução do fenótipo deve ser avaliada periodicamente pois podem surgir novos dados que orientem a investigação. Os avanços no estudo genético têm permitido estabelecer o diagnóstico etiológico em algumas crianças com síndromes dismórficos e, consequentemente, o rastreio de comorbilidades associadas conhecidas e o aconselhamento genético do doente e familiares.

Palavras-chave : Síndrome de **Cabezas, Perturbação de Desenvolvimento Intelectual**

Urgência | Caso Clínico

PD-275 – (21SPP-11740) – NUNCA ESQUECER A GLICOSE

Marta Caldas[1]; Mariana Pedro[1]; Andreia Morais[1]; Fabiana Fortunato[1]; Catarina Gomes[1]
1 – Serviço de Pediatria, Centro Hospitalar do Oeste – Unidade de Caldas da Rainha

Introdução / Descrição do Caso

A hipoglicemia cetótica idiopática é a causa mais comum de hipoglicemia em crianças não diabéticas com idade superior a 6 meses. É definida por episódios periódicos de hipoglicemia e cetonúria em crianças saudáveis. Geralmente apresenta-se como vómitos, sonolência, perda de consciência e convulsões, durante intercorrências infeciosas e após jejum prolongado.
Criança de 31 meses, sexo feminino, sem antecedentes de relevo, recorreu ao Serviço de Urgência por múltiplos episódios de perda de conhecimento, com recuperação total da consciência, durante o período da manhã. Os episódios foram precedidos de febre e diminuição da ingesta com 24h de evolução e dois vómitos nessa manhã. Ao exame objetivo apresentava bom estado geral, sem alterações de relevo. Realizou avaliação analítica, punção lombar e TC crânio-encefálica e iniciou ceftriaxone e aciclovir empíricos. A avaliação analítica revelou glicémia 45mg/dL, análise do líquor com hipoglicorráquia sem outras alterações e TC crânio-encefálica sem alterações, pelo que se considerou a hipoglicemia como a causa mais provável da perda de consciência. A avaliação subsequente revelou também cetonúria (3+/4+) e cetonemia 3.6mg/dL, sem acidose metabólica. Assim, assumiu-se o diagnóstico de hipoglicemia cetótica idiopática. Suspendeu o ceftriaxone e aciclovir e iniciou glucose endovenosa, com resolução dos sintomas.

Comentários / Conclusões

Este caso relembra a importância de considerar a hipoglicemia cetótica idiopática como causa possível de perda de consciência e alerta para a importância da medição da glicemia capilar numa fase inicial da avaliação, de forma a evitar exames e terapêuticas desnecessários.

Palavras-chave : Hipoglicemia, Cetonemia, Jejum

Urgência | Caso Clínico

PD-276 – (21SPP-11775) – URTICÁRIA MULTIFORME: A IMPORTÂNCIA DE RECONHECER AS CARACTERÍSTICAS CLÍNICAS DESTE EXANTEMA – CASO CLÍNICO

Ana Sofia Nunes[1]; Lara Navarro[1]; Raquel Vilela Oliveira[2]; Joana Cunha Oliveira[1]
1 – Serviço de Pediatria – Hospital de Braga, EPE; 2 – Serviço de Pediatria – Hospital da Senhora da Oliveira Guimarães, EPE

Introdução / Descrição do Caso
A urticária multiforme (UM) é uma reação de hipersensibilidade cutânea benigna, que ocorre sobretudo em crianças entre os 4 meses e os 4 anos. Manifesta-se por lesões urticariformes anulares e policíclicas, com centro claro ou violáceo, que se podem associar a edema acral.
Criança de 20 meses, saudável, trazida ao serviço de urgência por surgimento de exantema pruriginoso com 6 horas de evolução e edema acral doloroso. Apresentava-se febril, mas com bom estado geral. Observou-se um exantema anular e fugaz, com margens eritematosas, arqueadas e elevadas, com centro violáceo ou claro, disperso pela face, membros, abdómen e região inguinal. Sem atingimento de palmas e plantas, com dermatografismo positivo e desaparecimento à digitopressão. Objetivado edema e rubor das mãos e pés com desconforto à palpação. Analiticamente apresentava proteína C reativa 5,70 mg/dL e velocidade de sedimentação de 15 mm/h, sem leucocitose ou neutrofilia. As serologias víricas e a pesquisa de SARS-CoV-2 foram negativas. Após interpretação clínica e analítica, admitiu-se UM secundária a provável infeção vírica. Fez tratamento com anti-histamínico e corticóide, com regressão do exantema e do edema após 3 horas. Manteve terapêutica no domicílio durante 5 dias, com regressão completa do exantema e sem hiperpigmentação residual.

Comentários / Conclusões
A UM é incomum por provável subdiagnóstico e pela presença de características confundíveis com outras dermatoses como o eritema multiforme e a doença do soro-like. Os autores pretendem relembrar as características clínicas da UM, de forma a reduzir a morbilidade do doente, através da diminuição da realização de testes e da administração de fármacos desnecessários, bem como da redução dos custos associados aos cuidados de saúde.

Palavras-chave : Urticária Multiforme, Urticária, Exantema

Urgência | Caso Clínico

PD-277 – (21SPP-11841) – AVC HEMORRÁGICO – QUANDO A CAUSA NÃO É O QUE PARECE

Inês Silva Costa[1]; João Sousa Marques[1]; Nuno Almeida[1]; Lígia M. Ferreira[1]; Clara Diogo[1]; Alice Carvalho[2]; José Augusto Costa[3]

1 – Serviço de Pediatria, Centro Hospitalar Tondela-Viseu; 2 – Serviço de Oncologia, Hospital Pediátrico de Coimbra, Centro Hospitalar e Universitário de Coimbra; 3 – Serviço de Neurocirurgia, Hospital Pediátrico de Coimbra, Centro Hospitalar e Universitário de Coimbra

Introdução / Descrição do Caso

O Acidente Vascular Cerebral Hemorrágico (AVCH), em idade pediátrica, é uma entidade rara e cursa com morbimortalidade elevada. A sua etiologia diversificada e complexa associa-se a apresentações que podem mimetizar situações clínicas bem mais frequentes da prática clínica.

Relatamos o caso de uma adolescente de 13 anos, previamente saudável, admitida na Urgência Pediátrica por vómitos com 12 horas de evolução associados a prostração de agravamento progressivo. Negada febre ou outra sintomatologia associada.

À observação: obnubilada, pressão arterial 121/70mmHg, glicémia capilar 120mg/dL, Glasgow O3M5V3, pupilas midriáticas, anisocóricas (OE>OD) e pouco reativas; objetivados episódios de dessaturação e hiperextensão do membro superior direito.

Analiticamente sem alterações relevantes e pesquisa de tóxicos na urina negativa. Realizou TC-CE 30 minutos após admissão, que revelou "volumosa lesão hemorrágica intraparenquimatosa frontal esquerda subjacente a lesão que comprime o sistema ventricular, com sinais de herniação subfalcial".

Foi transferida para Hospital de nível III, onde realizou craniotomia frontotemporal esquerda e 7 dias depois foi reintervencionada para exérese da lesão tumoral. Apresentou boa evolução clínica, sem défices neurológicos à data de alta.

Orientada para Consulta de Oncologia, cumpriu ciclo de radioterapia. A biópsia revelou lesão compatível com astroblastoma de alto grau.

Comentários / Conclusões

A apresentação clínica de um AVCH não permite distinguir a causa subjacente, sendo a malformação arteriovenosa a mais comum e os tumores cerebrais muito infrequentes. A realização de exame de imagem na primeira hora é fundamental, uma vez que, a etiologia e tratamento precoce são importantes fatores de prognóstico a curto e longo prazo.

Palavras-chave : AVC, Neoplasia, Sistema Nervoso Central

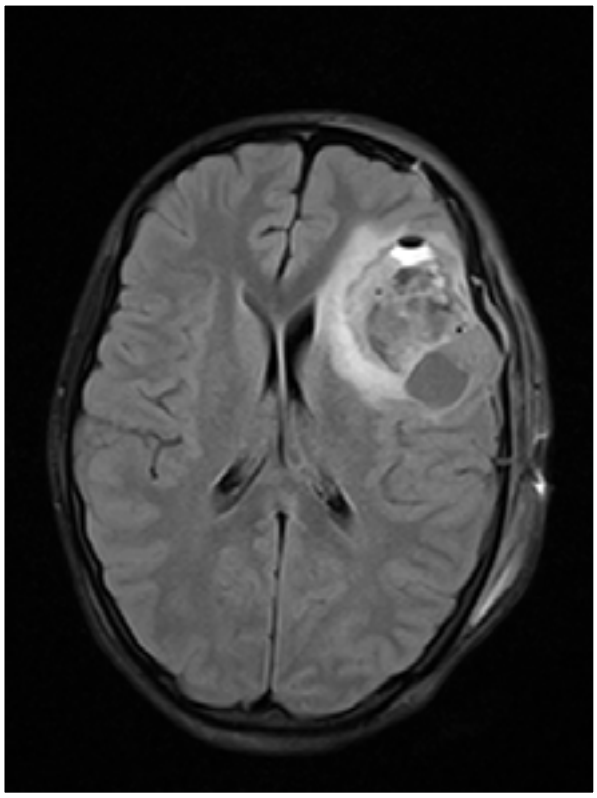

Urgência | Caso Clínico

PD-278 – (21SPP-11874) – LÍNGUA VILLOSA NIGRA: UMA ALTERAÇÃO RARA EM IDADE PEDIÁTRICA

Estela Kakoo Brioso[1]; Patrícia Maio[1]
1 – Unidade Funcional de Pediatria, Departamento da Criança, Hospital de Cascais Dr. José de Almeida

Introdução / Descrição do Caso

Introdução: A língua villosa nigra é uma condição benigna, auto-limitada, geralmente assintomática, rara em idade pediátrica. Caracteriza-se pela existência de papilas filiformes alongadas na língua, conferindo-lhe uma aparência "pilosa". Esta entidade é frequentemente confundida com candidíase oral, levando à instituição de terapêutica antifúngica, ineficaz e desnecessária. O seu diagnóstico é clínico e as lesões habitualmente desaparecem através da escovagem cuidadosa da língua.

Caso clínico: Lactente de 2 meses, sexo masculino, previamente saudável, sob aleitamento materno exclusivo. Apresentava no dorso da língua placa acinzentada, com zona central negra e aspeto piloso, com duas semanas de evolução. Não existiam outras lesões na mucosa oral ou na pele. Negava melhoria após terapêutica prévia com miconazol tópico e referia ligeira melhoria aquando da escovagem da língua, realizada por noção materna de que as lesões teriam surgido após contacto da língua com camisola. O diagnóstico de língua villosa nigra foi estabelecido e foi recomendada a escovagem da língua, ocorrendo melhoria progressiva, com desaparecimento das lesões.

Comentários / Conclusões

A língua villosa nigra é uma condição rara em idade pediátrica, dificultando o seu correto diagnóstico. Assim, existe frequentemente prescrição de terapêutica ineficaz, levando a um aumento da ansiedade dos pais e a um recurso frequente e desnecessário aos serviços de saúde. O reconhecimento do aspeto clínico típico das lesões é suficiente para o seu diagnóstico e a sua melhoria após a escovagem corrobora-o.

Palavras-chave : Língua Villosa Nigra, Black Hairy Tongue

Urgência | Caso Clínico

PD-279 – (21SPP-11884) – EPIGLOTITE AGUDA... PERIGO IMINENTE?

Sara Geraldes Paulino[1]; Diana Simões[1]; Diogo Mota[2]; Helena Pinto[1,3]; Irene Carvalho[1]
1 – Serviço de Pediatria Hospitalar, Unidade de Gestão Autónoma da Criança e da Mulher, Centro Hospitalar Universitário de São João, Porto; 2 – Serviço de Imunoalergologia, Centro Hospitalar Universitário de São João, Porto; 3 – Unidade de Nefrologia pediátrica, Unidade de Gestão Autónoma da Criança e da Mulher, Centro Hospitalar Universitário de São João, Porto

Introdução / Descrição do Caso

A epiglotite aguda é uma doença rara e caracteriza-se pela inflamação da epiglote e tecidos adjacentes supraglóticos, com risco potencial de obstrução súbita da via aérea. É mais comum entre os 2-6 anos e sexo masculino. A etiologia é frequentemente infeciosa e o tratamento consiste na proteção da via aérea e antibioterapia.
Criança 23 meses, sexo masculino, previamente saudável. Trazida ao Serviço de Urgência por início súbito de choro inconsolável. Mãe refere dificuldade respiratória momentânea, aparentemente associada a estridor. Negava ingestão de corpo estranho e febre. Ao exame físico apresentava ótimo estado geral, sialorreia e disfonia, restante sem alterações. Por suspeita de laringite aguda, fez dexametasona, sem melhoria. Para exclusão de ingestão de corpo estranho, realizou radiografia cervical e tóracica, sem alterações, e ainda fibroscopia direta, onde se verificou edema difuso da epiglote, exsudado e eritema das pregas ariepiglóticas com boa patência glótica. Dado o diagnóstico de epiglotite aguda, foi medicado com ceftriaxone e ficou em vigilância nos Cuidados Intermédios durante 24 horas. O estudo analítico não apresentou alterações e a hemocultura foi negativa. No internamento, permaneceu apirético, sem dificuldade respiratória e com bom estado geral. Na fibroscopia em D4 de doença, observava-se apenas edema residual da epiglote. Em D5 teve alta, medicado com cefuroxime axetil durante 7 dias.

Comentários / Conclusões

A epiglotite requer um alto índice de suspeição por ser potencialmente fatal. Este caso mostra que, apesar de incomum, a clínica pode ser ligeira, sendo importante estar atento a sinais subtis da história e exame físico para um diagnóstico e consequente abordagem céleres.

Palavras-chave : Epiglotite aguda, obstrução da via aérea, estridor, sialorreia

Urgência | Caso Clínico

PD-280 – (21SPP-11379) – DOR TORÁCICA, PNEUMONIA OU OUTRA...

Joana Pereira-Nunes[1]; Tatiana Moreira[1]; Margarida Vicente-Ferreira[1]; Vítor Costa[2]; Ana Maia[1]
1 – Serviço de Pediatria, Unidade Autónoma de Gestão da Mulher e Criança, Centro Hospitalar Universitário de São João; 2 – Serviço de Pediatria, Instituto Português de Oncologia do Porto Francisco Gentil

Introdução / Descrição do Caso
A pneumonia adquirida na comunidade (PAC) é usual em pediatria. Sendo um diagnóstico clínico, a realização de radiografia torácica (RT) para confirmação imagiológica é frequente. A aparente normalidade radiográfica não permite a sua exclusão, nomeadamente em pacientes imunodeprimidos.
Criança de 7 anos, trazida ao SU por dificuldade respiratória e dorsalgia direita com início e agravamento ao longo do dia. Apresentava tosse escassa com evolução arrastada e posição antálgica. Sem febre ou outros sintomas. Sem contactos com SARS-CoV2.
Estava queixosa, taquipneica, com dor à percussão da região dorsal direita e sons respiratórios diminuídos no 1/3 inferior. RT sem alterações; o estudo analítico revelou bicitopenia (Hgb 5.1 g/dL, plaquetas 19 000/uL) e leucocitose com presença de blastos (GB 24 850/uL, 81.9% leucoblastos). Por suspeita de doença linfoproliferativa foi transferida para o IPO no mesmo dia.
Na admissão, a RT foi repetida e diagnosticada PAC e medicada com piperacilina/tazobactam. Agravamento do SDR e hipoxemia progressivamente ao longo de 24h, com derrame pleural de grande volume. Associada vancomicina e realizada toracocentese. O diagnóstico de leucemia mieloblástica aguda foi estabelecido e a quimioterapia iniciada 48h após a admissão. Novo agravamento 72h depois, com necessidades crescentes de FiO2, realizando TC torácica com franca loculação. Necessidade de VMI durante 24h e descorticação pleural toracoscópica.

Comentários / Conclusões
O presente caso pretende relembrar a importância basilar da clínica para o diagnóstico de PAC.
A fiabilidade na aparente normalidade da radiografia inicial presente numa paciente com doença linfoproliferativa desconhecida, poderia ter contribuído para o possível atraso de ambos os diagnósticos.

Palavras-chave : Dor torácica, Pneumonia, Leucemia, Doença Linfoproliferativa

Urgência | Caso Clínico

PD-281 – (21SPP-11382) – QUEDAS DE BICICLETA: QUE LESÕES SUSPEITAR

Mariana M. Anjos[1]; Ana Moura Figueiredo[1]; Filipa Dias Costa[1]; Julieta Morais[1]
1 – Serviço de Pediatria, Centro Hospitalar do Médio Tejo, E.P.E., Torres Novas

Introdução / Descrição do Caso

O traumatismo abdominal em idade pediátrica é frequentemente fechado, com o baço como órgão mais frequentemente afetado. As lesões abdominais traumáticas constituem a causa mais comum de lesão fatal não diagnosticada em idade pediátrica.
Adolescente de 13 anos, sexo masculino, apendicectomizado, trazido ao Serviço de Urgência por dor abdominal nos quadrantes superiores e vómitos após queda de bicicleta com embate do guiador no hipocôndrio esquerdo. Ao exame objetivo apresentava região com equimose circular no hipocôndrio esquerdo e dor à palpação dessa região. Analiticamente apresentava anemia normocrómica e normocítica e elevação da amílase e lípase. A tomografia computorizada abdominal revelou lesão traumática do pâncreas de grau III da AAST. Foi transferido para hospital de nível III onde foi submetido a CPRE com colocação de prótese, instituída antibioterapia endovenosa e mantidas medidas de suporte.
Adolescente 14 anos, sexo masculino, trazido ao Serviço de Urgência por dor abdominal e náuseas após queda de bicicleta com impacto do guiador no abdómen. Ao exame objetivo apresentava abdómen difusamente doloroso com defesa à palpação e sinais de irritação peritoneal. Análises séricas e de urina sem alterações. A tomografia computorizada do abdómen revelou hematoma de volume moderado no espaço peri-renal direito com área de contusão postero-interna deste rim. Foi submetido a tratamento conservador.

Comentários / Conclusões

As lesões abdominais provocadas pelo guiador da bicicleta são variáveis, podendo levar a lesão de órgão severa associada a sintomatologia mínima. O seu difícil diagnóstico implica manter um elevado índice de suspeição, sendo fundamentais uma avaliação clínica cautelosa e investigação complementar adequada.

Palavras-chave : Bicicleta, Dor abdominal, Traumatismo

Urgência | Caso Clínico

PD-282 – (21SPP-11441) – DIAGNÓSTICO DIFERENCIAL DE DISPNEIA EM ADOLESCENTE COM ASMA

Daniela Araújo[1]; Mariana Pereira[1]; Ana Isabel Ribeiro[1]; Mariana Benita Afonso[2]; Carla Garcez[3]; Liliana Abreu[3]; Helena Silva[1]
1 – Serviço de Pediatria, Hospital de Braga; 2 – Serviço de Imunohemoterapia, Hospital de Braga; 3 – Unidade de Cuidados Intermédios Pediátricos, Serviço de Pediatria, Hospital de Braga

Introdução / Descrição do Caso

Adolescente, sexo feminino, 17 anos, asmática, recorre ao Serviço de Urgência (SU) por dispneia com 1 semana de evolução e agravamento nas últimas 12h, tendo sido observada nessa altura no SU de outro hospital e medicada com fluticasona+salmeterol inalados e corticoterapia oral. Desde então com agravamento progressivo da dispneia, intolerância ao decúbito e sensação de aperto torácico. Duas semanas antes, por dor e edema gemelar esquerdo após exercício físico, efetuou anti-inflamatório oral e fisioterapia. Medicada habitualmente com contracetivo oral.
À observação apresentava fala entrecortada, tiragem supraesternal, hipoxemia, taquicardia, sem alterações na auscultação pulmonar.
Realizou ECG com padrão S1Q3T3 e inversão de ondas T de V1-V4; estudo analítico com elevação de d-dímeros e troponina I; angio-TC com evidência de tromboembolismo pulmonar (TEP) maciço bilateral; ecocardiograma com hipertensão pulmonar e dilatação das câmaras direitas; ecodoppler com trombose venosa profunda (TVP) da veia poplítea esquerda.
Na ausência de instabilidade hemodinâmica optou-se por não realizar fibrinólise. Iniciou heparina com posterior transição para anticoagulação oral, com boa evolução clínica, analítica e ecocardiográfica.
À data de alta, assintomática, manteve anticoagulação e meias de compressão elástica. Mantém seguimento em consulta de Imunohemoterapia, sem alterações do estudo protrombótico efetuado até ao momento.

Comentários / Conclusões

Dada a sua raridade em idade pediátrica, pretendemos com este caso alertar para a importância de considerar o TEP no diagnóstico diferencial da dispneia. Apesar do antecedente de asma, a ausência de achados auscultatórios na presença de dificuldade respiratória e história sugestiva de TVP alertaram para o diagnóstico.

Palavras-chave : tromboembolismo pulmonar, trombose venosa profunda, anticoagulação

Urgência | Caso Clínico

PD-283 – (21SPP-11460) – UMA PÚRPURA TÍPICA, UMA APRESENTAÇÃO ATÍPICA

João Vasco[1]; Maria Sousa[1]; Carolina Figueiredo[1]; Joana Carreira[1]; Juan Gonçalves[1]
1 – Serviço de Pediatria do Hospital do Divino Espírito Santo, EPER

Introdução / Descrição do Caso
A Púrpura de Henoch-Schonlein, associada a depósitos de IgA, é a vasculite sistémica mais comum em idade pediátrica. Tem uma clínica característica: púrpura palpável sem trombocitopenia ou coagulopatia, dor abdominal, articular e lesão renal. Na maioria dos casos é auto-limitada.
Menino de 6 anos, com antecedentes de sibilância recorrente e rinite alérgica. Medicado com montelucaste e desloratadina. Trazido ao Serviço de Urgência (SU) por exantema papular urticariforme, pruriginoso, com 1 semana de evolução, inicialmente nas mãos, com generalização aos membros, dorso e região glútea; e micropápulas perianais e genitais. Pico febril em D3 de doença. Por suspeita de impetiginização, teve alta medicado com flucloxacilina. Em D8, agravamento do exantema e surgimento de vesículas e lesões purpúricas, com dor local a condicionar recusa na marcha. Sem enantema, febre ou alterações articulares. Analiticamente com leucocitose e neutrofilia, PCR 0.65 mg/dL; urina tipo 2 sem alterações. Por vasculite com sobreinfecção de lesões, ficou internado medicado com amoxicilina e ácido clavulânico endovenoso.
Em D7 de internamento, com dor abdominal e sinais inflamatórios articulares (joelhos e tibiotársicas), que melhoravam com ibuprofeno. Por surgimento de novas lesões purpúricas em D9, iniciou prednisolona per os (2 mg/kg/dia). Análise sumária de urina diária normal. Melhoria progressiva do exantema e alta em D19. Fez biópsia cutânea compatível com vasculite leucocitoclástica de pequenos vasos, assumindo-se o diagnóstico de Púrpura de Henoch-Schonlein atípica.

Comentários / Conclusões
Este é um caso relevante pela clínica atípica de uma doença comum, inicialmente sem os sintomas característicos da doença (dor articular e abdominal), e com um exantema diferente do habitual.

Palavras-chave : Púrpura, Henoch-Scholein, Atipica, Exantema

Urgência | Caso Clínico

PD-284 – (21SPP-11517) – CONVULSÃO APIRÉTICA: PONTOS DA ABORDAGEM A NÃO ESQUECER

Mariana M. Anjos[1]; Ana Moura Figueiredo[1]; Patrícia Cardoso[1]; Filipa Dias Costa[1]; Julieta Morais[1]
1 – Serviço de Pediatria, Centro Hospitalar do Médio Tejo, E.P.E., Torres Novas

Introdução / Descrição do Caso
As convulsões constituem o distúrbio neurológico mais comum em pediatria e um motivo frequente de ida ao serviço de urgência. A abordagem inicial tem como objetivo a estabilização clínica do doente, e uma avaliação completa poderá trazer pistas importantes para o diagnóstico etiológico.
Criança de 12 meses, sexo feminino, trazida ao Serviço de Urgência por primeira convulsão apirética. Antecedentes pessoais de alopécia congénita e pielonefrite aguda. Crescimento estato-ponderal e desenvolvimento adequados. Exame objetivo sem alterações neurológicas e alopécia subtotal. A investigação analítica revelou hipocalcémia (Cálcio ionizado 0.76 mmol/L), fosfatase alcalina e lactato aumentados, pelo que iniciou gluconato de cálcio com resposta parcial. Perante os achados, alargou-se o estudo analítico para investigação etiológica, que revelou hipofosfatémia, elevação da paratormona e $1,25(OH)_2$ vitamina D com 25(OH) vitamina D normal. Foi transferida para hospital de nível III com a hipótese de diagnóstico de raquitismo hereditário resistente à vitamina D (HRVD), que se confirmou no estudo genético realizado.

Comentários / Conclusões
Na abordagem inicial de uma convulsão é mandatória a pesquisa de desequilíbrios eletrolíticos e metabólicos. No caso descrito, a integração dos antecedentes pessoais, achados ao exame objetivo e alterações analíticas iniciais foi fundamental para o raciocínio diagnóstico e orientar a investigação complementar.
O HRVD é uma doença rara, autossómica recessiva, com apresentações clínicas mais graves associadas a alopécia. O diagnóstico e tratamento precoces, monitorização e seguimento adequados são fundamentais para minimizar o impacto no crescimento e desenvolvimento de outras comorbilidades.

Urgência | Caso Clínico

PD-285 – (21SPP-11544) – UM CASO DE INVAGINAÇÃO INTESTINAL E APENDICITE AGUDA

Debora Valente Silva[1]; Carolina Faria[2]; Joana Filipe Pereira[3]; Cármen Silva[1]

1 – Serviço de Pediatria, Unidade Autónoma Gestão da Mulher e da Criança, Centro Hospitalar Universitário de São João; 2 – Unidade de Doenças Infeciosas e Imunodeficiências, Serviço de Pediatria, Unidade Autónoma Gestão da Mulher e da Criança, Centro Hospitalar Universitário de São João; 3 – Serviço de Cirurgia Pediátrica, Centro Hospitalar de Vila de Nova de Gaia/ Espinho

Introdução / Descrição do Caso

Os sintomas gastrointestinais, como vómitos e dor abdominal, são dos principais motivos de recurso ao serviço de urgência, sendo na maioria autolimitados. No entanto, patologias como a invaginação intestinal e a apendicite aguda requerem um diagnóstico precoce, de modo a evitar complicações. Ambas cursam com sintomatologia semelhante, diferindo na idade de apresentação. O pico de incidência das duas patologias diverge: na invaginação intestinal em 60% acontece abaixo dos 12 meses de idade, enquanto que na apendicite <5% dos casos surgem abaixo dos 5 anos. Lactente de 7 meses, sexo masculino, sem antecedentes pessoais de relevo, trazido ao serviço de urgência por vómitos de conteúdo alimentar (mais de 10 episódios em 24 horas), sem sangue ou muco e noção materna de dor abdominal. Sem febre ou outros sintomas associados. À observação, gemido intermitente, palidez cutânea e noção de desconforto abdominal à palpação. Foi realizada ecografia abdominal que identificou alterações sugestivas de invaginação íleo-cólica. Submetido a desinvaginação hidrostática com controlo ecográfico. Por manutenção do mau estado geral, desconforto abdominal e início de febre, repetida ecografia e TC abdominais que revelaram a presença de apendicite aguda.

Comentários / Conclusões

A ocorrência de invaginação com apendicite como reportado é uma condição rara, implicando grandes desafios diagnósticos. A reavaliação frequente do estado geral, assim como a valorização dos sinais e sintomas devem ser tidos em conta em lactentes com suspeita de invaginação intestinal. Por ser rara, a apendicite aguda pode não ser considerada como hipótese diagnóstica em idades tão precoces, não devendo ser esquecida.

Palavras-chave : Apendicite aguda

Urgência | Caso Clínico

PD-286 – (21SPP-11584) – SÍNDROME DE MAY THURNER – UMA ENTIDADE RARA ASSOCIADA A PATOLOGIA VASCULAR

Susana Correia De Oliveira[1]; Patrícia Sousa[1]; Cecília Pereira[1]; Maria Inês Aguiar[2]; Joana Ferreira[3]; Catarina Magalhães[1]

1 – Serviço de Pediatria, Hospital Senhora da Oliveira, Guimarães; 2 – Serviço de Imunohemoterapia, Hospital Senhora da Oliveira, Guimarães; 3 – Serviço de Cirurgia Vascular, Hospital Senhora da Oliveira, Guimarães

Introdução / Descrição do Caso

A trombose venosa profunda (TVP) em idade pediátrica é rara, existindo fatores de risco (FR) que predispõem ao seu aparecimento.
Adolescente de 16 anos, antecedentes pessoais de lábio leporino submetido a cirurgia reconstrutiva 1 mês antes da vinda ao serviço de urgência (SU) e medicada com anti-conceptivo oral combinado (Drospirenona+Etinilestradiol, 3mg+0.02mg), recorre ao SU por edema e dor da coxa e virilha esquerda, com irradiação linear pela face interna da coxa até ao joelho, com 2 dias de evolução. Ao exame físico com assimetria dos membros inferiores (MI), MI esquerdo de maiores dimensões e com dor à palpação, sem calor ou eritema e com pulsos palpáveis e simétricos. Analiticamente com anemia microcítica e hipocrómica (Hb 9.9 g/dL, VGM 75.5fL), VS aumentada (32 mm), elevação dos D-Dímeros (3214 ng/mL) e prolongamento PT (17,5s). Avaliada por cirurgia vascular e realizado eco-doppler venoso MI com diagnóstico de TVP poplítea direita e ilio-femoral esquerda, iniciando anticoagulação com enoxaparina 60 mg 12/12h. Por agravamento das queixas álgicas, efectuada Veno-TC que identificou "rim pélvico direito" e "compressão da veia ilíaca comum esquerda entre L5 e a artéria ilíaca comum direita, correspondendo a um Síndrome de May-Thurner (SMT)". Das provas complementares adicionais, destaca-se teste de mistura, sugestivo de défice de factor da via extrínseca, que ainda se encontra em estudo. Alta hipocoagulada com rivaroxabano, orientada para seguimento multidisciplinar.

Comentários / Conclusões

A SMT resulta da compressão venosa extrínseca pelas artérias contra estruturas ósseas no território venoso da veia íliaca e cava, facilitando o desenvolvimento de TVP. No caso apresentado supõe-se uma etiologia multifactorial como causa da TVP.

Palavras-chave : Trombose Venosa Profunda, Síndrome de May-Thurner

Urgência | Caso Clínico

PD-287 – (21SPP-11608) – ABDÓMEN AGUDO NA URGÊNCIA PEDIÁTRICA – UM CASO DE PSEUDOAPENDICITE

Daniela Couto[1]; Joana Mendes[1]; Rui Diogo[1]; Raquel Ricardo[2]; Nuno Lourenço[1]
1 – Serviço de Pediatria, Centro Hospitalar Universitário Cova da Beira; 2 – Serviço de Cirurgia, Centro Hospitalar Universitário Cova da Beira

Introdução / Descrição do Caso
Apesar de perante um quadro de dor abdominal aguda poder suspeitar-se de apendicite aguda, é necessário ter em atenção que outras patologias não cirúrgicas podem ter apresentação semelhante. É o caso da ileíte por Campylobacter, que se pode manifestar como uma pseudoapendicite.
Adolescente, 16 anos, saudável. Recorreu duas vezes ao Serviço de Urgência por febre, dor abdominal periumbilical tipo cólica de início súbito, anorexia, 10 dejeções líquidas e três vómitos alimentares em 24 horas. Sem contexto epidemiológico de doença. Objetivamente na segunda observação, palpação abdominal dolorosa com defesa na fossa ilíaca direita e dor à descompressão. Analiticamente, sem leucocitose, mas com PCR e PCT aumentadas. Apesar de provável gastroenterite, perante o exame objetivo, realizou ecografia abdominal que se mostrou sugestiva apendicite aguda. Iniciou antibioterapia empírica e foi submetido a apendicectomia laparoscópica, detetando-se íleo dilatado e inflamado e apêndice com características macroscópicas de ligeira inflamação. Durante internamento, manteve dejeções diarreicas e dor abdominal importante e ao quinto dia de internamento, coprocultura positivou para C.jejuni. Completou 7 dias de Metronidazol e de Ceftriaxone e 5 dias de Azitromicina oral, com boa evolução clínica.

Comentários / Conclusões
A infeção por Campylobacter é a principal causa de gastroenterite aguda bacteriana. Apesar de na maioria das vezes ser uma doença auto-limitada, alguns casos podem mimetizar quadros de abdómen agudo. Este caso adquire particular interesse, pois apesar de não tão frequente, a pseudoapendicite por Campylobacter deve ser um diagnóstico a ponderar, de forma a ser instituída antibioterapia atempada e evitando procedimentos cirúrgicos desnecessários.

Palavras-chave : Abdómen agudo, Pseudoapendicite, Campylobacter jejuni

Urgência | Caso Clínico

PD-288 – (21SPP-11867) – PNEUMOMEDIASTINO ESPONTÂNEO: UMA PATOLOGIA RARA, DUAS APRESENTAÇÕES DISTINTAS

Daniela Ester Ribeiro[1]; Patrícia Campos[1]; Tomás Ferrão[1]; Sónia Almeida[1]
1 – Serviço de Pediatria, Centro Hospitalar Baixo Vouga, Aveiro, Portugal

Introdução / Descrição do Caso
O pneumomediastino é classificado em espontâneo ou traumático. O pneumomediastino espontâneo (PE) é uma patologia rara, com três picos de maior incidência: o período neonatal, a idade pré-escolar e a adolescência.
Caso um: Adolescente 15 anos, masculino, que recorreu ao Serviço de Urgência (SU) por dor torácica direita, pleurítica, com irradiação cervical ipsilateral de início súbito, em repouso. História pessoal de patologia tiroideia, sem hábitos tabágicos. Ao exame objetivo (EO) biótipo mesomorfo, crepitações subcutâneas torácicas e cervicais à direita. Auscultação pulmonar sem alterações.
Caso dois: Criança 9 anos, feminina, admitida no SU por dor e edema da hemiface direita, após mergulho em piscina. Sem antecedentes pessoais de relevo. Ao EO com obesidade, edema duro da hemiface e crepitações subcutâneas faciais e cervicais. Auscultação pulmonar sem alterações.
A radiografia torácica e cervical de ambos revelou pneumomediastino e enfisema subcutâneo. Pela extensão, o primeiro também realizou TC tórax e endoscopia digestiva alta. O tratamento foi sintomático. Ambos registaram evolução clínica e radiológica favorável em duas semanas.

Comentários / Conclusões
Na maioria dos casos de PE é possível identificar um desencadeante, nomeadamente patologia pulmonar ou manobra de Valsalva. Contudo, no caso um não se identificou desencadeante (PE primário). Os sintomas mais frequentes são dor torácica pleurítica e dispneia, pelo que se ressalva a apresentação atípica do caso dois. O diagnóstico de PE efectua-se através da radiografia torácica. Trata-se de patologia autolimitada, com resolução espontânea em cerca de duas semanas. A recorrência ocorre em menos de 5% dos casos.

Palavras-chave : Pneumomediastino espontâneo, Enfisema subcutâneo

Investigação Básica e Translaccional | Casuística / Investigação

PD-289 – (21SPP-11715) – TRANSFERÊNCIAS INTER-HOSPITALARES: A REALIDADE DE UM HOSPITAL NÍVEL II

Jessica Sousa[1]; Madalena Meira Nisa[1]; Sónia Santos[1]; Dora Gomes[1]; Joana Pimenta[1]; Joaquina Antunes[1]; Elisabete Santos[1]; Cristina Faria[1]
1 – Serviço de Pediatria, Centro Hospitalar Tondela-Viseu

Introdução e Objectivos
A Rede de Referenciação Materno-Infantil permite regular as relações de complementaridade e de apoio entre instituições, de modo a garantir o acesso de todos os doentes aos cuidados de saúde. Objetivo: Caracterização das transferências inter-hospitalares dos doentes internados no Serviço de Pediatria de um hospital nível II.

Metodologia
Estudo retrospetivo descritivo dos doentes transferidos de um hospital nível II, entre 1/1/2004 e 31/12/2020. Foram excluídos recém-nascidos e crianças transferidas a partir da urgência pediátrica.

Resultados
Registaram-se 23578 internamentos e 265 transferências (1,1% dos internamentos), com uma média de 16 transferências/ano. A idade mediana dos doentes transferidos foi 6 anos e a duração mediana do internamento até à transferência foi 4 dias. A maioria dos doentes foi transferida para observação por outra especialidade/subespecialidade (55,8%), 27,7% por especialidades cirúrgicas (principalmente cirurgia pediátrica, neurocirurgia, ortopedia). Os restantes foram transferidos por necessidade de cuidados intensivos (21,1%), para realização de exames complementares de diagnóstico não disponíveis no nosso hospital (14,7%) e para continuação de cuidados na área de residência (8,3%). As principais patologias: foro neurológico (12,8%) (descompensação de epilepsia/convulsões não controladas), foro respiratório (10,9%) (pneumonia complicada) e doença oncológica suspeita/confirmada (10,2%).

Conclusões
A taxa de transferências no nosso estudo é inferior à descrita noutros estudos nacionais. Cerca de 1/3 das transferências foram para avaliação por especialidades cirúrgicas. Salientamos a importância de conhecer a realidade local e o panorama nacional de referenciações, no sentido de melhorar a qualidade dos cuidados prestados.

Palavras-chave : transferências, equidade em saúde, apoio entre instituições

Neonatologia | Caso Clínico

PD-290 – (21SPP-11668) – MAIS DO QUE UM BLOQUEIO ATRIO-VENTRICULAR?

M Inês Nunes Marques[1]; Cláudia Rodrigues[2]; Duarte Martins[3]; Edmundo Santos[4]; Anabela Salazar[4]
1 – Serviço de Pediatria, Departamento da Saúde da Mulher e da Criança, Hospital Espirito Santo de Évora; 2 – Departamento de Pediatria, Hospital de Torres Novas; 3 – Unidade Cardiologia Pediatrica, HSFX-CHLO; 4 – UCIN, HSFX-CHLO

Introdução / Descrição do Caso
A síndrome de QT longo (SQTL) é uma canalopatia cardíaca hereditária rara e o diagnóstico pré-natal é difícil. A associação com bloqueio atrio-venticular (BAV) 2:1 é rara, manifestando-se no período fetal ou neonatal e está associado a mau-prognostico.
RN, sexo masculino, antecedentes familiares irrelevantes. Gestação vigiada, serologias, ecografias e ecocardiograma sem alterações. Às 22 semanas(s.) com bradicardia fetal. Anticorpos SS-A e SS-B maternos negativos. Às 26s., persistência de bradicardia e BAV 2:1, tendo iniciado dexametasona PO.
Cesariana às 33s. por sofrimento fetal. IA 7/8/9. Reanimação pós-natal sem intercorrências, FC 70-90 bpm. Peso P5-10. Sem dismorfias.
Internado em Unidade Cuidados Intensivos Neonatais, verificou-se BAV 2:1 e prolongamento de QTc (550-560ms), com estabilidade hemodinâmica. Sem terapêutica farmacológica. Ecocardiograma em D1 vida com FOP e hipertrofia do ventrículo direito, que resolveu posteriormente. Em D6 vida, ritmo sinusal, mantendo prolongamento QTc (Qtc 450-490ms).
Pela suspeita de SQTL e episódios de taquicardia ventricular, transferido para U. de CardioPediatria, iniciando propranolol. Estudo genético para canalopatias (nomeadamente SQTL) revelou duas mutações de significado incerto no gene SCN5A. Foi implantado *pacemaker*. Tem tido boa evolução clínica, com adequado desenvolvimento estaturoponderal e psico-motor, mantém ritmo sinusal e função cardíaca normal.

Comentários / Conclusões
Existem poucos casos descritos de SQTL associado a BAV 2: 1. A deteção de BAV 2: 1 no período fetal permitiu o diagnóstico e intervenção precoce de SQTL. O SQTL é uma causa morte súbita por *Torsades de pointes*. O estudo genético é importante para tratamento mais eficaz e para aconselhamento familiar.

Palavras-chave : sindrome QT longo, BAV, bradicardia fetal

Neonatologia | Caso Clínico

PD-291 – (21SPP-11785) – ASSIMETRIA FACIAL DURANTE O CHORO NO RECÉM-NASCIDO

Joana Filipe Ribeiro[1]; Jorge Spratley[2,3,4]; Mário Mateus[5]; Henrique Soares[5,6]

1 – Serviço de Pediatria, Hospital Sousa Martins, ULS Guarda; 2 – Departamento de Cirurgia e Fisiologia/ Otorrinolaringologia da Faculdade de Medicina da Universidade do Porto; 3 – Serviço de Otorrinolaringologia, Centro Hospitalar Universitário de São João, E.P.E.; 4 – CINTESIS – Centro de Investigação em Tecnologias e Serviços de Saúde; 5 – Serviço de Neonatologia, Centro Hospitalar Universitário de São João, E.P.E.; 6 – Departamento de Ginecologia-Obstetrícia e Pediatria da Faculdade de Medicina da Universidade do Porto

Introdução / Descrição do Caso

A assimetria facial, detetável durante o choro no recém-nascido (RN), pode ter diferentes etiologias e associar-se a Síndromes Malformativas.
RN do sexo masculino, gestação vigiada, sem intercorrências e com ecografias pré-natais sem alterações. Parto distócico por ventosa às 39 semanas de gestação, com Índice de *Apgar* 9/ 10. Nas primeiras horas de vida, foi notada assimetria facial, que era mais evidente durante o choro, sem outras anomalias associadas. Ao exame, salientava-se uma paralisia facial periférica direita, grau V na escala de *House-Brackmann*.
A RM cerebral revelou uma marcada hipogenesia do VII nervo craniano direito e a eletromiografia mostrou sequelas de grave lesão axonal crónica com sinais de reinervação dos músculos pelo VII nervo craniano contralateral. Foram, também, realizados avaliação oftalmológica, ecocardiograma, ecografias abdominal e reno-vesical, que excluíram malformações associadas. Atualmente, com 15 meses de idade, a criança apresenta desenvolvimento psicomotor e estaturo-ponderal adequados, encontrando-se a realizar reabilitação física com melhoria ligeira da assimetria da face.

Comentários / Conclusões

Perante uma assimetria facial durante o choro, é importante estar atento aos sinais clínicos que nos possam ajudar a diferenciar entre hipoplasia ou agenesia do músculo depressor do ângulo da boca ou mesmo uma paralisia facial congénita (PFC). A PFC pode associar-se a lesões de outros nervos e outras malformações, como é o caso do Síndrome de Moebius. Contrariamente, este caso descreve uma causa rara de PFC, que cursa com hipogenesia isolada do nervo facial condicionando uma síndrome de desnervação dos músculos da mímica.

Palavras-chave : Recém-Nascido, Assimetria Facial, Paralisia Facial Congénita

Neonatologia | Caso Clínico

PD-292 – (21SPP-11530) – FETOMATERNAL HEMORRHAGE: A CLUE TO INTRAPLACENTAL CHORIOCARCINOMA AND NEONATAL MALIGNANCY

Mariana Simões[1]; Gonçalo Vale[1]; Catarina Lacerda[1]; Patrícia Pais[1]; Diana Pignatelli[1]

1 – Centro Hospitalar Barreiro-Montijo

Introdução / Descrição do Caso

Fetomaternal hemorrhage (FMH) is a known cause of neonatal anemia. Intraplacental choriocarcinoma (ICC) is a rare malignancy related with massive FMH that can spread to the fetus and cause invasive neonatal disease.
A 35-year old woman, presented in labor at 39 weeks of gestation. Pregnancy was uneventful. Spontaneous rupture of membranes two hours before delivery revealed meconium stained amniotic fluid. A female newborn, weighing 3200g, was born by vaginal delivery and admitted to the neonatal unit at 15 minutes of life for severe pallor and hypoactivity. Laboratory findings revealed hemoglobin (Hb) 3.6 g/dL. Maternal Hb electrophoresis showed fetal Hb concentration of 3.3%. Newborn´s Hb levels gradually increased after transfusion, while platelet count decreased to 28.000/uL and C Reactive Protein increased to 48.3mg/L. Clinical outcome was surprisingly good. At two months follow up, she had normal growth and neurological development. At the same time, her mother presented with persistent vaginal bleeding since delivery. Serum b-hCG was 667.804mUI/mL, uterine curettage biopsy confirmed choriocarcinoma and pulmonary metastasis were found. The baby's b-hCG was negative. At 6 months follow up there are no clinical manifestations suggestive of infantile choriocarcinoma.

Comentários / Conclusões

Case reports have described an association between massive FMH and neonatal metastatic choriocarcinoma. A review of 25 cases of ICC with FMH found metastasis in 20% of the neonates. As the consequences of widespread choriocarcinoma are devastating for both mother and infant, we highlight the importance of b-hCG screening in cases of massive FMH.

Neonatologia | Casuística / Investigação

PD-293 – (21SPP-11396) – RECÉM-NASCIDOS COM IDADE GESTACIONAL INFERIOR A 32 SEMANAS NASCIDOS NUM HOSPITAL DE NÍVEL II – CASUÍSTICA DE 15 ANOS

Beatriz Sá[1]; Rita Cunha[1]; Cláudia Gomes[1]; Margarida Pereira[1]; João Agro[1]; Margarida Agostinho[1]
1 – Serviço de Pediatria – Centro Hospitalar de Leiria

Introdução e Objectivos

O nosso hospital é um Hospital de Apoio Perinatal dirigido a prestar cuidados a recém-nascidos (RN) com idade gestacional (IG) ≥32 semanas (S). Em caso de ameaça de parto com IG<32S é sempre tentada transferência *in utero*. O objetivo deste estudo foi caracterizar os RN com IG<32S nascidos no nosso hospital.

Metodologia

Estudo retrospetivo descritivo através da consulta dos processos clínicos dos RN com IG<32S nascidos no nosso hospital de 2006 a 2021.

Resultados

Ocorreram 48 partos num total de 54 RN, 67% do sexo masculino. A IG média foi 29,2±2,3S, com 11 RN com IG<28S. Fizeram maturação fetal completa 9 RN. O peso ao nascer (PN) médio foi 1325±351g, 44% de muito baixo PN e 20% de extremo baixo PN (EBPN). O Índice de Apgar (IA) mediano ao 1º, 5º e 10º minutos (min) foi 7,5[5;9], 10[8;10] e 10[9;10], respetivamente. Todos os RN com IG<28S foram transferidos exceto 1 falecido à 2ª hora. Este grupo associou-se a maior idade materna (p=0,042), menor PN (p<0,001), menor IA ao 1º (p=0,001), 5º e 10º min (p<0,001) e maior mortalidade (64% *vs* 5%, p<0,001). O PN correlacionou-se com a IG (p<0,001) e IA ao 1º, 5º (p=0,001) e 10º min (p<0,001). Os RN com EBPN apresentaram maior mortalidade (64% *vs* 12%, p<0,001). Tiveram evolução favorável 40 RN (74%); dos restantes, 5 tiveram sequelas major e 9 faleceram. Foram transferidos para Unidade de Cuidados Intensivos Neonatais (UCIN) 26 RN. Dos 28 RN não transferidos (IG média 30,6±1,5S), 27 tiveram evolução favorável. A sobrevida sem sequelas major associou-se a maior IG, PN (p<0,001) e IA ao 1º (p=0,001), 5º e 10º min (p<0,001).

Conclusões

Os dados mostram uma sobrevida, incluindo sem sequelas, de acordo com o previamente descrito em RN com IG<32S. Todos os RN com decisão de não transferência para UCIN tiveram evolução favorável.

Palavras-chave : Neonatologia, Parto pré-termo, Recém-nascido extremo prematuro, Hospital de Apoio Perinatal

Neonatologia | Casuística / Investigação

PD-294 – (21SPP-11373) – FOTOTERAPIA DURANTE O INTERNAMENTO E MANUTENÇÃO DO ALEITAMENTO MATERNO APÓS A ALTA – QUE INFLUÊNCIA?

Pedro Miragaia[1]; Joanna Ashworth[2]; Rui Almeida[3]
1 – Serviço de Pediatria Médica, UAG Mulher e Criança, Centro Hospitalar Universitário São João; 2 – Serviço de Pediatria, Centro Materno-Infantil do Norte, Centro Hospitalar Universitário do Porto; 3 – Serviço de Pediatria, Departamento da Mulher, da Criança e do Jovem, Unidade Local de Saúde de Matosinhos

Introdução e Objectivos

A icterícia neonatal (IN) é frequente nos recém-nascidos (RN). O surgimento de recomendações internacionais para a sua abordagem coincidiu com a maior utilização da fototerapia nestes doentes, sendo ainda discutidos os efeitos adversos dessa técnica. O objetivo deste estudo foi avaliar o impacto da fototerapia na manutenção e duração do aleitamento materno exclusivo (AME) após a alta.

Metodologia

Estudo retrospetivo, incluindo RN de termo, saudáveis, internados para fototerapia por IN (casos) e RN avaliados por IN sem necessidade de fototerapia (controlos). Excluídos RN com internamento por outras patologias. Recolhida informação quanto a género, idade gestacional, tipo de parto, paridade, peso ao nascimento e admissão, níveis de bilirrubina, tipo de fototerapia e modo de aleitamento à admissão e aos 1, 3 e 6 meses.

Resultados

Dos 234 processos analisados, 96 referiam-se a RN internados para realização de fototerapia. No momento de avaliação e com 1 mês de vida, não se encontrou associação estatisticamente significativa entre a exposição a fototerapia e o modo de aleitamento. Contudo, a proporção de doentes que mantinha AME, aos 3 e 6 meses de vida, foi superior nos que não realizaram fototerapia (p<0.001 e p=0.01 respetivamente). Após realização de regressão logística para ajuste a potenciais confundidores, a exposição à fototerapia no período neonatal foi o único preditor significativo para a não manutenção do AME nessas idades.

Conclusões

Nestes doentes, a exposição a fototerapia para tratamento de IN não foi associada ao modo de aleitamento no primeiro mês de vida. Contudo, a associação com a diminuição do AME a longo prazo sugere que os RN que realizam fototerapia podem ser uma população particularmente vulnerável ao abandono precoce desse modo de aleitamento.

Palavras-chave : Fototerapia, Icterícia Neonatal, Aleitamento materno

Neonatologia | Casuística / Investigação

PD-295 – (21SPP-11612) – CARACTERIZAÇÃO SOCIODEMOGRÁFICA DA POPULAÇÃO DE UMA MATERNIDADE DE UM HOSPITAL PERINATAL DIFERENCIADO

Rafael Inácio[1]; Joana Glória[1]; Carolina Castro[1]; Sandra Valente[2]; Margarida Abrantes[2]; Joana Saldanha[2]

1 – Departamento de Pediatria, Centro Hospitalar Universitário Lisboa Norte; 2 – Serviço de Neonatologia, Departamento de Pediatria, Centro Hospitalar Universitário Lisboa Norte

Introdução e Objectivos

Ao longo do século XXI no território nacional tem-se assistido a uma modificação social que coloca desafios aos cuidados em saúde materno-infantil. O objetivo deste estudo foi caracterizar os dados sociodemográficos, da gravidez e parto dos recém-nascidos internados na maternidade de um hospital perinatal diferenciado da região sul do país.

Metodologia

Estudo observacional com aplicação de um inquérito às puérperas internadas entre 1 de Março e 30 de Junho de 2021. Foi obtido consentimento informado materno e aprovação da comissão de ética do centro hospitalar.

Resultados

Foram obtidos 347 inquéritos de um total de 785 internamentos. A idade materna média foi 31,8 anos e paterna 33,7 anos. 79,1% das mães e 77,4% dos pais referiram ter escolaridade ≥ 12º ano. 19,5% das mães e 7,7% dos pais eram estudantes ou desempregados, 18,9% dos progenitores trabalhadores não qualificados e 32% das mães e 22,4% dos pais exerciam profissões do grupo de especialistas de atividades intelectuais e científicas. 8% das gestações foram consideradas não vigiadas. Verificou-se uma associação ($p<0,01$) entre a idade materna, o grau de escolaridade e a adequada vigilância da gravidez. 27,6% das mães e 26,8% dos pais eram migrantes e, destes, 13,7% das mães e 8,2% dos pais não fluentes na língua portuguesa.

Conclusões

Os dados obtidos mostraram uma associação entre a idade materna mais precoce e um nível de escolaridade mais baixo com a não vigilância adequada da gravidez, variável que apresentou um valor importante e merecedor de reflexão. A percentagem de população migrante é atualmente muito expressiva, com um número não negligenciável de progenitores não fluentes na língua portuguesa, o que obriga a uma adaptação dos recursos de saúde para otimização dos cuidados prestados.

Palavras-chave : Dados sociodemográficos, Vigilância da gravidez, Escolaridade, Migração, Idade materna

Neonatologia | Casuística / Investigação

PD-296 – (21SPP-11616) – DETERMINAÇÃO DO VALOR DE BILIRRUBINA EM RECÉM-NASCIDOS: ESTUDO COMPARATIVO ENTRE OS MÉTODOS TRANSCUTÂNEO E SÉRICO

Diana Mota Almeida[1]; Joana Ramos[1]; Catarina Pinto Silva[1]; Marta Oliveira Martins[1]; Carlos Lemos[1]; Adelaide Taborda[1]

1 – Serviço de Neonatologia B, Maternidade Bissaya Barreto – Centro Hospitalar e Universitário de Coimbra

Introdução e Objectivos

A icterícia é comum no período neonatal imediato. O gold-standard no diagnóstico de hiperbilirrubinémia é a determinação do valor de bilirrubina total sérica (BRBsT). Contudo esta técnica não é isenta de riscos. A determinação do valor de bilirrubina por método transcutâneo (BRBtc) é utilizada como rastreio, mas a correlação entre os valores obtidos por ambos os métodos permanece pouco clara.
Com este estudo pretende-se avaliar a correlação existente entre valores de BRBsT e BRBtc.

Metodologia

Estudo descritivo e transversal realizado numa enfermaria de puerpério em dois períodos: fevereiro a setembro 2020 e entre maio a julho 2021. Foram incluídos recém-nascidos com critérios para avaliação da BRBsT e foi determinado o valor de BRBtc na região frontal e esternal. Avaliou-se a correlação entre BRBtc e BRBsT pelo coeficiente de correlação de Pearson. Foi utilizado o SPSS®v.25 para análise estatística.

Resultados

Realizaram-se 153 colheitas e respetivas avaliações de BRBtc.
Os valores de BRBsT apresentaram correlação positiva de magnitude forte (r=0,779) com BRBtc esternal e correlação positiva de magnitude moderada (r=0,691) com BRBtc frontal. Quando BRBsT>15mg/dL, os valores de BRBsT apresentaram correlação positiva de magnitude moderada (r=0,497) com BRBtc esternal e correlação positiva de magnitude fraca (r=0,390) com BRBtc frontal.

Conclusões

Os dados obtidos apontam o método transcutâneo como uma ferramenta válida na identificação de recém-nascidos com necessidade de realização de fototerapia, podendo evitar a realização de exames invasivos em alguns casos. A ausência de correlação forte quando BRBsT>15mg/dL sugere a indicação do método sérico nestes casos.

Palavras-chave : Bilirrubina, Método transcutâneo, Sérico, Estudo comparativo

Neonatologia | Casuística / Investigação

PD-297 – (21SPP-11624) – PREVALÊNCIA DO ALEITAMENTO MATERNO ATÉ AOS 12 MESES DE VIDA EM LACTENTES NASCIDOS NUM HOSPITAL AMIGO DOS BEBÉS

Diana Mota Almeida[1]; Beatriz Costa[2]; Adelaide Taborda[1]
1 – Serviço de Neonatologia B, Maternidade Bissaya Barreto – Centro Hospitalar e Universitário de Coimbra; 2 – Faculdade de Medicina da Universidade de Coimbra

Introdução e Objectivos

O aleitamento materno (AM) tem inúmeras vantagens para o binómio mãe-filho, sendo a sua promoção uma prioridade de Saúde Pública. Apesar de elevadas taxas de AM na alta das maternidades, constata-se um abandono considerável ao longo dos primeiros meses. Com este estudo pretende-se conhecer a epidemiologia do AM num Hospital Amigo dos Bebés (HAB) nos primeiros 12 meses de vida e analisar fatores que influenciam a sua manutenção/abandono.

Metodologia

Estudo observacional, longitudinal e analítico, cujos dados foram obtidos pela aplicação de um inquérito no puerpério e posterior contacto telefónico aos 2, 4, 6, 9 e 12 meses para avaliar a continuidade do AM. Foram avaliadas variáveis demográficas, tipo de parto e práticas hospitalares que poderiam influenciar o início e manutenção do AM. Foi utilizado o SPSS®v.25 para análise estatística.

Resultados

Obtiveram-se 201 respostas. À data da alta 97,50% faziam leite materno (79,60% aleitamento materno exclusivo, AME). Verificaram-se taxas de AM de 82,60%, 70,60%, 64,68%, e taxas de AME de 59,70%, 57,20% e 19,20% aos 2, 4 e 6 meses, respetivamente. A taxa de AM aos 9 meses foi de 51,24% e aos 12 meses foi de 36,32%. A experiência prévia positiva em amamentação, realização de pele-a-pele e a empregabilidade da mãe associaram-se a maiores taxas de AM. Os principais fatores de abandono do AM foram hipogalactia e dificuldades na amamentação.

Conclusões

Este estudo salienta a importância de práticas nas maternidades que influenciam o AM, tal como a realização do pele-a-pele e a necessidade de apoio às mães na prática da amamentação, sobretudo àquelas que não tiveram uma experiência anterior favorável. O declínio das taxas de AM e as causas de abandono antecipam a necessidade de maior apoio ao AM nos serviços da comunidade.

Palavras-chave : Aleitamento Materno, Hospital Amigo dos Bebés, Abandono, Fatores de risco

Neonatologia | Casuística / Investigação

PD-298 – (21SPP-11691) – ADMINISTRAÇÃO DE DEXTROSE ORAL EM RECÉM-NASCIDOS – UMA NOVA ABORDAGEM NO TRATAMENTO DA HIPOGLICEMIA NEONATAL

Mariana Simões[1]; Gonçalo Vale[1]; Maria São Pedro[1]; Tânia Pessoa[1]; Rita Parente[1]; Rita Matos Parreira[1]; Luís Miranda[1]; Ana Miranda[1]; Catarina Espírito Santo[1]; Paula Afonso[1]; Joana Extreia[1]; Catarina Lacerda[1]; Susana Correia[1]; Diana Pignatelli[1]; Isabel Bretes[1]
1 – Centro Hospitalar Barreiro-Montijo

Introdução e Objectivos

A hipoglicemia neonatal é uma importante causa de morbilidade, mas a sua definição e abordagem não são consensuais. As sequelas neurológicas justificam a aplicação de protocolos de rastreio e atuação precoce. Estudos recentes concluíram que a dextrose em gel a 40% *per os* diminui os internamentos em Unidade de Neonatologia (UN) e aumenta a probabilidade de aleitamento materno exclusivo (AME) após a alta, devendo ser considerada como 1ª linha no tratamento da hipoglicemia neonatal.
Objetivo: Testar a eficácia da dextrose em gel no tratamento e consequente redução das admissões na UN por hipoglicemia neonatal nos RN com fatores de risco (FR) para hipoglicemia assintomática: prematuros tardios (PT), filhos de mãe diabética (FMD) e RN leves ou grandes para a idade gestacional (LIG ou GIG).

Metodologia

Estudo prospetivo, comparativo, com 2 grupos de RN, definidos por amostragem sistemática: o grupo de controlo (C) cumpre o protocolo do Serviço e o grupo experimental (E) utiliza o protocolo da dextrose em gel.

Resultados

Nos primeiros 3 meses, num total de 339 partos, foram identificados 71 RN: 36 no grupo C e 35 no grupo E. Verificou-se um predomínio de RN GIG (N=38) e FMD (N=25). 14% (N=10) dos RN desenvolveram hipoglicémia, 3 do grupo C e 7 do grupo E. Dos 7 RN que fizeram dextrose em gel, apenas 2 necessitaram de 2ª administração. Dos 10 RN, 7 tiveram alta sob AME (1 do grupo C vs 6 do grupo E). Não foi admitido nenhum RN na UN por hipoglicemia neonatal.

Conclusões

Os dados disponíveis nesta fase não são ainda estatisticamente significativos para comprovar a eficácia da dextrose em gel. Contudo, a otimização do rastreio de RN com FR pela aplicação sistemática e mais rigorosa de ambos os protocolos constitui, sem dúvida, uma melhoria na prestação de cuidados de saúde.

Neonatologia | Casuística / Investigação

PD-299 – (21SPP-11835) – RESTRIÇÃO DE CRESCIMENTO FETAL NUMA UNIDADE DE CUIDADOS PERINATAIS – IMPLEMENTAÇÃO DE NOVO PROTOCOLO DE ABORDAGEM

Ivana Cardoso[1]; Maria Tomé[1]; Joana Tenente[1]; António Vinhas Da Silva[1]; Andreia Teles[1]
1 – Centro Hospitalar Vila Nova de Gaia/Espinho

Introdução e Objectivos
A Restrição de Crescimento Fetal (RCF) afeta cerca de 3% a 7% de todas as gravidezes e pode resultar em complicações significativas a curto e longo prazo. Objetivo deste estudo – comparar 2 grupos de recém-nascidos (RN), antes e depois da implementação de um novo protocolo de abordagem da RCF em 2015 visando analisar a relação entre a hospitalização de RN com idade gestacional (IG) ≥ 35 semanas e/ou peso à nascença (PN) ≥ 2000g no serviço de perinatologia (SP) e um início mais precoce da alimentação entérica.

Metodologia
Estudo retrospetivo e longitudinal numa Unidade Diferenciada de Cuidados Perinatais.
Incluídos RN com o diagnóstico de RCF entre 2013-2014 (Grupo 1, G1) e entre 2017-2018 (Grupo 2, G2), após a implementação do protocolo em 2015. Recolha de dados demográficos, parâmetros antropométricos aos 24 meses, entre outros.

Resultados
282 RN (120 G1; 162 G2), 52,1% feminino, média de IG 36,77 (0,168). Diferença significativa (p<0,05) entre grupos com pacientes do G2 com RCF mais precoce, índice de apgar mais baixo aos 10 minutos e antecedentes patológicos maternos mais frequentes. G2 também tiveram maior incidência de prematuridade, reanimação e menor IG e PN, mas sem significado estatístico.
Hospitalização no SP de RN com IG ≥ 35 semanas e ≥ 2000g foi mais frequente no grupo G2 vs G1 (53%/50,8%; p>0,05) e doentes G2 hospitalizados neste setor tiveram PN e IG mais baixos (p>0,05).
RN prematuros do G2 iniciaram alimentação entérica mais cedo (p>0,05), sem complicações significativas associadas.

Conclusões
Tendência para iniciar a alimentação entérica mais cedo, mesmo em grandes prematuros, não levou a um aumento das complicações e a longo prazo pode diminuir o impacto da RCF, demonstrando a importância da atualização dos protocolos.

Palavras-chave : Restrição de Crescimento Fetal

Neonatologia | Casuística / Investigação

PD-300 – (21SPP-11911) – TEMPERATURA À ADMISSÃO NA UNIDADE DE CUIDADOS INTENSIVOS NEONATAIS (UCIN) COMO INDICADOR DE QUALIDADE

Liane Moreira[1]; Patrícia Sousa[1]; Francisca Dias De Freitas[1]; Maria Cristina Granado[1]; Fernando Graça[1]; Clara Paz Dias[1]; Alexandra Pinto[1]
1 – Hospital da Senhora da Oliveira, Guimarães

Introdução e Objectivos
A temperatura (Tβ) corporal dos recém-nascidos (RN) deverá ser mantida entre 36.5 e 37.5ºC, sendo a hipotermia (Tβ < 36.5ºC) um forte preditor de morbimortalidade, especialmente em RN prematuros. O objetivo do presente trabalho foi determinar a incidência de hipotermia à admissão na UCIN, nos RN com < 34 semanas de idade gestacional (IG), a sua associação com morbilidade/mortalidade neonatais e avaliação de fatores de risco.

Metodologia
Estudo observacional e retrospetivo, incluindo os RN com < 34 semanas de IG, admitidos na UCIN entre janeiro de 2016 e dezembro de 2020. Foram excluídos os RN transferidos de outras unidades e aqueles que não apresentavam registo de temperatura à admissão.

Resultados
Durante o período de estudo, foram admitidos na UCIN um total de 254 RN com < 34 semanas de IG. A média da IG e peso ao nascimento foram 30 ± 2,38 semanas e 1459 ± 403g, respetivamente.
O tipo de parto da maioria dos RN foi cesariana (60,8%). A Tβ média à admissão foi de 36.16 ± 0.59ºC, sendo que apenas 29.9% dos RN se apresentaram normotérmicos. Baixo peso ao nascer (<2500g), índice de Apgar inferior a sete aos cinco minutos e parto por cesariana relacionaram-se de forma estatisticamente significativa com a hipotermia à admissão.
A análise de regressão logística multivariada mostrou uma associação entre hipotermia e o aumento da mortalidade, bem como a maior ocorrência de leucomalácia, hemorragia intraventricular grau III-IV e retinopatia da prematuridade com necessidade de tratamento.

Conclusões
A hipotermia continua a ser um desafio nas Unidades de Cuidados Intensivos Neonatais. Este estudo mostra a clara necessidade de identificar as principais falhas na prática diária de assistência ao RN, de forma a corrigi-las, minimizando assim os seus efeitos nocivos.

Palavras-chave : Hipotermia, Morbimortalidade, Prematuro

Neonatologia | Casuística / Investigação

PD-301 – (21SPP-11405) – SÉPSIS NEONATAL PRECOCE: FATORES DE RISCO ASSOCIADOS

Filipa Sutre[1]; Celina Couto[1]; Maria Bandeira Duarte[1]; Filipa Vilarinho[1]; Marcos Sanches[1]; José Miguel Nogueira[1]; Aldina Lopes[1]
1 – Hospital de Santarém

Introdução e Objectivos
O diagnóstico de sépsis neonatal precoce (SNP) é difícil, uma vez que as manifestações clínicas são inespecíficas e os exames complementares pouco sensíveis.
Determinar fatores de risco infecioso bacteriano perinatal em recém-nascidos (RN) com o diagnóstico de SNP.

Metodologia
Estudo observacional descritivo, que incluiu RN com SNP numa Unidade de Neonatologia de um Hospital nível II, entre janeiro de 2019 e junho de 2021.

Resultados
Incluíram-se 55 RN, 61,4% do género masculino e 21,8% leves para a IG. Permaneceram assintomáticos 36,4% dos RN, apesar de rastreio séptico positivo (média do valor de PCR 1,61mg/dL (SD±1,52) entre as 8-11h, e 4,39mg/dL (SD±1,80) entre 15-27h). Nos RN sintomáticos (n=35), 71,4% iniciaram sintomas nas primeiras 24h de vida. A irritabilidade foi o sintoma mais frequente (45,7%), seguido dos tremores (28,6%) e da dificuldade alimentar (28,6%). Dos fatores de risco destacam-se: rotura de membranas >18h em 41,8%; febre materna intraparto em 25,4%, colonização retovaginal por Streptococcus do grupo B (SGB) em 18,2%, coriomionite em 12,7% e prematuridade em 9,1%. Um quarto dos RN tinham dois ou mais destes fatores de risco. A taxa de positividade de hemoculturas (HC) foi de 5,5% e SGB foi isolado em duas HC. A antibioterapia dupla (ampicilina e gentamicina) foi iniciada nas primeiras 24h de vida em 49,1% dos RN. O tempo mediano de antibioterapia e de internamento foi de 10 dias para ambos.

Conclusões
Cerca de 1/3 dos RN permaneceram assintomáticos apesar de rastreio séptico positivo, o que sustenta a importância de identificar os fatores de risco infecioso perinatal para a sua realização. A suspeita de SNP implica uma vigilância apertada do RN com risco infecioso, de modo a evitar a antibioterapia desnecessária e a separação física da mãe.

Palavras-chave : Sépsis neonatal precoce, Risco infecioso, Rastreio séptico

Neonatologia | Casuística / Investigação

PD-302 – (21SPP-11672) – MORBIMORTALIDADE ASSOCIADA À PREMATURIDADE < 32 SEMANAS: EXPERIÊNCIA DE UMA UCIN NÍVEL III

Íris Santos Silva[1]; Ana Rita Curval[2]; Sara Almeida[3]; Susana Pissarra[4]; Fátima Clemente[4]; Sandra Costa[4,5]
1 – Serviço de Pediatria, ULS Guarda; 2 – Serviço de Pediatria, CHUSJ; 3 – Serviço de Psicologia, CHUSJ; 4 – Serviço de Neonatologia, CHUSJ; 5 – Faculdade de Medicina da Universidade do Porto

Introdução e Objectivos
A melhoria da qualidade assistencial nas UCIN tem permitido a diminuição da mortalidade associada à prematuridade, a qual continua a associar-se a uma morbilidade significativa. O nosso objetivo é descrever a morbimortalidade em prematuros com <32 semanas de idade gestacional (IG).

Metodologia
Estudo retrospetivo incluindo recém-nascidos (RN) de IG <32 semanas, admitidos na UCIN nas primeiras 24 horas de vida, em 2019 e 2020. Foram avaliadas variáveis demográficas, obstétricas, procedimentos, morbilidade, mortalidade.

Resultados
Foram incluídos 57 RN com IG entre 25 e 31 semanas (média 30+1,9 semanas) e média de 1353 +400 g, dos quais 7(12%) *outborn* e 7 com malformações congénitas. O tempo médio de internamento foi 41+27 dias e 30 RN (53%) necessitaram de ventilação invasiva com mediana de 5 dias de duração. Relativamente às complicações: 36(63%) tiveram síndrome de dificuldade respiratória (SDR), 24(42%) persistência do canal arterial (PCA); 14(25%) hemorragia intraperiventricular (HIPV), dos quais 5 HIPV grau ≥3; 5(9%) enterocolite necrotizante. Evoluíram para doença pulmonar crónica (DPC) 17 doentes, e 21 desenvolveram retinopatia da prematuridade (ROP). Ocorreram 20 episódios de sépsis tardia. Faleceram 5 doentes, 3 com IG <= 26 semanas e 2 com malformações congénitas major. A HIPV, a PCA e a ROP relacionaram-se com menor IG (p <0,001; p <0,001; p=0,017) e peso ao nascimento (p=0,05; p=0,014; p=0,021); também a DPC apresentou relação com IG inferior (p=0,011).

Conclusões
A prematuridade <32 semanas e, sobretudo, a extrema prematuridade continuam a associar-se a morbimortalidade significativa. O conhecimento da prevalência das complicações e identificação de fatores de risco releva-se primordial, com vista à implantação de estratégias de prevenção.

Palavras-chave : prematuridade, morbimortalidade

Neonatologia | Casuística / Investigação

PD-303 – (21SPP-11855) – COMPLICAÇÕES ASSOCIADAS AOS CATETERES CENTRAIS NUMA UNIDADE DE APOIO PERINATAL (NÃO DIFERENCIADO)

Inês Pereira Soares[1]; Maria Soto-Maior Costa[2]; Ana Cristovão Ferreira[3]; Ana Raquel Claro[3]; Sofia Pires[1]; Daniela Ramos[1]; David Lito[1]

1 – Serviço de Pediatria, Hospital de Vila Franca de Xira; 2 – Pediatria, Hospital Dona Estefânia, Centro Hospitalar Universitário Lisboa Central; 3 – Serviço de Pediatria Médica, Hospital de Santa Maria, Centro Hospitalar Universitário Lisboa Norte

Introdução e Objectivos

As complicações dos cateteres centrais (CC) estão amplamente descritas em Unidades de Apoio Perinatal Diferenciado (UD), mas não existem estudos em Unidades Não Diferenciadas (UND). Objetivo: descrever complicações associadas aos CC determinando eventuais fatores de risco.

Metodologia

Análise retrospetiva das complicações relacionadas com CC colocados entre 2013 e 2020. Análise estatística descritiva em SPSS® ($p<0,05$).

Resultados

Foram colocados 241 CC (206 CVU/8 CAU/27 EPC) em 217 doentes com idade gestacional (IG) média de 35 semanas (DP±3,7) e peso ao nascimento (PN) médio de 2368 g (DP±812). A duração média foi de 4,8 dias (DP±3,2). Verificou-se uma taxa global de complicações de 19,1% (CVU 19,4%/CAU 12,5%/EPC 18,5%). A mais frequente foi a infeção (6,6%), maioritariamente em CVU, seguida da hemorragia do local de inserção (3,7%) e falso trajeto/fratura (1,2%). Nos CVU registaram-se onfalites, com isolamento em 2 casos (*E. coli* e *S. aureus* resistente à meticilina) nas culturas do exsudado umbilical e ponta do cateter, e sépsis tardia associada ao CC (n=3), com isolamento de *S. epidermidis* multirresistente em uma hemocultura. Um EPC removeu-se por abcesso cutâneo. A complicação mais grave foi o extravasamento de nutrição parentérica para a cavidade peritoneal. Não houve óbitos. As complicações foram superiores em CVU com duração >3 dias ($p<0,01$) e não foram influenciadas pela IG ou PN. Transferiram-se 74 doentes para UD.

Conclusões

Apesar da importância dos CC as suas complicações não são desprezíveis e podem ser potencialmente graves, mesmo em UND. Nesta amostra a infeção foi a principal, tal como descrito na literatura, e nos CVU relacionou-se com a sua duração. Não se identificaram outros fatores de risco.

Palavras-chave : complicações, cateteres centrais neonatais, unidade de apoio perinatal não diferenciada, cateter venoso umbilical, infeção

Neonatologia | Casuística / Investigação

PD-304 – (21SPP-11859) – AR ECTÓPICO NEONATAL – CASUÍSTICA DE UMA UNIDADE DE APOIO PERINATAL NÃO DIFERENCIADA

Ana Raquel Claro[1]; Ana Cristóvão Ferreira[1]; Inês Pereira Soares[2]; Maria Soto-Maior Costa[3]; Daniela Ramos[2]; David Lito[2]

1 – Serviço de Pediatria Médica, Hospital de Santa Maria, Centro Hospitalar Universitário Lisboa Norte; 2 – Serviço de Pediatria, Hospital de Vila Franca de Xira; 3 – Serviço de Pediatria, Hospital D. Estefânia, Centro Hospitalar Universitário Lisboa Central

Introdução e Objectivos

A síndrome de ar ectópico (AE) está associada a um aumento significativo de morbimortalidade em recém-nascidos (RN), estando associada a fatores de risco como a patologia pulmonar subjacente e a utilização de suporte ventilatório. Objetivo: Caracterizar os RN com AE, admitidos numa Unidade de Apoio Perinatal (não diferenciada).

Metodologia

Estudo retrospetivo e descritivo dos RN com AE, entre janeiro de 2013 e fevereiro de 2021. Análise estatística descritiva em SPSS®.

Resultados

Dos 13757 nascimentos, 13 (0,09%) apresentaram AE: 12 (92,3%) pneumotórax (PT), 3 deles sob tensão e 1 (7,7%) pneumomediastino com enfisema. A idade média do diagnóstico foi 1,3 dias (DP 0,63). A maioria foram espontâneos (7, 53,8%). Dos secundários, a causa mais frequente foi a reanimação neonatal (3, 50%), seguida da taquipneia transitória do RN (2) e da síndrome de aspiração meconial (1). A média da idade gestacional foi 37 semanas (DP 4), 4 foram prematuros. A média do peso de nascimento foi 2851g (DP 899). Seis (46,2%) nasceram por cesariana, 5 de parto eutócico e 2 por ventosa. Dez (76,9%) estavam ventilados antes do diagnóstico, 2 (20%) de forma invasiva (VI). Verificou-se resolução espontânea em 8 (61,5%), 3 (23,1%) necessitaram de drenagem torácica e 2 (15,4%) de toracocentese com agulha. Registou-se 1 óbito (7,7%) e 5 (38,5%) transferências para Unidade de Cuidados Intensivos.

Conclusões

Verificou-se que o AE é uma situação rara nesta unidade. Tal como descrito, verificámos que 2/3 dos doentes estavam ventilados antes do diagnóstico, maioritariamente sob VNI, surgindo como um dos principais fatores de risco. Mais de metade dos doentes teve resolução espontânea, no entanto, de destacar um número não desprezível de transferências e um óbito.

Palavras-chave : Ar ectópico, Pneumotórax, perinatal

Gastrenterologia, Nutrição e Hepatologia | Caso Clínico

PD-305 – (21SPP-11360) – PANCREATITE CRÓNICA NA CRIANÇA – TRATAR COMO NO ADULTO?

Miguel Paiva Pereira[1]; Filipa Santos[1]; Ana Serrão Neto[1]; Jorge Canena[2]

1 – Centro da Criança e do Adolescente, Hospital CUF Descobertas; 2 – Centro de Gastroenterologia, Hospital CUF Tejo

Introdução / Descrição do Caso

A pancreatite crónica (PC) é um diagnóstico raro na infância, com incidência estimada de 0.5/100000 pessoas/ano até aos 20 anos. Além de diminuir o risco de risco de exacerbações, o tratamento da PC permite uma melhoria significativa da qualidade de vida. Adolescente de 15 anos, sexo masculino, obeso, com hiperlipidémia familiar e pancreatite aguda recorrente (PAR). Recorre ao serviço de urgência por quadro clínico agudo de dor abdominal periumbilical e náuseas. Dor intensa à palpação do epigastro. Analiticamente, leucocitose, neutrofilia e elevação das enzimas pancreáticas maior que três vezes o limite superior do normal. Admitiu-se agudização de PAR, foi internado, com medidas sintomáticas, tendo alta após 5 dias clinicamente melhorado. Quatro dias depois é reinternado por recorrência dos sintomas. Elevação de transaminases, GGT e bilirrubina direta, com amilase e lipase ainda elevadas, mas com cinética descendente. Fez ecoendoscopia digestiva que mostrou uma estenose cefálica do Wirsung e anomalias estruturais difusas sugestivas de pancreatite crónica. Caso discutido com gastroenterologista de adulto. Foi submetido a terapêutica endoscópica com múltiplas sessões de colangiopancreatografia retrógrada endoscópica, com colocação de stent e posterior pancreatoscopia com melhoria clínica e imagiológica. Identificou-se uma variante no gene CFTR.

Comentários / Conclusões

A PAR pode progredir para PC, uma vez que as agudizações sucessivas contribuem para o desenvolvimento de lesões irreversíveis nos ductos pancreáticos, que se enquadram na definição de PC, pelo que é premente reavaliar a situação clínica após cada recorrência. É essencial promover uma abordagem multidisciplinar, extrapolando para a pediatria a maior experiência dos especialistas de adultos.

Palavras-chave : adolescente, pancreatite aguda recorrente, pancreatite crónica, tratamento endoscópico, multidisciplinar

Gastrenterologia, Nutrição e Hepatologia | Casuística / Investigação

PD-306 – (21SPP-11450) – FATORES DE RISCO E MANIFESTAÇÕES EXTRAINTESTINAIS DOS DOENTES CELÍACOS EM IDADE PEDIÁTRICA DE SÃO MIGUEL

Maria Sousa[1]; Juan Gonçalves[1]; Fernanda Gomes[1]; Raquel Amaral[1]
1 – Hospital do Divino Espírito Santo de Ponta Delgada, EPER

Introdução e Objectivos
A Doença Celíaca (DC) é uma doença autoimune do intestino causada por sensibilização ao glúten em indivíduos predispostos. Tem uma prevalência global de 0,5-1%, e 1:151 em Portugal. Esta é 3-10 vezes superior em grupos de risco. As manifestações extraintestinais da doença são comuns, e representam comorbilidades dos doentes. O objetivo foi aferir a prevalência de fatores de risco para DC e de manifestações não clássicas dos doentes em idade pediátrica seguidos no Hospital do Divino Espírito Santo de Ponta Delgada, EPER (HDES).

Metodologia
Foram selecionados os doentes com o diagnóstico de DC com seguimento em consulta de Pediatria no HDES (até aos 17 anos e 365 dias de vida). Verificou-se quais os critérios de diagnóstico que cumpriam, e quais as suas patologias concomitantes.

Resultados
Existem 63 crianças com DC clássica e 5 com DC potencial acompanhadas no HDES. Relativamente a grupos de risco, 14 doentes têm patologia tiroideia concomitante (em 35% destes trata-se de tiroidite autoimune), em 7% existe défice de imunoglobulina A, 2 são diabéticos tipo 1, um tem Síndrome de Turner, e um vitiligo. Em relação a manifestações extraintestinais da DC, 10% dos doentes tem ferropenia – 5 dos quais com anemia –, em 2 existe défice de hormona de crescimento, um tem deficiência de vitamina D e um tem dermatite herpetiforme.

Conclusões
Efetivamente, os resultados desta casuística corroboram os dados da bibliografia, nomeadamente através da demonstração da elevada prevalência de patologia tiroideia e doenças autoimunes nestes doentes. No que diz respeito às manifestações extraintestinais da DC, a mais frequente nos doentes seguidos neste hospital é a carência de reservas de ferro.

Palavras-chave : doença celíaca, anticorpos anti-transglutaminase, glúten

Gastrenterologia, Nutrição e Hepatologia | Casuística / Investigação

PD-307 – (21SPP-11542) – ESCORBUTO EM PLENO SÉCULO XXI – CASUÍSTICA DE UM HOSPITAL NÍVEL 2

Ana Sofia Rodrigues[1]; Aida Correia De Azevedo[1]; Beatriz Andrade[1]; Paula Fonseca[1]
1 – Centro Hospitalar Médio Ave

Introdução e Objectivos
O escorbuto é causado pela deficiência de vitamina C, cujas reservas dependem exclusivamente da dieta. As manifestações clinicas são muito diversas, nomeadamente hemorragias, astenia, alterações comportamento e humor. O objetivo deste estudo foi analisar os casos de deficiência de vitamina C num hospital nível 2.

Metodologia
Análise retrospetiva dos processos clínicos dos doentes aos quais foram solicitados doseamento de vitamina C, desde 1 de janeiro de 2020 a 3 de junho de 2021.

Resultados
Foi efetuado doseamento de vitamina C a 9 crianças/adolescentes, verificando-se que 7 apresentavam deficiência de vitamina C (6 casos ≤0.1mg/dL e 1 caso 0.3mg/dL). A média de idades foi de 13 anos, com predomínio do género feminino (6:1). As alterações menstruais constituíram o motivo mais frequente de referenciação (N=3). O emagrecimento, sem distorção da imagem corporal, esteve presente em 2 casos, associando-se a quadro depressivo num deles. Uma adolescente, referenciada por astenia. O último caso, ocorreu numa criança do género feminino, 5 anos, internada com artralgias com limitação da marcha, petéquias nos membros e edema e petéquias gengivais. A dieta isenta de alimentos frescos (legumes e frutas) foi constatada em todos os casos. De referir ainda que foi também detetado em todos défice de vitamina D e anemia num caso. O tratamento assentou na suplementação com ácido ascórbico.

Conclusões
Apesar do escorbuto ser uma doença rara em países industrializados, este deve ser equacionado na presença de dietas pobres em legumes e frutas. A anamnese com a descrição detalhada do diário alimentar sobretudo na adolescência é fundamental para detetar e tratar atempadamente défices vitamínicos evitando complicações graves.

Palavras-chave : Défices vitamínicos, Erros alimentares, Vitamina C

Gastrenterologia, Nutrição e Hepatologia | Caso Clínico

PD-308 – (21SPP-11591) – ASSOCIAÇÃO RARA ENTRE DOENÇA CELÍACA E ANEMIA APLÁSICA: RELATO DE CASO E REVISÃO DA LITERATURA

Tatiana Moreira[1]; Diana Simões[1]; Fátima Ferreira[2]; Eunice Trindade[1,3]; Irene Carvalho[1,4]

1 – Serviço de Pediatria, Unidade Autónoma Gestão da Mulher e da Criança, Centro Hospitalar Universitário de São João; 2 – Serviço de Hematologia Clínica, Centro Hospitalar Universitário de São João; 3 – Unidade de Gastrenterologia Pediátrica, Serviço de Pediatria, Centro Hospitalar Universitário de São João; 4 – Unidade de Pediatria Hospitalar, Serviço de Pediatria, Centro Hospitalar Universitário de São João

Introdução / Descrição do Caso

A Doença Celíaca (DC) consiste numa enteropatia imunomediada desencadeada pela ingestão de glúten em indivíduos com predisposição genética. Embora as manifestações típicas incluam alterações do trânsito gastrointestinal e sintomas relacionados com má absorção, a apresentação clínica pode ser heterogénea com manifestações extraintestinais diversas. A associação entre DC e anemia aplásica (AA) encontra-se descrita na literatura, contudo permanece rara na idade pediátrica.

Os autores apresentam o caso clínico de uma criança do sexo masculino com 4 anos de idade, previamente saudável, com diarreia com um mês de evolução, astenia, perda de apetite e perda ponderal (~20%).

A avaliação laboratorial revelou bicitopenia com anemia arrregenerativa muito grave (hemoglobina 3.7g/dL, reticulóticos $0.006x10^{12}$/L) e neutropenia (neutrófilos 820/uL). Realizou mielograma e biópsia medular com achados sugestivos de aplasia medular.

O estudo etiológico adicional revelou défice de IgA (<6mg/dL) e anticorpos anti-transglutaminase (tTG) elevados (IgG 336U/L). Realizada endoscopia digestiva alta que confirmou o diagnóstico de DC.

A criança iniciou dieta isenta em glúten (DIG) com posterior melhoria clínica e analítica. Cinco meses após a alta, encontrava-se assintomática, com boa evolução estaturoponderal e resolução da bicitopenia mantendo, no entanto, anti-tTG IgG elevados (399U/L) por adesão parcial à DIG.

Comentários / Conclusões

Da literatura consultada, este é o sétimo caso pediátrico que descreve a associação entre a DC e a AA. A patogenia desta associação ainda não se encontra totalmente esclarecida. Os autores sugerem que, mesmo na ausência de sintomatologia gastrointestinal, o rastreio de DC seja considerado nos doentes com alterações hematológicas inexplicadas.

Palavras-chave : Doença Celíaca, Anemia Aplásica, Dieta isenta em glúten

Gastrenterologia, Nutrição e Hepatologia | Casuística / Investigação

PD-309 – (21SPP-11428) – CAMPILOBACTERIOSE EM IDADE PEDIÁTRICA – EVOLUÇÃO NOS ÚLTIMOS 3 ANOS

Joana F. Pires[1]; Maria Luís Tomé[1]; Maria João Gaia[1]; Andreia Ribeiro[1]; Cristina Costa[1]

1 – Serviço de Pediatria, Centro Hospitalar Vila Nova de Gaia/ Espinho, EPE

Introdução e Objectivos

Campylobacter spp. é a principal causa de GEA bacteriana em crianças, em países desenvolvidos. Pretendeu-se analisar a demografia, clínica, tratamento e evolução de crianças com GEA a *Campylobacter* e estudar a tendência epidemiológica da doença.

Metodologia

Estudo descritivo retrospetivo com base nos processos clínicos de crianças com isolamento de *Campylobacter spp.* nas fezes no período entre 2018 – 2020, num centro hospitalar nível 2.

Resultados

Das 834 coproculturas realizadas, 27,7% (n=231) foi positiva para *Campylobacter spp*, tendo-se verificado um aumento do número absoluto e relativo de culturas positivas ao longo do período do estudo, com 17,7% (n=61), 24,4% (n=84) e 58,9% (n=86) em 2018, 2019 e 2020, respetivamente. Registámos uma incidência estimada de 140 casos/100.000 crianças em 2020. A doença ocorreu maioritariamente em crianças menores de 4 anos (mediana 18 meses), com predomínio do sexo masculino (ratio 1:1,5). A estirpe mais comum foi *C. jejuni* (96,0%). Os sintomas mais frequentes foram: diarreia (100%), com sangue (74,8%), muco (34,8%); febre (72,6%); dor abdominal (31,2%) e vómitos (30,8%). A maioria dos casos foi autolimitada, sendo que 32,0% dos doentes necessitou de antibioterapia, 20,7% de internamento e complicações foram relatadas em 3,4% dos doentes.

Conclusões

Apesar dos esforços para controlar a transmissão de outros agentes infeciosos, nomeadamente o SARS-CoV-2, terem sido eficazes na redução da incidência de várias doenças transmissíveis em 2020, o número de casos de Campilobacteriose aumentou em relação aos anos prévios. Tal pode ser consequência da falha em prevenir a sua transmissão de forma eficaz destacando-se a biossegurança no setor alimentar e o controlo das condições de saneamento.

Palavras-chave : Gastroenterite aguda, Campilobacteriose, Campylobacter spp., Casuística

Gastrenterologia, Nutrição e Hepatologia | Casuística / Investigação

PD-310 – (21SPP-11641) – SWEET CHILDREN – ESTUDO PRELIMINAR DO CONSUMO DE ALIMENTOS AÇUCARADOS EM CRIANÇAS DOS 3 AOS 9 ANOS

Paulo Canas[1]; Mafalda Castelão[2,3]; Sara Azevedo[2,3]
1 – Faculdade de Medicina da Universidade de Lisboa; 2 – Serviço de Pediatria, Departamento de Pediatria, Hospital de Santa Maria, Centro Hospitalar Universitário Lisboa Norte; 3 – Clínica Universitária de Pediatria, Faculdade de Medicina da Universidade de Lisboa (FMUL)

Introdução e Objectivos
A obesidade infantil é uma doença crónica. Em 2019, 30% das crianças em Portugal tinha excesso de peso e 12% obesidade. O consumo excessivo de açúcar é um fator de risco para obesidade. Objetivo: Análise exploratória dos hábitos de consumo de alimentos açucarados em crianças com idade entre 3 e 9 anos.

Metodologia
Questionário anónimo *online*, entre 22 e 28 março 2021, dirigido a cuidadores de crianças dos 3 aos 9 anos, responsáveis pelas escolhas alimentares; contendo 15 questões sobre o padrão de disponibilidade e consumo de determinados alimentos e *recall* alimentar das 24 horas prévias.

Resultados
Obtiveram-se 322 respostas (80% mães); 62% com uma e 32% com duas crianças, na faixa etária analisada. Cereais, iogurtes e bolachas são os alimentos com açúcar mais frequentemente disponíveis em casa e os mais consumidos (consumo diário ou bi-diário por 9,3%, 8,1% e 5,6%, respetivamente). Refrigerantes, bolos, gelados e guloseimas, são nunca ou raramente consumidos pela maioria (82,9%, 87,6%, 77,6% e 59,6%, respetivamente). No pequeno-almoço, 41% consome leite simples de vaca, 35% pão branco/cereais, 16% leite achocolatado e 12% cereais Nestlé®. No lanche, 47% consome pão branco/cereais, 31% fruta e 26% iogurte aromatizado. Nas refeições principais, 75% consome fruta e 13% não come sobremesa. A maioria dos cuidadores (56%) considera que as crianças consomem uma quantidade de açúcar adequada para a idade e 29% acredita que consomem açúcar em excesso.

Conclusões
A maioria dos cuidadores mostrou preocupação sobre a quantidade de açúcar consumido pelas crianças. A educação parental para uma alimentação infantil equilibrada e adequada deve ser uma ação prioritária da saúde infantil. São necessários estudos alargados para conhecer o consumo real de açúcar pelas crianças.

Palavras-chave : Alimentos açucarados, obesidade, saúde infantil

Gastrenterologia, Nutrição e Hepatologia | Casuística / Investigação

PD-311 – (21SPP-11783) – DÉFICE DE ALFA1-1-ANTITRIPSINA: UMA CASUÍSTICA DE UM HOSPITAL DE NÍVEL II

David Rabiço-Costa[1]; Liane Moreira[2]; Beatriz De Sousa[2]; Alicia Rebelo[2]; Helena Ferreira[2]; Andreia Lopes[2]; Miguel Salgado[2]
1 – Serviço de Pediatria Médica, Unidade Autónoma de Gestão da Mulher e da Criança, Centro Hospitalar Universitário de São João, Porto, Portugal; 2 – Serviço de Pediatria, Área da Mulher e da Criança, Hospital Senhora da Oliveira, Guimarães, Portugal

Introdução e Objectivos
Défice de alfa-1-antitripsina (A1AT) é um distúrbio hereditário subdiagnosticado que pode cursar com alterações pulmonares e hepáticas.
O objetivo é caracterizar os doentes seguidos em consulta externa (CE) de Pediatria com o diagnóstico de défice A1AT.

Metodologia
Análise retrospetiva dos processos clínicos dos doentes com diagnóstico de défice de A1AT entre 2012 e 2020, seguidos em CE-Pediatria num hospital nível II. Utilizado SPSS Statistics v27 para análise dos dados.

Resultados
Identificaram-se 37 casos, sendo o fenótipo Pi*MZ o mais frequente (57%). A média de idade ao diagnóstico foi de 8 anos e 68% dos casos eram do sexo masculino. Foi realizado rastreio de familiares em 1º grau em 57%, e desses, 86% tinham défice. A proveniência mais frequente foi a CE (73%). Verificou-se icterícia neonatal em 35%. Os motivos mais frequentes de doseamento foram infeções respiratórias de repetição (57%), icterícia (16%) e rastreio familiar (11%). Atualmente, a maioria está assintomática, no entanto, 1 tem hepatomegalia e 2 têm citólise hepática. Existe exposição passiva ao fumo do tabaco em 22% e excesso de peso em 19%.

Conclusões
A maioria está assintomática, o que revela bom prognóstico. Apesar da maior parte ter o diagnóstico por infeções respiratórias de repetição, não é possível estabelecer causalidade. Ainda assim, o diagnóstico pode ser importante como incentivo para adesão terapêutica e evicção tabágica. Icterícia neonatal poderá estar subestimada. Sendo um distúrbio hereditário, salienta-se a importância de realizar rastreio familiar, efetuado apenas em 57%.
Um diagnóstico precoce, potencialmente em rastreio neonatal universal poderá vir a ser considerado no futuro. Estudos de larga escala devem ser realizados.

Palavras-chave : Défice alfa-1-antitripsina

Gastrenterologia, Nutrição e Hepatologia | Caso Clínico

PD-312 – (21SPP-11814) – ANOMALIAS CONGÉNITAS DO ARCO AÓRTICO – UM DIAGNÓSTICO A EQUACIONAR

Joana Queirós[1]; Rita Gomes[1]; Dora Sousa[1]; Mariana Magalhães[2]; Marília Loureiro[2]; Sílvia Álvares[2]; Helena Moreira Silva[1,3]; Gisela Silva[1,3]; Telma Barbosa[1,4]; Rosa Lima[1,3]

1 – Serviço de Pediatria, Centro Materno Infantil do Norte, Centro Hospitalar Universitário do Porto; 2 – Serviço de Cardiologia Pediátrica, Centro Materno Infantil do Norte, Centro Hospitalar Universitário do Porto; 3 – Unidade de Gastroenterologia Pediátrica, Centro Materno Infantil do Norte, Centro Hospitalar Universitário do Porto; 4 – Unidade de Pneumologia Pediátrica, Centro Materno Infantil do Norte, Centro Hospitalar Universitário do Porto

Introdução / Descrição do Caso

As anomalias congénitas do arco aórtico constituem um grupo de malformações raras, sendo a artéria subclávia direita aberrante a mais comum. Apesar da maioria ser assintomática, quando existe compressão do esófago e/ou traqueia podem ocorrer sintomas digestivos ou respiratórios, com sintomatologia variável.

Descrevem-se 4 casos clínicos seguidos em consulta multidisciplinar num hospital terciário:

1. Sexo feminino, 16 anos, tosse paroxística com o esforço, associada a pirose, desconforto retrosternal, e episódios frequentes de engasgamento com alimentos líquidos e sólidos, com 4 anos de evolução;
2. Sexo masculino, 6 anos, disfagia intermitente para sólidos com 1 ano de evolução, de agravamento progressivo, associado a episódios de dor retroesternal e impacto alimentar;
3. Sexo feminino, 5 anos, diagnóstico pré-natal de artéria subclávia direita aberrante, com disfagia para líquidos desde os primeiros meses de vida e episódios de engasgamento frequentes.
4. Sexo masculino, 9 anos, diagnóstico pós-natal de duplo arco aórtico. Aos 8 anos inicia episódios de impacto alimentar e dor retrosternal pós-prandial.

Todos realizaram estudo endoscópico (endoscopia digestiva alta, e/ou broncofibroscopia), com visualização de abaulamento pulsátil no lúmen esofágico. A realização de angioTC/RM estabeleceu o diagnóstico final de artéria subclávia direita aberrante nos casos 1 a 3 e duplo arco aórtico com atrésia do arco aórtico esquerdo no caso 4.

Comentários / Conclusões

O diagnóstico das anomalias congénitas do arco aórtico pode ser difícil, já que as manifestações não são específicas. Pela sua raridade, é essencial uma elevada suspeição clínica já que o diagnóstico precoce permite o controlo sintomático com impacto na qualidade de vida destes doentes.

Gastrenterologia, Nutrição e Hepatologia | Casuística / Investigação

PD-313 – (21SPP-11910) – ANOREXIA NERVOSA EM IDADE PEDIÁTRICA: O IMPACTO DA PANDEMIA COVID-19

Beatriz Teixeira[1]; Bebiana Sousa[1]; Joana Saraiva[2]; João Guerra[2]; Mónica Tavares[3]; Helena Ferreira Mansilha[3]

1 – Serviço de Pediatria, Centro Materno Infantil do Norte, Centro Hospitalar Universitário do Porto; 2 – Serviço de Pedopsiquiatria, Centro Materno Infantil do Norte, Centro Hospitalar Universitário do Porto; 3 – Unidade de Nutrição Pediátrica do Serviço de Pediatria, Centro Materno Infantil do Norte, Centro Hospitalar Universitário do Porto

Introdução e Objectivos

A pandemia COVID-19 poder-se-á associar a um aumento da incidência de anorexia nervosa (AN) em idade pediátrica, que constitui uma importante causa de morbimortalidade psicossocial e orgânica. Pretende-se avaliar o impacto da pandemia na incidência, demografia e gravidade clínica da AN e identificar um potencial atraso na referenciação.

Metodologia

Estudo transversal retrospetivo de adolescentes com AN seguidos pelo Grupo Multidisciplinar de Doenças do Comportamento Alimentar num hospital terciário no período de 1/1/17 a 31/7/21. Análise estatística através do SPSS versão 25. Foram divididos em dois grupos: início de seguimento pré e pós-pandemia, com ponto de corte a 2/3/20. Foram comparadas variáveis demográficas, o z-*Score* do IMC mínimo, o perímetro braquial e abdominal à admissão, o tempo de evolução dos sintomas, a %Massa livre de gordura (MLG) avaliada por bioimpedância e o tempo até à referenciação entre os dois grupos.

Resultados

Identificados 171 doentes com AN neste período. A média do número de novos casos por mês no período pós-pandémico aumentou significativamente (5.9 vs 1.8), verificando-se um aumento estatisticamente significativo da proporção de casos no sexo masculino (X^2 (1, N=171) =5,38, p=0,026). Contudo, não foram observadas diferenças estatisticamente significativas entre os grupos relativamente ao *z-score* de IMC mínimo, perímetro braquial e abdominal, idade ao diagnóstico e %MLG, assim como no tempo decorrido entre a data de início dos sintomas e a data de referenciação ao Grupo.

Conclusões

Durante a pandemia verificou-se um aumento da incidência de AN, sendo de realçar um maior número de casos no sexo masculino. Apesar das alterações da dinâmica dos serviços de saúde, não se verificou um atraso na referenciação dos doentes neste grupo.

Palavras-chave : Anorexia Nervosa, Pandemia COVID-19

Gastrenterologia, Nutrição e Hepatologia | Casuística / Investigação

PD-314 – (21SPP-11834) – DOENÇA INFLAMATÓRIA INTESTINAL E INFEÇÃO POR SARS-COV-2 EM IDADE PEDIÁTRICA – EXPERIÊNCIA DE UM CENTRO TERCIÁRIO

Madalena Meira Nisa[1,2]; Ana Barbosa Rodrigues[1]; Ana Fernandes[1]; Sara Azevedo[1]; Ana Paula Mourato[1]; Helena Loreto[1]; Ana Isabel Lopes[1,3]

1 – Unidade de Gastrenterologia Pediátrica, Departamento de Pediatria, Centro Hospitalar Universitário Lisboa Norte; 2 – Serviço de Pediatria, Centro Hospitalar Tondela-Viseu; 3 – Clínica Universitária de Pediatria, Faculdade de Medicina – Universidade de Lisboa

Introdução e Objectivos

Evidência atual sugere que a Doença Inflamatória Intestinal (DII) não constitui fator de risco acrescido para infeção grave por Sars-Cov2, possivelmente por efeito protetor da imunossupressão.
Caraterizar numa coorte de doentes com DII, a ocorrência de infeção Sars-Cov-2/necessidade de isolamento profilático, no período entre março de 2020-março de 2021.

Metodologia

Estudo observacional transversal com consulta de registos clínicos e aplicação de questionário telefónico sobre medidas adotadas para evitar a infeção, diagnóstico, impacto clínico na DII e necessidade de isolamento profilático.

Resultados

Em 40 doentes com DII, 2 com infeção Sars-Cov-2 documentada, apesar do cumprimento das medidas de higiene e de isolamento social: (1)Rapaz, 17 anos, diagnóstico inaugural de Doença de Crohn (DC) ileo-cólica, em dieta entérica exclusiva (DEE), Índice de Atividade da DC Pediátrica (PCDAI) 27,5, agravamento ligeiro da diarreia e tosse durante 3 dias, sem internamento, manteve DEE. (2)Rapariga, 14 anos, diagnóstico recente de DC ileo-cólica, terapêutica com DEE e azatioprina, PCDAI 10, assintomática, sem internamento, manteve tratamento. Três doentes cumpriram isolamento profilático, todos com DC ileo-cólica em remissão (2 – contacto familiar e 1 – contacto escolar). Nenhum destes casos teve infeção por SARS-Cov2 ou agravamento da DII.

Conclusões

A experiência da unidade coincidiu com o reportado na literatura. Nos 2 casos descritos a infeção a SARS-Cov2 não teve repercussão clínica significativa, mantendo-se a terapêutica instituída, conforme as recomendações atuais. Embora se admita o relativo efeito protetor da imunossupressão moderada, perante infeção por Sars-Cov-2, é importante a avaliação individualizada da eventual necessidade de ajuste terapêutico.

Palavras-chave : doença inflamatória intestinal; sars-cov-2; pediatria

Gastrenterologia, Nutrição e Hepatologia | Casuística / Investigação

PD-315 – (21SPP-11331) – AVALIAÇÃO DA QUALIDADE DE VIDA NA DOENÇA CELÍACA – APLICAÇÃO DO QUESTIONÁRIO CDDUX

Daniela Araújo[1]; Henedina Antunes[2]
1 – Unidade de Gastroenterologia, Hepatologia e Nutrição Pediátricas, Hospital de Braga; 2 – 1 – Unidade de Gastroenterologia, Hepatologia e Nutrição Pediátricas, Hospital de Braga. 2- Centro Clínico Académico (2CA Braga), Hospital de Braga 3 – Instituto das Ciências da Vida e da Saúde (ICVS). Universidade do Minho, Braga 4 – ICVS/3b`s. Universidade do Minho, Braga 5- Escola de Medicina da Universidade do Minho, Braga.

Introdução e Objectivos
A doença celíaca (DC) é uma doença autoimune sistémica causada pela sensibilidade permanente ao glúten em indivíduos geneticamente suscetíveis. Dada a multiplicidade de alimentos que contém glúten, a adoção de uma dieta sem glúten pode constituir um desafio para muitos celíacos.
Objetivo: Avaliar a qualidade de vida (QV) de doentes com DC seguidos numa Unidade de Gastroenterologia, Hepatologia e Nutrição Pediátricas, com aplicação de um questionário estruturado e validado para a população Portuguesa.

Metodologia
Aplicamos o questionário CDDUX via email a crianças e adolescentes com DC seguidos na nossa unidade, com idades entre os 5 e os 16 anos e a realizar dieta sem glúten há pelo menos 6 meses. As pontuações obtidas foram recodificadas numa escala de 1 a 100 com a seguinte correspondência: 1–20 "muito má"; 21–40 "má"; 41–60 "neutra"; 61–80 "boa"; e 81-100 "muito boa".

Resultados
Cumpriam os critérios de inclusão no estudo 67 doentes, dos quais 59 consentiram em participar no estudo. Obtivemos 36 respostas ao questionário.
A mediana de idade dos participantes na altura de aplicação foi de 10,5 anos (AIQ 5 anos) e 52,8% (n=19) eram do sexo feminino. Encontravam-se a realizar dieta sem glúten em média há 5 anos (máximo de 15 anos), com 50% a realizar exclusão de glúten na dieta há < 2 anos.
No geral, os participantes reportaram uma pontuação média "neutra" a "boa" de 69, com a pontuação mais elevada de 83 na secção "ter DC". Não foi encontrada diferença estatisticamente significativa entre os pacientes com dieta sem glúten há > 2 ou ≤ 2 anos.

Conclusões
Os pacientes com DC em seguimento na nossa unidade reportaram uma qualidade de vida geral "neutra" a "boa", independentemente do tempo de exclusão do glúten da dieta.

Palavras-chave : doença celíaca, qualidade de vida, dieta sem glúten, questionário, CDDUX

Gastrenterologia, Nutrição e Hepatologia | Caso Clínico

PD-316 – (21SPP-11507) – "NATURALMENTE" ELEVADO – UM EFEITO INESPERADO

Catarina Faria Tavares[1]; Ana Filipa Baptista[2]; Lígia M. Ferreira[1]; Joana Pimenta[1]; Helena Pereira[1]
1 – Serviço de Pediatria, Centro Hospitalar Tondela Viseu; 2 – USF Cândido Figueiredo

Introdução / Descrição do Caso
O consumo de suplementos é uma prática comum. Existe a crença dos produtos ditos "naturais" serem isentos de efeitos secundários, sendo muitas vezes omissos na anamnese.
Rapaz de 15 anos, saudável e desportista. Encaminhado à Urgência Pediátrica pela Médica de Família por quadro de astenia e mialgias esporádicas não incapacitantes com um mês de evolução, associado a elevação das transaminases (AST 590 UI/L, ALT 179 UI/L).
À admissão, exame objetivo sem particularidades. Repetiu estudo analítico, destacando-se AST 760 UI/L e ALT 235 UI/L, CK em curso. Ecografia abdominal normal. Excluídas outras causas de hepatopatia, assumindo-se elevação isolada das transaminases, sendo orientado para Consulta de Pediatria-Gastroenterologia.
Conhecimento posterior de CK 47073 UI/L, pelo que foi contactada a mãe e revista a anamnese. Foi confessada a toma de óleo derivado de canábis, previamente negada por desvalorização, dado ser um "suplemento natural". Teve indicação para suspender qualquer suplementação e realizar hiper-hidratação. Apresentava melhoria significativa dos parâmetros analíticos 48 horas depois – AST 70 UI/L, ALT 116 UI/L e CK 982 UI/L; após 2 semanas, as transaminases normalizaram e a CK estava em decrescendo (462 UI/L). Repetiu 2 semanas depois, com normalização de todos os parâmetros.

Comentários / Conclusões
A diversidade de efeitos secundários associados à canábis relaciona-se com a vasta rede de recetores em múltiplos órgãos. Apesar de raros, estão descritos casos de rabdomiólise e hepatite tóxica associados ao seu consumo. É imperiosa a regulamentação da comercialização deste tipo de substâncias, assim como alertar a população para a possibilidade de efeitos nefastos graves na dependência do consumo destes produtos "naturais".

Palavras-chave : canábis, suplementação, rabdomiólise, hepatite

Gastrenterologia, Nutrição e Hepatologia | Caso Clínico

PD-317 – (21SPP-11509) – A DOENÇA BORBOLETA – UM CASO DE DOENÇA CRÓNICA COMPLEXA

Catarina Andrade[1]; Beatriz Câmara[1]; Carla Pilar[2]; Fátima Alves[2]; Rute Gonçalves[1]
1 – Serviço de Pediatria do Hospital Central do Funchal; 2 – Serviço de Cirurgia Pediátrica do Hospital Central do Funchal

Introdução / Descrição do Caso
A Epidermólise Bolhosa é uma doença genética heterogénea caracterizada pela disrupção da camada basal ou da junção dermo-epidérmica, com consequente clivagem tecidual. As formas recessivas distróficas graves manifestam-se no período neonatal, com envolvimento multissistémico progressivo. Para diagnóstico preconiza-se a biópsia cutânea. O tratamento é de suporte.
Adolescente do sexo feminino, 14 anos, com pais consanguíneos, com hipótese diagnóstica de epidermólise bolhosa distrófica, não confirmada por biópsia, colocada no período neonatal precoce. Quadro recorrente de lesões cutâneas em bolha com evolução para lesões erosivas, hemorrágicas, com prurido, dor e perturbação do sono; sindactilia, mília e alopecia; cáries dentárias; infeções oculares, diminuição da acuidade visual e leucoma da córnea; obstipação e disfagia para sólidos com agravamento desde os 11 anos, com dieta restrita a líquidos; Deteção endoscópica de estenose esofágica superior. Foi admitida no Serviço de Pediatria por febre e desnutrição, com elevação dos parâmetros de infeção, hipoalbuminemia e anemia microcítica e hipocrómica. Foi submetida a transfusão, ferro endovenoso, suporte nutricional por sonda nasogástrica e a antibioterapia dirigida a sobreinfeção cutânea. Após estabilização clínica, foi colocado botão gástrico com cicatrização lenta. No estudo genético, detetou-se uma variante patogénica em homozigotia no gene COL7A1. Mantém seguimento multidisciplinar.

Comentários / Conclusões
Com o presente caso, fica patente a importância da abordagem da Epidermólise Bolhosa como doença crónica complexa mediante cuidados paliativos precoces com foco na gestão das comorbilidades clínicas, controlo da dor, suporte nutricional, psicoterapêutico, familiar e para integração na comunidade.

Palavras-chave : Desnutrição, Epidermólise Bolhosa, Gastrostomia, Doença Crónica Complexa

Gastrenterologia, Nutrição e Hepatologia | Casuística / Investigação

PD-318 – (21SPP-11309) – IMPACTO DE UM DIAGNÓSTICO DE DOENÇA CELÍACA EM IDADE PEDIÁTRICA NA QUALIDADE DE VIDA DA CRIANÇA E DA FAMÍLIA

Sara Pinheiro[1]; Carla Maia[2]; Cláudia Arriaga[2]; Juliana Roda[2]; Susana Almeida[2]; Ricardo Ferreira[2]

1 – Faculdade de Medicina da Universidade de Coimbra; 2 – Gastroenterologia e Nutrição Pediátrica – Hospital Pediátrico de Coimbra – Centro Hospitalar e Universitário de Coimbra

Introdução e Objectivos

A doença celíaca (DC) é uma doença autoimune cujo único tratamento é a dieta sem glúten (DSG), exigindo mudança rigorosa na alimentação do doente.
Avaliar o impacto do diagnóstico de DC na qualidade de vida (QdV) do doente celíaco e família.

Metodologia

Questionário construído, não validado, dirigido aos pais/cuidadores (P/C) de doentes com diagnóstico de DC há > 6 meses e < 5 anos, seguidos na Consulta de Gastrenterologia e Nutrição Pediátrica dum Hospital Pediátrico Central. Analisados dados demográficos, impacto do diagnóstico no doente celíaco e família, implicações na vida social, escola, refeições, compras e férias.
Análise estatística: SPSS 26.0.

Resultados

Amostra constituída por 58 pais/cuidadores de crianças/adolescentes celíacos.
A maioria dos pais/cuidadores (49; 84,5%) negou que globalmente a QdV do agregado familiar tenha piorado após o diagnóstico.
Foram referidas dificuldades na rotina diária, como na vida social (refeições fora de casa e férias); no ambiente escolar; na compra de alimentos isentos em glúten (AIG) e que a DSG passou a ser uma preocupação central da família. Foi também referida a falta de informação relativa à DC por parte da sociedade.
Foram encontradas estratégias adaptativas: informar ativamente sobre a DC; levar AIG para convívios sociais; espaços dedicados a AIG em casa; adotar refeições isentas em glúten para toda a família.

Conclusões

A maioria dos doentes celíacos e pais/cuidadores encontraram estratégias para minorar as dificuldades sentidas e na larga maioria dos casos, não foi considerado que a QdV tenha piorado após o diagnóstico.

Palavras-chave : Doença Celíaca, Qualidade de Vida, Criança, Família, Pediatria

Gastrenterologia, Nutrição e Hepatologia | Caso Clínico

PD-319 – (21SPP-11948) – UM CASO INESPERADO DE DOR ABDOMINAL

Catarina Schrempp Esteves[1]; Filipa Santos[1]; Ana Serrão Neto[1]
1 – Hospital CUF Descobertas

Introdução / Descrição do Caso
A avaliação clínica e diagnóstica da dor abdominal pode ser difícil, mas uma história clínica cuidada é fundamental na orientação diagnóstica. A dor epigástrica compreende vários diagnósticos diferenciais mais comuns, mas as causas raras não podem ser ignoradas.
Adolescente de 12 anos, sexo feminino, com antecedentes pessoais de tricofagia e seguimento ocasional em consulta de psicologia desde os 7 anos. Recorreu à consulta de gastroenterologia pediátrica por quadro de anorexia e saciedade precoce com 5 meses de evolução e dor epigástrica com agravamento pós-prandial com 2 meses de evolução. Perda ponderal de 6% no último mês. Sem náuseas, vómitos, pirose ou dor retroesternal, febre, diarreia, astenia, suores nocturnos.

Exame físico e avaliação analítica, sem alterações. Endoscopia digestiva alta com evidência de tricobezoar gástrico com cerca de 15 cm de maior diâmetro, que se prolonga através do piloro. TC abdomino-pélvica confirmou a ocupação do fundo e corpo gástricos, com antro permeável e sem outras lesões ou bezoares distais. Pela sua extensão, foi submetida a gastroenterotomia e tem tido acompanhamento por pedopsiquiatria.

Comentários / Conclusões
Apresentamos um caso com um quadro clínico insidioso de dor epigástrica, anorexia, saciedade precoce e perda ponderal, sinais de alarme sugestivos de doença orgânica e classicamente descritos nos casos de bezoares gástricos. Deve ser considerada quando existem antecedentes pessoais de tricofagia, como no caso apresentado, implicando um seguimento multidisciplinar. Perante a extensão significativa do tricobezoar, não é possível a remoção endoscópica, sendo necessária a remoção cirúrgica.

Palavras-chave : dor epigástrica, saciedade precoce, tricobezoar

Pediatria Ambulatória | Caso Clínico

PD-320 – (21SPP-11792) – UM CASO DE ERITEMA NODOSO COM UM DESFECHO INESPERADO

Maria João Gaia[1]; Andreia Preda[1]; Lúcia Rodrigues[1]
1 – Centro Hospitalar de Vila Nova de Gaia/Espinho

Introdução / Descrição do Caso
O eritema nodoso é uma reação de hipersensibilidade tardia caracterizada por nódulos eritematosos na face anterior das pernas, podendo ser precipitada por infeções (nomeadamente estreptocócica), fármacos ou condições inflamatórias. Geralmente resolve espontaneamente em algumas semanas, sendo raras as complicações.
Adolescente de 17 anos, com antecedentes de hipotiroidismo medicada com levotiroxina e história de Púrpura de Henoch-Schonlein e amigdalite estreptocócica 2 meses antes, iniciou lesões nodulares na face anterior da perna esquerda de aparecimento sucessivo, associadas a dor e sinais inflamatórios locais, após traumatismo *minor* inicial. Ausência de melhoria após terapêutica anti-inflamatória e antibiótica e irradiação da dor ao tornozelo. Por história de traumatismo e suspeita de eritema nodoso, realizou radiografia da perna e estudo analítico com estudo imunológico, que revelou TASO positivo de 204 UI/mL, sem outras alterações. Por aparecimento de edema no tornozelo e rubor da face anterior da perna com cordão palpável, realizou Ecodoppler venoso que revelou tromboflebite superficial, em provável contexto de eritema nodoso complicado de celulite. Realizou tratamento de 6 semanas com enoxaparina profilática e meia elástica compressiva, com melhoria progressiva dos sinais inflamatórios e dor. Resolução total das lesões nodulares após 2 meses. O estudo pró-trombótico revelou variante c.677C>T em homozigotia no gene MTHFR e variante 4G na posição -675 do gene PAI-1 em homozigotia.

Comentários / Conclusões
O eritema nodoso é frequentemente autolimitado e sem complicações. No entanto, o presente caso clínico é relevante para sublinhar a possibilidade de evolução atípica com complicações locais, mesmo em casos sem patologia subjacente associada.

Palavras-chave : Eritema, Nodoso, Tromboflebite

Pediatria Ambulatória | Casuística / Investigação

PD-321 – (21SPP-11786) – MEDICAÇÃO CRÓNICA (MC) EM IDADE PEDIÁTRICA: QUAIS OS MEDICAMENTOS QUE AS NOSSAS CRIANÇAS E JOVENS CONSOMEM?

Catarina Teixeira[1,2]; Maria Manuel Zarcos[1]
1 – Centro Hospitalar de Leiria; 2 – Hospital Pediátrico – Centro Hospitalar e Universitário de Coimbra

Introdução e Objectivos
A exposição precoce a fármacos pode associar-se a eventos adversos e utilização abusiva no futuro.
Objetivos: avaliar os fármacos utilizados ≥3 meses (M) na população pediátrica e cumprimento da terapêutica.
Metodologia
Aplicado questionário aos acompanhantes de utentes dos 2-17 anos(A) com recurso à UP num período de 2M. Avaliados dados demográficos; consumo de fármacos ≥3M; cumprimento da terapêutica; MC dos pais. Estatística SPSS 27;p<0,05.
Resultados
Obtidos 201 questionários. Realizavam/tinham realizado medicação diária por ≥3M 70 crianças/adolescentes, idade média 10,8A. Sem diferença significativa quanto à idade (p=0,5) e sexo (p=0,9), comparativamente ao grupo sem medicação diária. No total foram prescritos 88 fármacos (mínimo 1–máximo 3) os mais frequentes: estimulantes inespecíficos do sistema nervoso central (n=18); corticoides inalados (n=18); antidepressivos (n=8); suplementos vitamínicos (n=8); antagonistas dos leucotrienos (n=7). A medicação foi prescrita na consulta de pediatria hospitalar em 34%, seguido do médico de família (10%) e pediatra particular (10%). A medicação tinha sido suspensa em 25, por melhoria da patologia (n=18). A maioria dos restantes cumpriam a medicação sem esquecimentos (80%).
Dos que realizavam medicação, em 28, pelo menos um dos pais fazia MC, não havendo diferença significativa quanto ao cumprimento da terapêutica relativamente aos filhos de pais sem MC (p=1).

Conclusões
Na amostra 1/3 dos doentes realizava/tinha realizado medicação por ≥3M, predominando os fármacos prescritos na PHDA, asma e perturbação ansiosa/depressiva. É importante o conhecimento sobre a MC mais usada na pediatria, para esclarecer adequadamente os pais/jovens no momento da prescrição, de modo a prevenir uma utilização abusiva e eventos adversos.

Palavras-chave : medicação crónica, eventos adversos

Pediatria Ambulatória | Caso Clínico

PD-322 – (21SPP-11849) – CATARATA POLAR ANTERIOR – INEFICÁCIA NO REFLEXO DO OLHO VERMELHO

Maria Inês Soares[1]; Joana Vieira De Melo[1]; Sónia Fernandes[1]; Eduardo Silva[2]
1 – Unidade Local de Saúde do Baixo Alentejo; 2 – Hospital Dona Estefânia

Introdução / Descrição do Caso
A catarata polar anterior é uma opacidade na cápsula anterior do cristalino. Representa 3-14% das cataratas em idade pediátrica. A deteção precoce permite monitorizar o risco de ambliopia, pelo que é fundamental o conhecimento desta patologia. Lactente, sexo masculino, 15 dias, com antecedentes pessoais e familiares irrelevantes, foi referenciado a consulta de neonatologia após mãe ter detetado opacidade no olho esquerdo. Procedeu-se a inspeção e realização do reflexo do olho vermelho (ROV) que foram normais, referenciando-se a consulta de oftalmologia. Na consulta de oftalmologia realizou-se retinoscopia com posterior confirmação através de lâmpada de fenda. Detetou-se uma opacidade com cerca de 1,5 mm no olho esquerdo, fazendo-se o diagnóstico de catarata polar anterior. O exame do olho direito foi normal. Decidiu-se que não era necessária qualquer intervenção, ficando com indicação para manter consultas oftalmológicas de rotina.

Comentários / Conclusões
A catarata polar anterior pode não ser detetada no ROV. Está geralmente associada a um bom prognóstico, contudo pode ser progressiva, devendo ser monitorizada em consultas de oftalmologia para que possa ser feito um diagnóstico e tratamento precoce de anisometropia e ambliopia.

Palavras-chave : catarata polar anterior, rastreio oftalmológico, referenciação

Pediatria Ambulatória | Casuística / Investigação

PD-323 – (21SPP-11866) – PADRÕES DE PESQUISA ONLINE SOBRE VACINAÇÃO EXTRA-PROGRAMA: UM ESTUDO NACIONAL

Inês Silva Costa[1]; Madalena Meira Niza[1]; Lígia M. Ferreira[1]
1 – Serviço de Pediatria, Centro Hospitalar Tondela-Viseu

Introdução e Objectivos
O Google Trends (GT) é uma plataforma de metadados que mede a Pesquisa Média Relativa (PMR) de todos os temas procurados em motores de busca. Em medicina foram já associados a mudanças efetivas na perceção e procura de cuidados de saúde da população. Este estudo pretendeu objetivar o padrão da PMR das vacinas extra-programa nacional de vacinação (VEP).

Metodologia
Foi realizada uma análise do GT para as VEP, em todos os distritos portugueses, entre 2004 e 2021. A PMR foi representada entre 0 e 100 (interesse máximo no tópico).

Resultados
Registou-se um aumento significativo na pesquisa sobre todas as VEP nos últimos 5 anos ($p<0,01$). A vacina da gripe foi a mais procurada (4,58±10,17;IC95%[3,20;5,96]), com picos em novembro de 2009 e outubro de 2020.
Lisboa, Porto e Braga são os distritos com maior diversidade na pesquisa entre as várias vacinas, ao contrário de Portalegre, com 84% a corresponder à pesquisa sobre BCG.
Durante a pandemia COVID-19, verificou-se um aumento significativo na procura sobre todas as VEP, à exceção da hepatite A ($p=0,57$). Este aumento foi mais abrupto para a vacina da gripe, e sobretudo para o BCG que representava uma PMR de 2,95±3,10 no período pré-pandémico, e que agora contabiliza 17,41±22,99.

Conclusões
O aumento recente do interesse sobre VEP poderá traduzir o investimento das consultas de saúde infantil na prevenção primária. No entanto, não é negligenciável o impacto que as pandemias de Gripe A e SARS-CoV-2 possam ter tido na procura sobre a vacina da gripe e ainda, esta última pandemia, na mediatização global da vacinação.
Os profissionais de saúde devem combater a desinformação, como poderá ter acontecido com o aumento da pesquisa sobre BCG, eventualmente pela associação protetora, inicialmente proposta, à infeção a SARS-CoV-2.

Palavras-chave : Vacinas extra-programa, prevenção primária, motor de busca

Pediatria Ambulatória | Casuística / Investigação

PD-324 – (21SPP-11308) – ALIMENTAÇÃO E CRESCIMENTO NOS PRIMEIROS ANOS DE VIDA – HÁBITOS ALIMENTARES E AVALIAÇÃO ANTROPOMÉTRICA DE UMA POPULAÇÃO

Joana Jorge Antunes[1]; Susana Almeida[1]; Catarina Moita[2]; Sara Martins[1]; Raquel Baptista Leite[2]
1 – Hospital de Cascais, Dr. José de Almeida; 2 – Unidade de Saúde Familiar São Martinho de Alcabideche

Introdução e Objectivos
A alimentação é um pilar da saúde infantil, necessário para o adequado desenvolvimento cognitivo e estaturo-ponderal. Objetivos: Caracterizar os hábitos alimentares e antropometria de crianças até ao 3º ano de vida.

Metodologia
Aplicação de inquérito socio-clínico-nutricional e avaliação antropométrica de amostra representativa da população entre os 6 e os 35 meses, utentes dos Cuidados Primários de Saúde do Concelho de Cascais.

Resultados
Avaliadas 254 crianças. 85,3% iniciaram aleitamento materno (AM) ao nascimento, mantido aos 6 meses em 62,7%. AM exclusivo (média): 4,7 meses. Duração média do AM em mães com >12 anos de escolaridade *Vs* mães com ≤12 anos (11 meses *Vs* 8 meses, $p=0.03$). Início médio da diversificação alimentar (DA): 5,1 meses; cereais com glúten introduzidos em média aos 7 meses, ovo aos 9 meses, leite de vaca após os 12 meses em 83% (10,2% como fonte principal de lacticínios antes dos 9 meses). 75% cumprem suplementação diária com colecalciferol. Aos 12 meses, 46,7% raparigas e 46.5% rapazes apresentavam peso no P25-75, e 39,7% raparigas e 62% rapazes estatura no P25-75. Após o 2º ano de vida: média de 4,9 refeições diárias, >50% com consumo diário de vegetais, fruta, carne, peixe e leite. Diariamente, cereais infantis açucarados consumidos por 64,4%; sobremesas/doces por 43,8% e bebidas açucaradas por 58,7% das crianças, sendo este consumo menor se mãe com >12 anos de escolaridade (OR 4,2, IC 95% 1,5- 11,1, $p=0.004$).

Conclusões
O padrão alimentar observado é globalmente correto, mas importa reforçar o prolongamento do AM, otimizar a idade de introdução do leite de vaca e melhorar o cumprimento da suplementação com colecalciferol. Após o 2º ano de vida, importa reforçar a ingestão de vegetais e fruta e reduzir o consumo de alimentos açucarados.

Palavras-chave : alimentação, antropometria, aleitamento materno, diversificação alimentar, crescimento

Pediatria Ambulatória | Caso Clínico

PD-325 – (21SPP-11395) – QUANDO O FRIO ATACA – UM CASO ATÍPICO DE PERNIOSE

Beatriz Sá[1]; Beatriz Vala[1]; Martinha Henrique[2]; José Robalo[1]
1 – Serviço de Pediatria – Centro Hospitalar de Leiria; 2 – Serviço de Dermatologia – Centro Hospitalar de Leiria

Introdução / Descrição do Caso
A perniose é uma doença cutânea inflamatória pouco frequente em crianças saudáveis, caraterizada por lesões eritemato-violáceas, edema, prurido, dor e sensação de queimadura após exposição ao frio. Adolescente de 14 anos, saudável, observada na Urgência em janeiro de 2021 por sinais inflamatórios do 2º dedo da mão esquerda com 8 dias de evolução e agravamento progressivo. Apresentava flictena e edema do dedo, com impotência funcional e dor à mobilização. Estava em D3 de terapêutica com flucloxacilina, ibuprofeno ehidrocortisona com ácido fusídico tópico. Teve alta medicada também com anti-histamínico, com diagnóstico de celulite pós-picada de inseto. Regressou após 2 dias por progressão das queixas para o 3º dedo da mesma mão. Apresentava edema, zonas violáceas e 3 flictenas no 2º dedo da mão esquerda, e coloração violácea da falange distal do 3º dedo. No 2º dedo da mão direita com lesão com halo central cianosado e palidez envolvente, sugestiva de perniose. A Dermatologia confirmou o diagnóstico de perniose bolhosa. Após aspiração das flictenas teve alta medicada com pentoxifilina, hidrocortisona com ácido fusídico tópico e indicação para manter as extremidades quentes. Verificou-se melhoria progressiva das queixas, tendo suspendido pentoxifilina em D53, com resolução total das lesões em D83 de doença.

Comentários / Conclusões
Em 2021 observou-se um aumento de casos de perniose. Além de ter sido um Inverno particularmente frio, foram descritas lesões perniose-*like* associadas a infeção por COVID-19. Contudo, a perniose bolhosa permanece uma apresentação rara, o que pode atrasar o diagnóstico. O tratamento mais eficaz é a prevenção e a terapêutica farmacológica é pouco consensual, podendo incluir corticóides tópicos e pentoxifilina como no caso apresentado.

Palavras-chave : Perniose bolhosa, Eritema pernio, Adolescente, Pentoxifilina

Pediatria Ambulatória | Caso Clínico

PD-326 – (21SPP-11402) – GINECOMASTIA EM IDADE PRÉ-PÚBERE: UMA CAUSA ATÍPICA.

Beatriz Parreira De Andrade[1]; Ana Sofia Gomes[1]; Helena Marques Da Silva[1]; Aida Correia De Azevedo[1]; Ana Sofia Rodrigues[1]; Soraia Tomé[1]; Filipa Almeida[1]
1 – Centro Hospitalar do Médio Ave

Introdução / Descrição do Caso
Introdução: A ginecomastia corresponde à proliferação glandular mamária no sexo masculino. Esta entidade é frequente durante a puberdade e, na maioria das vezes, fisiológica. O seu aparecimento em idade pré-púbere é pouco comum, podendo ser um sinal de patologia subjacente ou iatrogénica.
Descrição do caso: Criança de 7 anos, sexo masculino, sem antecedentes de relevo, recorre ao serviço de urgência por tumefação mamilar esquerda com uma semana de evolução, sem queixas álgicas ou galactorreia. Referido nos últimos 3 anos, uso intermitente de ciclopirox olamina tópico por onicomicose. Ao exame objetivo apresentava tumefação nodular retro-areolar esquerda, com 1 cm, índice de massa corporal adequado, Tanner estadio I e velocidade de crescimento normal. Decidida suspensão do fármaco e orientado para consulta externa (CE) de Pediatria para prosseguir estudo. Ecografia mamária confirmou presença de tecido glandular. Realizou estudo analítico alargado com perfil hormonal e ecografia escrotal que não evidenciaram alterações. Manteve seguimento na CE, com resolução da ginecomastia 4 meses após suspensão do antimicótico.

Comentários / Conclusões
Conclusão: A lista de fármacos que causam ginecomastia é extensa, fazendo parte os antimicóticos com patofisiologia variada. Apesar do mecanismo de ação do ciclopirox olamina não estar bem conhecido, a associação da suspensão do fármaco e a regressão da ginecomastia fazem pensar numa causa iatrogénica, ainda não descrita na literatura. Neste caso clínico, salienta-se a importância da anamnese e do exame físico, assim como, a exclusão de um processo patológico subjacente e uso criterioso de fármacos em idade pediátrica, com possíveis efeitos iatrogénicos

Palavras-chave : Ginecomastia, Pré-púbere, Iatrogenia

Pediatria Ambulatória | Casuística / Investigação

PD-327 – (21SPP-11423) – PERCEÇÃO DOS CUIDADORES SOBRE A IMUNIZAÇÃO INFANTIL – INVESTIGAÇÃO NUMA UNIDADE DE SAÚDE FAMILIAR

Diana Alba[1]; Ana Gisela Oliveira[2]; Luís Alves[3]; Rute Ferreira[3]; Mónica Mozes[3]
1 – Pediatria, Centro Hospitalar Tâmega e Sousa; 2 – Pediatria, Centro Hospitalar Tondela-Viseu; 3 – Medicina Geral e Familiar, Unidade de Saúde Familiar St. André de Canidelo

Introdução e Objectivos
A imunização tem um impacto significativo na morbimortalidade por doenças infetocontagiosas, particularmente em idade pediátrica. Os cuidadores são responsáveis por essa decisão, sendo essencial a compreensão da importância da vacinação para uma fácil adesão ao esquema vacinal. Este trabalho teve como objetivo analisar a perceção dos cuidadores sobre a importância da imunização infantil, seus benefícios, precauções e contraindicações.

Metodologia
Estudo observacional e descritivo, com aplicação de um questionário a cuidadores de crianças até aos cinco anos de idade numa Unidade de Saúde Familiar.

Resultados
Foram obtidos 99 questionários, a maioria (93,9%) preenchidos por mães com mediana de idades de 36 anos (mín.20A-máx.49A), 41,3% licenciadas. Parece haver uma forte adesão ao esquema vacinal – 98% dos cuidadores afirmaram cumprimento do mesmo, 87,9% aderiram a vacinas não incluídas no Programa Nacional de Vacinação (PNV) e apenas 3% adiaram a vacinação por motivos que não doença ou alergia. Uma pequena amostra (9,1%) considera que foram administradas mais vacinas do que o necessário. A totalidade da amostra acredita no efeito da imunidade de grupo e 77,8% que a vacinação contra doenças infeciosas é eficaz. Parece existir alguma desinformação sobre possíveis contraindicações – 60,6% das pessoas responderam que não se deve vacinar as crianças em caso de doença ligeira, 25,3% se sob antibioterapia, 39,4% se doença crónica, 49,5% se doença genética e 24,2% se forem prematuros.

Conclusões
A maioria dos cuidadores afirma cumprir o esquema vacinal do PNV e confiar na sua eficácia. Existe alguma incerteza e desinformação sobre as possíveis contraindicações, sendo essencial investir na educação dos cuidadores acerca deste tema, para evitar a resistência à vacinação.

Palavras-chave : imunização, vacinas, PNV

Pediatria Ambulatória | Casuística / Investigação

PD-328 – (21SPP-11482) – EXCESSO DE PESO E OBESIDADE INFANTIL: A REALIDADE DE UMA UNIDADE DE SAÚDE FAMILIAR

Ana Isabel Foles[1]; Tânia Pessoa[2]; Miguel Ramalho[3]; Telmo M. Guerreiro[3]; Armanda Gamenhas[3]
1 – Serviço de Pediatria, Centro Hospitalar de Setúbal; 2 – Serviço de Pediatria, Centro Hospitalar Barreiro Montijo; 3 – USF Ribeirinha, ACES Arco Ribeirinho

Introdução e Objectivos
A obesidade infantil é um importante problema de saúde pública mundial. De acordo com o estudo COSI, a prevalência de excesso de peso infantil em Portugal tem vindo a reduzir gradualmente até 2019. As medidas adotadas no decurso da pandemia COVID-19 resultaram numa alteração do estilo de vida para as famílias. Objetivos: analisar a prevalência de excesso de peso infantil (6-8 anos) numa USF e a sua evolução no período de pandemia.

Metodologia
Estudo observacional e retrospetivo. Análise de dados demográficos, clínicos e antropométricos de crianças entre os 6-8 anos seguidas numa USF da ARS Lisboa e Vale do Tejo (LVT) entre 01/2019 e 06/2021, com pelo menos uma consulta de vigilância de saúde em 2019.

Resultados
Em 2019, das 179 crianças observadas (56% do sexo masculino), 17,9% (n=32) apresentavam obesidade (IMC>P97) e 15,1% (n=27) pré-obesidade (IMC P85-P97), perfazendo uma prevalência de excesso de peso de 33% (n=59). Das crianças reavaliadas, verificou-se excesso de peso em 42% em 2020 (n=15/36) e 2021 (n=19/45), com aumento dos casos de obesidade no último ano (n=6; 17% em 2020 *vs* n=14; 31% em 2021). 4,5% (n=5) destas crianças eram acompanhadas em consulta hospitalar de risco cardiovascular.
Em 57% (n=99) das crianças com antecedentes familiares conhecidos (n=173), pelo menos um dos pais apresentava obesidade, HTA e/ou dislipidemia.

Conclusões
Face à prevalência de excesso de peso infantil em Portugal (29,6%) e na região LVT (29,5%), a população da USF apresentou um valor superior (33%). No contexto das medidas associadas à pandemia COVID-19, verificou-se um aumento percentual de excesso de peso nesta faixa etária. O sedentarismo, associado ao confinamento, bem como as alterações da rotina quotidiana familiar, podem justificar a exacerbação deste problema.

Palavras-chave : Obesidade, Excesso de Peso, COVID-19

Pediatria Ambulatória | Casuística / Investigação

PD-329 – (21SPP-11516) – MONITORIZAÇÃO AMBULATÓRIA DA PRESSÃO ARTERIAL: EXPERIÊNCIA DO SERVIÇO DE PEDIATRIA DE UM HOSPITAL DISTRITAL.

Inês Correia Magalhães[1]; Sandra Catarina Ferraz[1]; Cátia Juliana Silva[1]; Sofia Poço Miranda[1]; Vera Gonçalves[1]; Idalina Maciel[1]; Ana Carneiro[1]
1 – Unidade Local de Saúde do Alto Minho

Introdução e Objectivos
A monitorização ambulatória da pressão arterial (MAPA) assume um papel importante no diagnóstico de hipertensão arterial (HTA), na avaliação da resposta à terapêutica de HTA e na deteção de HTA de bata branca (HBB) ou de HTA mascarada.
O objetivo dos autores foi caracterizar a população que realizou MAPA no Serviço de Pediatria e analisar os resultados deste exame.

Metodologia
Revisão das MAPAs realizadas entre maio de 2019 e julho de 2021.

Resultados
Foram incluídas 54 MAPAs, pertencentes a 48 utentes com idade mediana de 12 anos. Os principais motivos de realização foram obesidade, doença renal crónica (DRC), confirmação de diagnóstico de HTA e avaliação da resposta à terapêutica.
Evidenciou-se HTA em 38,9% das MAPAs realizadas, sendo 61,9% destas consideradas severas. Dos doentes com TAs elevadas em consultório, a HTA foi confirmada em 53,6%; 28,6% tinham HBB e 17,9% carga tensional (CT) elevada. Verificou-se adequado controlo tensional em 7 dos 8 doentes previamente medicados.
Nas MAPAs de doentes obesos, detetou-se HTA em 48,1% (*versus* 29,6% nas de não obesos) e CT elevada em 22,2%. Verificou-se HTA em 28,6% das MAPAs de doentes com DRC e elevação da CT também em 28,6%.
Foi constatada ausência de *dipping* noturno em 64,8% dos exames, 48,6% dos quais sem critérios de HTA.
O índice de rigidez arterial (AASI) foi em média 0,39±0,14, sendo significativamente maior nos pacientes obesos (0,44±0,14) do que nos não obesos (0,34±0,13) (p=0,01).

Conclusões
A MAPA é essencial no diagnóstico e classificação da HTA, assim como na identificação de alterações ocultas e precoces, facilitando uma intervenção adequada.

Palavras-chave : MAPA, Hipertensao Arterial

Pediatria Ambulatória | Casuística / Investigação

PD-330 – (21SPP-11468) – IMPACTO DA PANDEMIA NA ALIMENTAÇÃO NOS PRIMEIROS QUATRO MESES DE VIDA

Joana Moscoso[1]; Margarida Serôdio[1]; Cláudia Paulo[2]; Catarina Barreto[3]; Catarina Empis[2]
1 – Hospital de São Francisco Xavier, Centro Hospitalar Lisboa Ocidental; 2 – USF Santo Condestável, Lisboa; 3 – USF Jardim dos Plátanos, Oeiras

Introdução e Objectivos
Segundo normas de orientação clínica europeias e americanas, não há evidência de transmissão de SARS-CoV-2 pelo Leite Materno (LM), sendo por isso recomendado a recém-nascidos (RN) e lactentes filhos de mãe com Doença por Coronavírus-2019 (COVID-19) assintomática ou ligeira. O objetivo do estudo foi avaliar o impacto da pandemia na decisão de amamentação, na duração do período de AM e no apoio dado pelos profissionais de saúde.

Metodologia
Estudo observacional retrospetivo, através da aplicação de um questionário, a dois grupos: Grupo A, 67 mães de RN nascidos entre 11/03-31/08 de 2019, antes da pandemia e Grupo B, 63 mães de RN nascidos 11/03-31/08 de 2020, durante a pandemia, vigiados em duas Unidades de Saúde Familiar (USFs).

Resultados
No grupo A, 15% das mães teve aconselhamento prévio sobre LM nas USFs e no grupo B 35% (p=0,031). O aconselhamento sobre LM na maternidade foi superior no grupo A (85,1% vs 55,6%, p=0,001). A maioria dos RN fez LM na primeira hora de vida (85%, n=57 grupo A; 92%, n=58 grupo B). Nas primeiras duas semanas, a maioria das mães teve dificuldades na amamentação (61% grupo A; 68%, grupo B, p=0,4). 31%, n=21 dos RN do grupo A e 38%, n=24 do grupo B não se encontravam a fazer LM exclusivo aos quatro meses de vida. No grupo B, 8% (n=5) das mães tiveram COVID-19 com sintomas ligeiros e 80%, n=4 referiu que a pandemia não influenciou a decisão de amamentar.

Conclusões
As mães cujos RN nasceram durante a pandemia tiveram mais aconselhamento sobre AM durante a vigilância pré-natal e menos durante a permanência na maternidade. A pandemia não influenciou a alimentação dos primeiros quatro meses de vida. Realçamos o apoio dos profissionais de saúde das USFs, durante a pandemia no aconselhamento sobre LM e nas dificuldades de amamentação.

Palavras-chave : leite materno, pandemia, COVID-19

Pediatria Ambulatória | Caso Clínico

PD-331 – (21SPP-11470) – UMA CAUSA RARA DE TUMEFAÇÃO CERVICAL

Margarida Almendra[1]; Diana Amaral[1]
1 – Área de Pediatria Médica, Hospital Dona Estefânia, Centro Hospitalar Universitário Lisboa Central, EPE

Introdução / Descrição do Caso
A flebectasia é uma malformação venosa congénita rara, na maioria dos casos, de etiologia idiopática. É comum a nível cervical.
Criança 3 anos, sexo masculino, saudável, recorre ao serviço de urgência por tumefação cervical bilateral de aparecimento intermitente nos 2 meses prévios. Sem dor local, odinofagia, disfagia, queixas respiratórias, febre, perda ponderal ou infeção recente. À observação, quando agitado e a chorar, tumefação visível na região paramediana do pescoço, supraesternal, ao longo de ambos os bordos anteriores do esternocleidomastóideo, "tufante", sem sinais inflamatórios. No exame objetivo tumefação mole e depressível, de limites mal definidos, indolor, sem frémitos ou sopros. Sem adenomegalias a nível cervical, supraclavicular, axilar ou inguinal. Realizou ecografia cervical com doppler que mostrou ectasia das veias jugulares internas, de calibre difusamente aumentado, com acentuação aquando das manobras de Valsava, compressíveis e com fluxo venoso mantido, sem sinais de trombose. A mãe foi tranquilizada quanto a tratar-se de uma variante do normal e teve alta.

Comentários / Conclusões
As tumefações cervicais são frequentes em pediatria, sendo um motivo frequente de recurso ao serviço de urgência. Apesar de a flebectasia ser rara, esta condição benigna deve ser considerada e reconhecida de modo a evitar investigação e procedimentos cirúrgicos desnecessários. É uma entidade que tende a regredir na adolescência com o fortalecimento dos músculos do pescoço, e perante casos assintomáticos e sem complicações, recomenda-se tratamento conservador e vigilância.

Palavras-chave : tumefação, cervical, esforço, flebectasia

Pediatria Ambulatória | Casuística / Investigação

PD-332 – (21SPP-11661) – CONSULTA DE SONO PEDIÁTRICA – CASUÍSTICA DE 2 ANOS. CENTRO DA CRIANÇA E DO ADOLESCENTE, HOSPITAL CUF DESCOBERTAS (HCD)

Nádia Pereira[1]; Inês Pessoa E Costa[1]; Ana Serrão Neto[1]
1 – Hospital Cuf Descobertas

Introdução e Objectivos
Os problemas de sono são uma queixa frequente em consulta de pediatria. Dados de publicações recentes apontam para uma prevalência significativa de perturbações do sono na infância, nalgumas séries atingindo os 50% na idade pré-escolar e 40% na adolescência. Dentro das perturbações de sono na infância, as questões de causa comportamental são as mais comuns, com consequências variáveis na criança e família. O HCD iniciou em Junho de 2019 a Consulta de Sono Pediátrica multidisciplinar com pediatra e psicólogo. Foram realizadas 331 consultas, sendo aplicado a cada doente um questionário sobre os hábitos de sono na primeira consulta.

Metodologia
Com o objetivo de caracterizar a população de doentes da Consulta de Sono Pediátrica, foi feita uma análise retrospetiva dos processos clínicos, analisando variáveis diversas incluídas no questionário. Foram incluídas 290 crianças com idades compreendidas entre os 2 meses e os 17 anos. A maioria das crianças (57%) tinha uma idade compreendida entre os 6 meses e os 3 anos. Os dados obtidos foram analisados através do programa SPSS 27.

Resultados
Observou-se um predomínio das questões comportamentais (87%) na 1ª infância, sendo que a abordagem consistiu na implementação de estratégias comportamentais em 73% dos casos. Na adolescência o diagnóstico mais comum foi o de perturbação por atraso de fase (42%). De destacar a significativa percentagem de doentes, nos diferentes grupos etários, medicados com melatonina previamente à consulta (26%).

Conclusões
Tal como descrito na literatura, as perturbações de sono são frequentes em idade pediátrica, com predomínio das questões de base comportamental, sendo necessário uma abordagem sistematizada e a implementação de um plano de tratamento individualizado para a resolução das mesmas.

Palavras-chave : sono, insonia comportamental, atraso de fase

Pediatria Ambulatória | Caso Clínico

PD-333 – (21SPP-11574) – SÍNDROME DE FREY NA IDADE PEDIÁTRICA

Carlota Lopes[1]; Laura Martins[2]; Paulo Varela[3]
1 – Departamento da Saúde da Mulher e da Criança, Serviço de Pediatria do Hospital Espírito Santo de Évora; 2 – Unidade de Neonatologia, Departamento da Saúde da Mulher e da Criança, Serviço de Pediatria do Hospital Espírito Santo de Évora; 3 – Departamento de Dermatologia , Centro Hospitalar de Vila Nova de Gaia/Espinho

Introdução / Descrição do Caso
O síndrome de Frey é raro na idade pediátrica. Caracteriza-se por episódios recorrentes de eritema facial e/ou sudorese no território inervado pelo nervo aurículo-temporal em resposta a estímulos de mastigação. O conhecimento desta síndrome é de extrema importância para evitar exames desnecessários e tratamentos ineficazes.
Criança de 2 anos que apresentava eritema recorrente na região malar esquerda, que ocorria segundos após começar a comer tomate ou fruta ácida e resolução completa em 30-40 minutos (fig.1). Antecedentes pessoais de parto distócico (fórceps) do qual resultou equimose malar bilateral e consequente necrose gordurosa subcutânea à esquerda, resolvida às 8 semanas.Após discussão com dermatologia e baseados nos antecedentes pessoais e no exame físico sugestivo, o diagnóstico de síndrome de Frey foi estabelecido, dispensando-se exames complementares.

Comentários / Conclusões
A maioria dos casos descritos de síndrome de Frey nesta idade são secundários a trauma perinatal após fórceps. A apresentação é geralmente unilateral seguindo o território do nervo aurículo-temporal, previamente lesado ou atingido. O eritema típico surge segundos após o início da mastigação e resolve em 15-45 minutos. Os alimentos mais frequentemente associados são os citrinos, frutas, vegetais e doces. A correlação temporal do início dos sintomas com a introdução de alimentos sólidos na dieta e a sua relação com alguns alimentos impõe um diagnóstico diferencial com alergia alimentar. No entanto, a história típica, localização habitual e ausência de outros sintomas associados deve conduzir a este diagnostico, evitando investigações desnecessárias. Na idade pediátrica o Síndrome de Frey é auto-limitado, devendo ser explicado aos pais o fenómeno e o seu carácter benigno

Palavras-chave : Pediatria, Síndrome de Frey, Síndrome do nervo auriculotemporal, Infância, Eritema facial

Pediatria Ambulatória | Caso Clínico

PD-334 – (21SPP-11433) – EDEMA UNILATERAL DO MEMBRO INFERIOR ESQUERDO EM RAPARIGA ADOLESCENTE

Joana F. Pires[1]; Mariana Neto[1]; Rita Santa Comba[2]; Luís Diogo Fernandes[3]; Ana Luisa Leite[1]

1 – Serviço de Pediatria, Centro Hospitalar Vila Nova de Gaia/ Espinho, EPE; 2 – Centro de Saúde Praia da Vitória, Unidade de Saúde da Ilha Terceira; 3 – Serviço de Angiologia e Cirurgia Vascular, Centro Hospitalar Vila Nova de Gaia/ Espinho, EPE

Introdução / Descrição do Caso

A síndroma de May-Thurner (SMT) resulta da compressão extrínseca da veia ilíaca comum esquerda pela artéria ilíaca comum direita e a coluna lombo-sagrada. A SMT é uma entidade frequentemente subdiagnosticada, sendo mais comum em mulheres jovens e que pode cursar com complicações vasculares do membro inferior esquerdo (MIE).

Adolescente caucasiana, do sexo feminino, 16 anos de idade. Antecedentes pessoais de encefalopatia hipoxico-isquemica, défice cognitivo ligeiro, baixo peso constitucional e insuficiência mitral ligeira. Recorreu ao Serviço de Urgência Pediátrico, por quadro de edema indolor do MIE com cerca de 2 meses de evolução. Sem história pessoal de eventos trombóticos prévios, imobilização prolongada, viagem recente e sem medicação habitual. O exame físico dos membros inferiores revelou edema assimétrico de todo o MIE associado a tensão gemelar, pulsos distais presentes e amplos, sem trajetos varicosos, alterações cutâneas ou outras particularidades. Estudo imagiológico foi efetuado com a realização de um eco-doppler que confirmou compressão da veia ilíaca comum esquerda pela artéria ilíaca comum direita e coluna vertebral, sem trombose identificada, quadro sugestivo de SMT. A doente teve alta sob tratamento conservador (elevação do MIE e uso de meias de compressão elástica), tendo sido orientada para consulta externa.

Comentários / Conclusões

É importante reconhecer que uma história de edema persistente do MIE, sem uma outra causa aparente, é altamente sugestivo de SMT. O correto diagnóstico e a intervenção adequada são essenciais para prevenir complicações, como TVP e insuficiência venosa crónica.

Palavras-chave : Síndrome de May-Thurner, Síndrome de compressão da veia ilíaca, Insuficiência venosa, Trombose venosa profunda

Pediatria Ambulatória | Casuística / Investigação

PD-335 – (21SPP-11876) – UM CROMOSSOMA A MAIS, MÚLTIPLAS CO-MORBILIDADES

Madalena Von Hafe[1]; Ana Raquel Marques[1,2]; Diana Simões[1]; Beatriz Cardoso[1]; Diana Bordalo[1]; Ana Maia[1,3]
1 – Serviço de Pediatria, Unidade Autónoma Gestão da Mulher e da Criança, Centro Hospitalar Universitário do São João; 2 – Serviço de Cardiologia Pediátrica, Unidade autónoma Gestão da Mulher e da Criança, Centro Hospitalar Universitário do São João; 3 – Departamento de Ginecologia e Obstetrícia e Pediatria, Faculdade de Medicina da Universidade do Porto

Introdução e Objectivos
A trissomia 21 (T21) é a cromossomopatia mais prevalente em nados-vivos. Estima-se que existam 15 mil pessoas com T21 em Portugal. O rastreio de cromossomopatias é universalmente realizado nas grávidas em Portugal. O objetivo do estudo foi caracterizar os doentes pediátricos com T21.

Metodologia
Realizado um estudo retrospetivo dos doentes com T21 com seguimento num Hospital nível III de 2008 a 2021. A análise estatística foi realizada com o programa SPSS.

Resultados
Noventa e três crianças com T21 foram analisadas, das quais 51% eram do sexo feminino. A maioria (63%) não teve diagnóstico pré-natal e a taxa de diagnóstico foi similar nos doentes com e sem cardiopatia (p=0,167). A idade média (anos) da mãe foi de 33±8 e do pai de 36±7, sem diferenças estatisticamente significativas nos doentes com cardiopatia (mãe p=0,445; pai p=0,195). Cinquenta e seis porcento dos doentes apresentava cardiopatia congénita, tendo 24% diagnóstico pré-natal (p<0.001). O excesso de peso foi documentado em 15% dos doentes e a obesidade em 30%, sendo o padrão semelhante nos doentes com cardiopatia (p=0,105). A maioria (51%) dos doentes foi submetida a amigdalectomia (±miringotomia); 35% apresentava alterações do perfil tiroideu; 4% doença celíaca e a dislipidemia foi um achado pouco frequente.

Conclusões
Nesta coorte, a maioria dos casos foi diagnosticada no período pós-natal, o que pode estar relacionado com uma vigilância inadequada da gestação.
As comorbilidades são um achado frequente, requerendo uma abordagem holística e seguimento multidisciplinar.

Palavras-chave : Trissomia 21, Síndrome de Down, Rastreio pré-natal, Cardiopatia congénita

Pediatria Ambulatória | Casuística / Investigação

PD-336 – (21SPP-11881) – A PANDEMIA SARS-COV-2 E O IMPACTO NOS CUIDADOS DE SAÚDE PRESTADOS A CRIANÇAS COM ALTERAÇÃO DO PERFIL TENSIONAL

Carolina Castro[1]; Madalena Fonseca[1]; António Silva[1]
1 – Clínica Pediátrica de Hipertensão, Serviço de Pediatria Médica, Departamento de Pediatria, Centro Hospitalar Universitário de Lisboa Norte

Introdução e Objectivos
A infeção por SARS-CoV-2 tem dominado o interesse em todas as áreas da medicina e a hipertensão arterial (HTA) foi inicialmente assumida como fator de risco para uma evolução menos favorável da doença em adultos. Em crianças com alteração do perfil tensional não há estudos de gravidade, nem do impacto da pandemia na prestação de cuidados de saúde.
Objetivo: Analisar a prevalência e gravidade da infeção numa população pediátrica com alteração do perfil de pressão arterial (PA) e avaliar as consequências da pandemia na prestação de cuidados.

Metodologia
Estudo observacional, descritivo, retrospetivo, entre 03/2020 e 02/2021, com aplicação de um inquérito de resposta fechada e acesso a dados clínicos, após consentimento informado.

Resultados
Registaram-se 105 doentes, idade média de 11 anos (+4,6), 53% do sexo masculino, 56,8% com HTA, 20,6% com PA elevada e 22,5% com PA em vigilância.
A infeção por SARS-COV2 ocorreu em 8 casos (7,6%) (50% com HTA), todos ligeiros ou assintomáticos. Em isolamento profilático estiveram 6 crianças (5,8%).
As consultas foram reprogramadas em 53% dos casos, com consultas telefónicas em 23%. Referem adiamentos, desmarcações por isolamento profilático ou receio de ida ao hospital 19%. A avaliação residencial da PA ocorreu em 31% das crianças.
Dos doentes medicados (49%), a maioria (98%) não teve dificuldade em obter prescrição ou adquirir a sua medicação. Dos doentes medicados 14 (27%) tiveram alteração da medicação.

Conclusões
A infeção por SARS-CoV-2 não revelou prevalência significativa ou gravidade nestes doentes. A reorganização do plano de atendimento foi necessária na maioria dos casos, o acesso à terapêutica esteve garantido, mas sem possibilidade de monitorização residencial da PA para ajuste terapêutico na maioria das crianças.

Palavras-chave : Hipertensão Arterial; SARS-CoV-2; Prestação de Cuidados de Saúde

Pediatria Ambulatória | Casuística / Investigação

PD-337 – (21SPP-11895) – O EFEITO DA PANDEMIA SARS-COV2 NO PESO E IMC EM CRIANÇAS COM ALTERAÇÃO DO PERFIL TENSIONAL

António Silva[1]; Carolina Castro[1]; Madalena Fonseca[1]; Carla Simão[1]
1 – Clínica Pediátrica de Hipertensão, Serviço de Pediatria Médica, Departamento de Pediatria, Centro Hospitalar Universitário de Lisboa Norte

Introdução e Objectivos
A infeção por SARS-CoV-2 e as medidas instituídas para o seu controlo têm interferido com variáveis que podem influenciar a pressão arterial (PA), nomeadamente o ganho ponderal e a variação do Índice de Massa Corporal (IMC).
Objetivo: Analisar a variação ponderal e de IMC e sua relação com a PA ocorrida em crianças em seguimento por condição de risco para alteração da PA e alteração do perfil tensional.

Metodologia
Estudo observacional, descritivo, retrospetivo, entre 03/2020 e 02/2021.Incluídos 196 doentes, excluídos 91 por informação incompleta. Aplicou-se um inquérito de resposta fechada, complementado com o registo clínico, após consentimento informado.

Resultados
Analisaram-se 105 doentes, idade média de 11 anos (+4,6), 53% sexo masculino, 56,8% com HTA, 20,6% com PA elevada e 22,5% com PA em vigilância.
Verificou-se que 23,6% mantiveram o mesmo percentil de peso, 41,6% aumentaram mas apenas 9% aumentaram a categoria de peso e 34,8% apresentaram melhoria, dos quais 10% reduziram a categoria de peso.
No início do estudo 13% apresentavam excesso de peso e 28% obesidade, no final os valores eram 14% e 30%, respetivamente.
De 91 doentes com dados completos de PA, 46% mantiveram o mesmo perfil de PA durante o período em estudo, 23% tiveram agravamento e 31% tiveram melhoria do seu perfil de PA. Não houve associação estatisticamente significativa entre a variação de categoria de IMC e de PA ($p>0,05$)

Conclusões
O aumento ponderal foi a variação mais frequente, mas a variação da categoria de IMC não foi relevante na variação do perfil de PA. O tempo decorrido é pouco para haver relação direta entre a variação ponderal e a repercussão no perfil tensional. A análise das variáveis que influenciaram o peso seria útil para melhor caracterização futura desta população.

Palavras-chave : SARS-CoV-2; Hipertensão Arterial; IMC

Pediatria Ambulatória | Casuística / Investigação

PD-338 – (21SPP-11926) – VACINAÇÃO CONTRA A COVID-19 EM IDADE PEDIÁTRICA – O QUE SABEM E PENSAM OS PAIS?

Margarida Dias[1]; Beatriz Falcão Cardoso[1]; Tatiana Moreira[1]; Diana Simões[1]; Marta Pinheiro[1,2]; Ana Maia[1,2]
1 – Serviço de Pediatria, Unidade Autónoma de Gestão da Mulher e Criança, Centro Hospitalar Universitário de São João;
2 – Departamento de Ginecologia-Obstetrícia e Pediatria, Faculdade de Medicina da Universidade do Porto

Introdução e Objectivos
A vacinação contra a COVID-19 em idade pediátrica tem sido um tema muito abordado recentemente e pouco consensual. O objetivo deste estudo foi avaliar a intenção dos pais de vacinar os filhos e identificar que fatores podem influenciar essa decisão.
Metodologia
Estudo observacional entre junho e julho de 2021 através da aplicação de um questionário anónimo a uma amostra de cuidadores de crianças e adolescentes seguidos em consulta, num hospital central. Incluíram-se dados sociodemográficos, histórico de imunizações, antecedentes pessoais, exposição a COVID-19 e crenças dos cuidadores.
Resultados
Foram realizados 78 questionários. A idade média das crianças foi 9,2 anos (±5,9), 56,4% era do sexo masculino, 94,8% tinha o PNV atualizado e 65,8% tinha vacinas extra. Destas crianças, 22,1% apresentavam comorbilidades. Nos cuidadores, 83,3% eram mães, a idade média foi 39,4 anos (±9,4) e 26,9% frequentou o ensino superior. A vacina foi considerada segura por 61,5% e 34,6% respondeu não saber. A informação sobre a vacina foi obtida pela televisão (TV) em 84,6%, redes sociais em 42,3% e 34,6% por profissionais de saúde. Quanto à pretensão de vacinar os filhos, 76,9% respondeu "sim", 7,7% não respondeu e 15,4% respondeu "não", sendo os motivos mais citados a ineficácia da vacina (n=5) e idade inapropriada (n=3). Em 82,9% o número de doses não teria influência na decisão.

Conclusões
Os resultados do estudo mostram que os cuidadores apresentam uma resistência considerável à vacinação de crianças e adolescentes contra a COVID-19, sobretudo baseada na crença na ineficácia da vacina. A maioria obteve informação sobre a vacina nos *media*, o que reforça a importância e a oportunidade de intervenção através da transmissão de informação credível e percetível, nestes meios.

Palavras-chave : adolescentes, COVID-19, crianças, vacina, vacinação

Pediatria Ambulatória | Caso Clínico

PD-339 – (21SPP-11767) – QUISTOS MESOTELIAIS PARATUBARES BILATERAIS: UMA OCORRÊNCIA RARA

Tatiana Moreira[1]; Margarida Dias[1]; Joana Mafalda Monteiro[2]; Sofia Vasconcelos-Castro[2]; Ana Pereira Marques[3]; Norberto Estevinho[2]; Ana Maia[1,4]

1 – Serviço de Pediatria, Unidade Autónoma Gestão da Mulher e da Criança, Centro Hospitalar Universitário de São João; 2 – Serviço de Cirurgia Pediátrica, Centro Hospitalar Universitário São João; 3 – Serviço de Anatomia Patológica, Centro Hospitalar Universitário São João; 4 – Departamento de Ginecologia-Obstetrícia e Pediatria, Faculdade de Medicina da Universidade do Porto

Introdução / Descrição do Caso

Os quistos mesoteliais peritoneais são neoplasias benignas do peritoneu, mais prevalentes em mulheres em idade fértil. Foram descritos pela primeira vez em 1979 e apenas cerca de 140 casos estão descritos na literatura.

Os autores reportam o caso clínico de uma adolescente do sexo feminino com 15 anos de idade que se apresenta com sintomatologia recorrente do aparelho urinário inferior. O exame físico revelou uma massa abdominal suprapúbica, mole e móvel, indolor à palpação. Avaliação laboratorial e exame sumário de urina sem alterações, e marcadores tumorais negativos. A ecografia abdominal identificou uma volumosa coleção quística com volume aproximado de 970cc supravesical. A ressonância magnética evidenciou uma massa pélvica de natureza quística, com hipersinal em T2 e hipossinal em T1, com 16x8.9x13.2cm (TxAPxL), e na sua vertente posteroinferior esquerda, outras duas imagens nodulares quísticas com 16 e 15mm. A doente foi submetida a laparotomia vídeo-assistida com excisão total das lesões, tendo sido identificada a origem do quisto mais volumoso na mesossalpinge da trompa de Falópio direita e três quistos de menores dimensões na dependência da mesossalpinge esquerda. O relatório histológico confirmou o diagnóstico de quistos mesoteliais paratubares.

Comentários / Conclusões

A raridade deste tumor, apresentação insidiosa e inespecífica e ambiguidade do estudo imagiológico refletem-se no diagnóstico difícil desta patologia, o qual é confirmado pelos achados histológicos. A deteção precoce é crucial, não apenas para excluir etiologia maligna, mas também para evitar o desenvolvimento de complicações graves. Embora com excelente prognóstico, é aconselhável o seguimento clínico apertado devido às elevadas taxas de recorrência local.

Palavras-chave : Quisto mesotelial peritoneal, Mesotelioma peritoneal quístico benigno

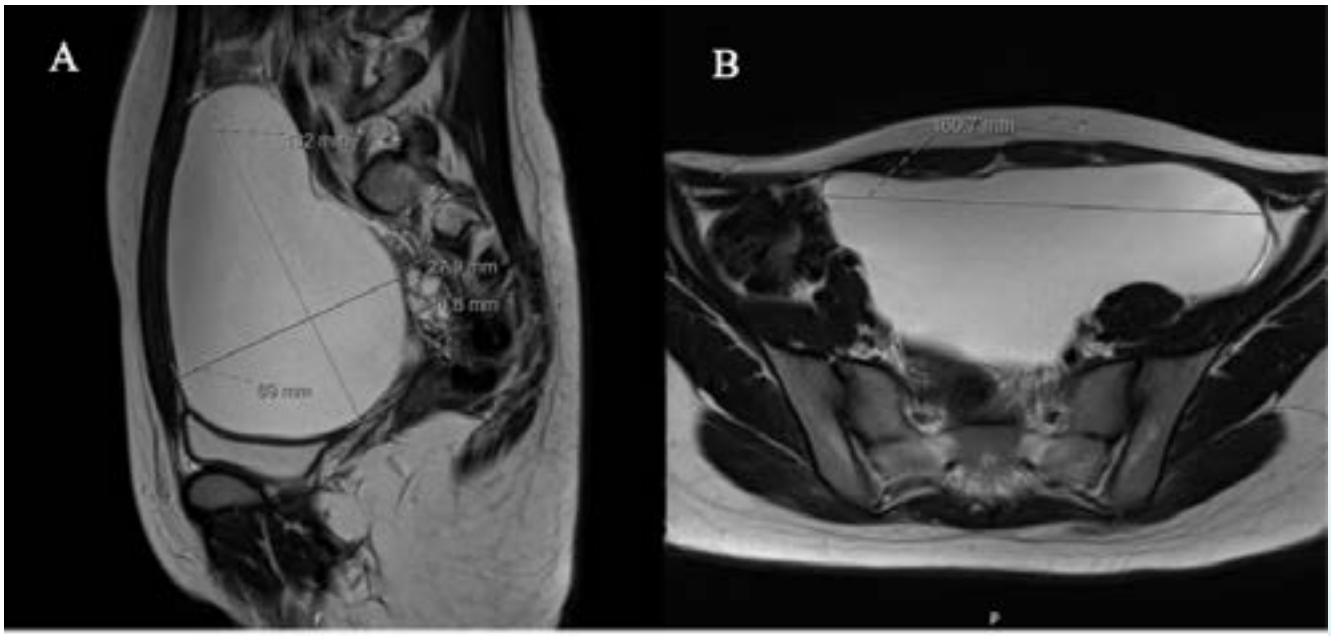

Figure 1. *Abdominal MRI. Sagittal (A) and axial (B) T2- weighted images showing the extension of a larger fluid-filled cystic lesion and smaller cysts.*

Pediatria Ambulatória | Casuística / Investigação

PD-340 – (21SPP-11865) – HEMANGIOMA INFANTIL: EXPERIÊNCIA DE UM HOSPITAL DISTRITAL

Joana Vieira De Melo[1]; Maria Inês Soares[1]; Maria Miguel Carlos[1]; Isabel Brito Lança[1]
1 – Serviço de Pediatria, Unidade Local de Saúde do Baixo Alentejo, EPE

Introdução e Objectivos

O hemangioma infantil (HI) é o tumor de tecidos moles mais frequente em idade pediátrica. Habitualmente, os HI são benignos e regridem espontaneamente, no entanto podem ter consequências a vários níveis sendo necessário tratamento dirigido. Apesar da evidência não ser consistente, o propanolol oral é admitido como terapêutica de primeira linha na abordagem de HI. Pretende-se caracterizar os doentes com HI sob esta terapêutica num hospital distrital.

Metodologia

Estudo retrospetivo e descritivo de doentes com HI diagnosticado de 2016 a 2021. Foram incluídos doentes com indicação para terapêutica com propanolol oral segundo o protocolo institucional: HI proliferativo, ulcerado, com risco vital, funcional ou estético. Analisaram-se dados demográficos, características das lesões, duração, complicações e resposta à terapêutica.

Resultados

Foram incluídas 13 crianças, 8 (61,5%) do sexo feminino, com uma mediana de idades ao início da terapêutica de 3 meses (1-8 meses). Os HI localizavam-se na cabeça (3/13, 23,1%), pálpebra (3/13, 23,1%), membro superior (2/13, 15,4%), face (1/13, 7,7%), pescoço (1/13, 7,7%), tórax (1/13, 7,7%), abdómen (1/13, 7,7%) e períneo (1/13, 7,7%). Relativamente às características, um dos HI (7,7%) encontrava-se ulcerado previamente à terapêutica. O propanolol oral foi realizado durante uma mediana de 8 meses (4-12 meses) e não se observaram efeitos adversos da terapêutica. Foi observada regressão completa do HI em 3 doentes (23,1%), regressão significativa da dimensão e cor em 7 doentes (53,8%), terapêutica recente e em curso com resposta favorável em 3 doentes (23,1%) e nenhuma recidiva.

Conclusões

Nesta série de casos a terapêutica com propanolol oral mostrou um bom perfil de segurança e efetividade no tratamento de HI.

Palavras-chave : hemangioma, propanolol, criança

Pediatria Ambulatória | Casuística / Investigação

PD-341 – (21SPP-11799) – EXCESSO DE PESO INFANTIL: CASUÍSTICA DA CONSULTA DE SAÚDE INFANTIL

Joana Carreira[1]; Carolina Figueiredo[1]; Inês Pacheco Luís[2]; Francisco Nunes Caldeira[2]; Ana Ventura[2]
1 – Hospital do Divino Espírito Santo de Ponta Delgada; 2 – Unidade de Saúde da Ilha de São Miguel

Introdução e Objectivos

O excesso de peso infantil (incluindo a obesidade) representa um grave e atual problema de saúde pública, sendo responsável por múltiplas complicações a curto, médio e longo prazo. Na maioria dos casos a etiologia é primária e resulta de erros alimentares e estilos de vida sedentários. O objetivo deste trabalho foi avaliar a prevalência do excesso de peso / obesidade numa população de crianças e jovens utentes num Centro de Saúde e caracterizar a amostra identificada.

Metodologia

Foi realizado um estudo retrospetivo através da revisão dos processos clínicos das crianças e adolescentes com o diagnóstico de excesso de peso / obesidade. Foram analisados os antecedentes pessoais e familiares, exame objetivo, somatometria, tensão arterial, exames complementares de diagnóstico e evolução clínica.

Resultados

Durante 6 meses foram avaliados em Consulta de Saúde Infantil 117 crianças e adolescentes entre os 5 e 19 anos de idade. Um terço da amostra apresentava excesso de peso ou obesidade (14.5% excesso de peso; 18.8% obesidade). A maioria correspondia ao sexo feminino (64%) e a faixa etária predominantemente afetada foi a dos 10 aos 14 anos (46%). Em 31% do total de doentes com excesso de peso / obesidade foram identificadas complicações e co-morbilidades associadas à obesidade.

Conclusões

A elevada prevalência do excesso de peso infantil é uma problemática atual, com consequências futuras previsivelmente negativas. É fundamental intervir na prevenção da obesidade infantil e acompanhar regularmente as crianças e adolescentes afetados.

Palavras-chave : Excesso de peso, Obesidade

Pediatria Ambulatória | Casuística / Investigação

PD-342 – (21SPP-11848) – ADENOPATIAS NA CONSULTA DE PEDIATRIA – CASUÍSTICA DE CINCO ANOS

Pedro Miguel[1]; Catarina Cezanne[2]; Isabel Brito[2]; Nádia Santos[2]; Rita Martins[2]; Sofia Fraga[2]; Manuela Braga[2]
1 – Serviço de Pediatria Médica, Departamento de Pediatria, Hospital de Santa Maria – Centro Hospitalar Universitário Lisboa Norte, E.P.E.; 2 – Serviço de Pediatria, Hospital Garcia de Orta, E.P.E.

Introdução e Objectivos
As adenopatias são um motivo frequente de consulta, traduzindo habitualmente um processo autolimitado e benigno. No entanto, podem sinalizar doença grave, seja infeciosa, autoimune, reumatológica ou neoplásica, sendo o seu diagnóstico um desafio. Tínhamos como objectivo caraterizar os doentes referenciados à consulta de pediatria de um hospital nível II por adenopatias.

Metodologia
Estudo retrospetivo, descritivo, através da consulta do processo clínico, entre janeiro de 2016 e abril de 2021.

Resultados
Referenciadas à consulta 69 crianças, dos quais 40 eram do sexo masculino, mediana de idade de 6 anos. A maioria era proveniente dos cuidados de saúde primários (56), sendo a mediana de tempo entre o início dos sintomas e a primeira observação hospitalar de 24 semanas. A localização mais frequente era cervical (34), apenas um caso tinha localização supraclavicular. Em 29 crianças havia contexto infecioso, sendo a infeção respiratória, cutânea e dentária as mais frequentes. Os agentes mais identificados foram o EBV, *B. henselae* e *M. pneumoniae.*
Em 25 crianças foram identificados sinais de alarme, nomeadamente a localização, aumento da consistência e do tamanho. Desses últimos, cinco realizaram biópsia aspirativa do gânglio, em nenhum foi identificado doença neoplásica. Em três casos foram identificadas lesões congénitas.
Tiveram alta na primeira consulta 41 crianças, por ausência de sinais de alarme, sendo a adenite reativa o diagnóstico mais frequente.

Conclusões
As adenopatias são habitualmente benignas e auto-limitadas, uma história clinica completa e exame objetivo são, por vezes, suficientes para excluir patologia grave. Investigação adicional pode ser necessária se sinais de alarme ou para determinar etiologia e excluir malignidade.

Palavras-chave : Adenopatia, Consulta

Pediatria Ambulatória | Casuística / Investigação

PD-343 – (21SPP-11935) – MORBILIDADE NO 1º ANO DE VIDA: UM ESTUDO DE BASE COMUNITÁRIA

Joana Filipe Ribeiro[1]; Ana Rita Curval[2]; Elsa Loureiro[3]; Rui Cardoso[3]
1 – Serviço de Pediatria, Hospital Sousa Martins, Unidade Local de Saúde da Guarda; 2 – Serviço de Pediatria, UAG da Mulher e da Criança, Centro Hospitalar Universitário de São João, E.P.E.; 3 – Unidade de Saúde Familiar de Modivas, ACeS Vila do Conde/ Póvoa de Varzim

Introdução e Objectivos
A saúde infantil é um dos indicadores mais importantes de prosperidade. O objetivo deste estudo foi caraterizar o estado de saúde de uma amostra populacional numa Unidade de Saúde Familiar (USF), identificando patologia aguda e crónica diagnosticada no 1º ano de vida.

Metodologia
Estudo retrospetivo, longitudinal e descritivo dos utentes de uma USF nascidos entre agosto de 2017 e agosto de 2019, durante o seu 1º ano de vida.

Resultados
Nasceram 146 lactentes e 5 foram excluídos por seguimento irregular. Analisaram-se 141 casos, 57% do sexo masculino. Todas as gestações foram vigiadas, de feto único e 21% foram consideradas de risco pelo índice de *Goodwin* modificado. Quanto a comportamentos de risco maternos na gravidez: 10% fumaram e 1% ingeriu álcool. 91% dos partos foram de termo, houve 57% de partos eutócicos e 30% de cesarianas. Relativamente ao aleitamento, 45% dos recém-nascidos iniciaram fórmula láctea no 1º mês e 28% foram amamentados em exclusivo pelo menos até ao 4º mês. Os diagnósticos agudos mais comuns foram: bronquiolite (n=59), nasofaringite (n=72), gastroenterite (n=30) e otite média (n=29); a idade média ao 1º diagnóstico foi de 5 meses.
Os diagnósticos crónicos mais frequentes foram: prematuridade (n=11), hemangiomas (n=11), dermatite atópica (n=10), dilatação pielocalicial (n=8) e sibilância recorrente (n=8).

Conclusões
Contrariamente ao analisado, a OMS preconiza aleitamento materno exclusivo até ao 6º mês. Também a taxa de cesarianas se revelou alta, com as recomendações a rondarem os 10-15%. Torna-se imperativo intervir nas USF e maternidades, aconselhando mães e intervindo nas equipas de saúde. Com este estudo, pretende-se também auxiliar a tomada consciente de medidas preventivas de patologia aguda e promover a atualização dos profissionais.

Palavras-chave : Cuidados de Saúde Primários, 1º ano de vida, Morbilidade

Pediatria Ambulatória | Casuística / Investigação

PD-344 – (21SPP-11882) – O IMPACTO DA PANDEMIA A SARS-COV-2 NO ESTILO DE VIDA DE CRIANÇAS COM ALTERAÇÃO DO PERFIL TENSIONAL

Madalena Fonseca[1]; António Silva[1]; Carolina Castro[1]; Carla Simão[1,2]
1 – Clínica Pediátrica de Hipertensão, Serviço de Pediatria Médica, Departamento de Pediatria, CHULN; 2 – Faculdade de Medicina da Universidade de Lisboa

Introdução e Objectivos
Introdução: Com intuito de controlar a pandemia causada pelo vírus SARS-CoV-2, foram tomadas uma série de medidas sanitárias que tiveram um impacto significativo no estilo de vida das crianças e adolescentes. O encerramento das escolas e dos espaços de prática desportiva, o recolher obrigatório, entre outras, prejudicaram o normal dia-a-dia da criança e do adolescente com repercussões na alimentação, sono, ansiedade e hábitos de exercício físico.
Objetivos: Analisar o impacto das medidas de combate à pandemia SARS-CoV-2 numa população de crianças e adolescentes com alteração do perfil tensional.

Metodologia
Estudo observacional, descritivo e retrospetivo, entre março de 2020 e fevereiro de 2021, baseado na aplicação de um inquérito de resposta fechada, complementado com dados do registo clínico, dependente de consentimento informado.
Resultados
Foram incluídos 105 doentes, a média de idades de foi 11+4,6 anos, com 53% do sexo masculino. Destes 56,8% com hipertensão arterial (HTA), 20,6% com pressão arterial (PA) elevada e 22,5% com PA em vigilância. Referiram uma diminuição ou ausência da prática de exercício físico 69% dos inquiridos. A modificação dos hábitos alimentares foi referida por 51%, com 25% admitindo agravamento do padrão alimentar e 26% uma melhoria da alimentação. O efeito psicológico traduzido por quadros de perturbação de ansiedade e/ou hiperreatividade a estímulos foi referida por 33%.
Conclusões
Como seria espectável a maioria dos jovens reduziu a sua atividade física, alterou o seu padrão alimentar e revelou aumento do nível de ansiedade. O efeito direto destas alterações no perfil tensional não foi possível avaliar pelo facto de ter havido modificação na forma de prestação de cuidados de saúde.

Pediatria Ambulatória | Casuística / Investigação

PD-345 – (21SPP-11887) – RESISTÊNCIA AOS ANTIBIÓTICOS EM PEDIATRIA: CONHECIMENTOS E PRÁTICAS DOS PAIS

Rita Pissarra[1]; Miguel Azevedo[2]; Felicidade Malheiro[2]; Ana Reis E Melo[3]
1 – Serviço de Pediatria, UAG da Mulher e da Criança, Centro Hospitalar Universitário de São João; 2 – Unidade de Saúde Familiar de Arca d'Água, Centro de Saúde de Paranhos, Porto Oriental; 3 – Unidade de Infeciologia pediátrica e Imunodeficiências primárias, UAG da Mulher e da Criança, Centro Hospitalar Universitário de São João

Introdução e Objectivos
A resistência aos antimicrobianos ameaça a prevenção e tratamento eficazes de um cada vez maior número de infeções, incluindo em idade pediátrica. Pretendeu-se avaliar o conhecimento dos pais sobre o tema e práticas relacionadas com o uso de antibióticos nos filhos.

Metodologia
Questionário desenhado pelos autores disponível em Google® Forms entre agosto-outubro 2020. Incluiu conhecimento sobre antibióticos (18 questões, 1 ponto por resposta correta, total dividido em 3 categorias: 0-8 baixo, 9-14 moderado e 15-18 bom) e práticas sobre o seu uso (4 questões). Infografia disponível no final.

Resultados
817 respostas, 96.3% mulheres, 60.7% com mais de um filho e 82.7% com ensino superior. 50.4% e 39.5% mostraram, respetivamente, um conhecimento moderado e bom. Mais de 95% afirmou que os antibióticos não estão indicados em todas as febres, constipações comuns ou gripe mas cerca de metade incluiu como indicação todas as amigdalites, otites e bronquiolites. Mais de 90% reconhece como uso inapropriado: não estar recomendado, dose incorreta ou duração inferior de tratamento, 56.7% não considera duração superior. Melhor conhecimento associado a nível académico superior ($p<0.05$). 58,8% nunca ouviu falar de resistências em idade pediátrica. 83.6% e 52.8% usam o pediatra e o médico de família respetivamente, como fonte de informação. Menos de 2% usou um antibiótico não prescrito e 12.5% recorreu a uma segunda opinião depois de não ter sido prescrito antibiótico.

Conclusões
Este estudo mostrou um bom conhecimento dos pais. Apesar de alguns recorrerem a segunda opinião, uma minoria usa antibióticos não prescritos e a maioria procura os médicos para esclarecimento. Adicionalmente, foi fornecida informação aos pais para aumentar o conhecimento sobre o tema, alertando para o mesmo.

Palavras-chave : antibióticos, resistências, antimicrobianos

Pediatria Ambulatória | Caso Clínico

PD-346 – (21SPP-11312) – "PODE SER TUDO VISTO ATRAVÉS DO OLHAR" – A IMPORTÂNCIA DE UM DIAGNÓSTICO PRECOCE

Filipa Carvalho[1]; Maria Liberal[1]; Filipa Vale[1]; Joana Veloso[1]; Nuno Santos[2]; Rui Guedes[1]
1 – ACeS Ave-Famalicao, USF S. Miguel o Anjo; 2 – Centro Hospitalar e Universitário de S.Joao

Introdução / Descrição do Caso

O glaucoma é uma causa major de cegueira. Lactente de termo com 3 meses de idade, antecedentes de diabetes gestacional materno, com somatometria ao nascimento e índice de *Apgar* normais, mas com taquipneia transitória do recém-nascido (TTRN) e icterícia neonatal com necessidade de exsanguíneo-transfusão, sem outros antecedentes neonatais, obstétricos ou familiares relevantes e com desenvolvimento estato-ponderal e psicomotor normais.
Observado no serviço de urgência por quadro de noção materna de sonolência e dificuldade na abertura ocular bilateralmente com fotofobia com 2 dias de evolução. Sem episódios de choro, febre ou lacrimejo excessivo.
Ao exame objetivo apresentava hiperémia conjuntival, sem secreções oculares, mas com fotofobia durante a observação mantendo os olhos predominantemente fechados.
Realizado estudo analítico sem alterações. Proposta avaliação por Oftalmologia que constatou o lactente desconfortável, com fotofobia e córnea baça bilateralmente. Na avaliação oftalmológica sob anestesia, verificada pressão intraocular no limite superior da normalidade, aumento do diâmetro e espessura central da córnea, com elongação e observação concomitante de estrias de *Haab* bilateralmente. Perante o diagnóstico de glaucoma congénito primário infantil, foi submetido a viscocanalostomia com plastia do olho direito e esquerdo com *iTrack* e trabeculotomia temporal, que decorreu sem intercorrências.

Comentários / Conclusões

Apesar de um diagnóstico e tratamento interventivo o glaucoma em idade pediátrica pode conduzir uma perda significativa e permanente da acuidade visual. O diagnóstico e tratamento precoces bem como o *follow-up*são essenciais para um bom prognóstico a longo prazo.

Palavras-chave : Glaucoma Infantil

Pediatria Ambulatória | Casuística / Investigação

PD-347 – (21SPP-11325) – A EPIDEMIA SILENCIOSA NAS CONSULTAS DE PEDIATRIA GERAL

Alexandra M. Rodrigues[1,2]; Catarina M. Francisco[1,2]; Joana Filipe Ribeiro[1,2]; Rita S. Oliveira[1,2]
1 – Hospital de Sousa Martins; 2 – ULS Guarda

Introdução e Objectivos

O excesso de peso em idade pediátrica é uma realidade cada vez mais frequente. A implementação de medidas para um estilo de vida saudável, bem como, orientação para consulta especializada, quando necessário, é essencial, pois poderá prevenir patologia cardiovascular e osteoarticular futura.
Identificar as crianças que, na Primeira Consulta de Pediatria Geral (PCPG) durante o ano de 2019, apresentavam excesso de peso/obesidade e avaliar a sua orientação.

Metodologia

Estudo retrospetivo, transversal, descritivo. Foram incluídas no estudo todas as crianças com PCPG em 2019. A análise descritiva incluiu variáveis demográficas, antropometria, z-score de IMC e orientação, caso houvesse excesso de peso/obesidade.

Resultados

Em 2019 houve 864 PCPG correspondendo a um total de 670 crianças incluídas no estudo. Identificaram-se 167 crianças (25%) com z-score IMC>1, das quais 118 com excesso de peso e 49 com obesidade. Das crianças com excesso de peso, 56% são do sexo masculino e apenas 9 destas foram orientadas (todas tiveram aconselhamentos de estilo de vida, 1 orientada para Consulta de Nutrição (CN) e outra para a Consulta de Obesidade Pediátrica (COP)). Nas crianças com obesidade, 63,3% eram do sexo masculino. Apenas 47% destas tiveram orientação (13 para COP e 10 para CN, todas com aconselhamentos estilo de vida).
De realçar que houve 7 crianças referenciadas por excesso peso/obesidade sendo todas orientadas de acordo.

Conclusões

Verificou-se que 1 em cada 4 crianças na PCPG apresentava, pelo menos, excesso de peso e que a percentagem de orientação por esta condição foi reduzida, especialmente as de excesso de peso. Pretende-se com este estudo alertar para a necessidade de realizar avaliação antropométrica em todas as consultas condicionando uma atuação mais atempada.

Palavras-chave : excesso peso, obesidade, Consulta Pediatria Geral

Pediatria Ambulatória | Caso Clínico

PD-348 – (21SPP-11326) – "ROCK ME, ROCK ME BABY, BUT DON´T SHAKE ME" – EVOLUÇÃO FAVORÁVEL DE UM CASO DE SINDROME SHAKEN BABY

Rita Justo Pereira[1]; Rita Paraíso[2]; Pilar Sancho[2]
1 – Serviço de Pediatria, Centro Hospitalar Universitário do Algarve; 2 – Unidade Saúde Familiar Ria Formosa, ARS Algarve

Introdução / Descrição do Caso
A Síndrome do *Shaken Baby* (SSB) é dos exemplos mais graves de traumatismo craniano não acidental na idade pediátrica. Resulta do traumatismo por combinação de forças de aceleração-desaceleração quando a criança é violentamente sacudida. Tipicamente ocorre em crianças abaixo dos 12 meses de idade, em particular no sexo masculino com idade inferior a 6 meses, independentemente do nível sócio cultural da família. É uma forma de maus tratos infantis com elevada morbilidade, que pode condicionar sequelas a longo prazo a nível neurológico, comportamental e/ou cognitivo. Os casos mais extremos podem culminar na morte.
Descrevemos o caso de um lactente, do sexo masculino, de 3 meses de idade, com uma história clínica de traumatismo craniano com incongruências, com diagnostico de hemorragia subdural frontal e hemorragias retinianas, pelo que se suspeitou de SSB. Durante o internamento apresentou quadro neurológico grave, com tetraparésia espástica e convulsões. Teve alta hospitalar aos 5 meses com seguimento multidisciplinar posterior e acompanhamento especializado com fisioterapia, terapia ocupacional, hidroginástica e ensino especial o que tem permitido a gradual evolução psico-motora e constante aquisição de capacidades de integração nas actividades de vida diária e competências cognitivas. Actualmente tem 33 meses de idade, vive com a mãe e está integrado numa família alargada, responsável pelo elevado estímulo social da criança.

Comentários / Conclusões
Pretendemos com este caso divulgar a importância do acompanhamento especializado de crianças vítimas de SSB, tendo em vista a maximização da evolução psicomotora, com aquisição de funções intelectuais e adaptativas.

Palavras-chave : Shaken Baby, Traumatismo Craniano, Maus tratos

Pediatria Ambulatória | Casuística / Investigação

PD-349 – (21SPP-11607) – O IMPACTO DA PANDEMIA DA COVID-19 NA PRESTAÇÃO DE CUIDADOS DE SAÚDE ÀS CRIANÇAS: A PERSPETIVA DOS CUIDADORES

Diana Mota Almeida[1]; Marta Costa Cardoso[2]; Ana Rita Laranjeiro[2]; Joana Vale[2]
1 – Serviço de Pediatria, Hospital Distrital da Figueira da Foz; 2 – USF Araceti, ACeS Baixo Mondego

Introdução e Objectivos
A COVID-19 tem interferido em todas as áreas, sendo a saúde uma das mais afetadas. Embora a prioridade seja o combate e controlo da pandemia é essencial a manutenção da prestação dos restantes cuidados às crianças.
Este estudo pretende avaliar o impacto da COVID-19 na prestação de cuidados de saúde, na perspetiva dos cuidadores.

Metodologia
Estudo descritivo, transversal e retrospetivo cujos dados foram obtidos pela aplicação de um inquérito a cuidadores de crianças até aos 10 anos consistindo em 10 perguntas sobre o impacto da COVID-19 nos cuidados de saúde. Foram ainda avaliadas variáveis sociodemográficas e dados sobre a saúde prévia da criança e a sua influência nas respostas dadas.

Resultados
Das 144 respostas obtidas, 83,3% foram dadas pela mãe; idades compreendidas entre 27-50 anos. As crianças tinham doença prévia em 38,9% dos casos. Segundo os pais, as consultas foram desmarcadas pelos serviços de saúde em 16,0% dos casos e pelos próprios em 4,2%; 56,9% conseguiram incutir hábitos de vida mais saudáveis e 72,9% não sentiram que as condições médicas dos filhos agravaram; 25,7% afirmaram que o apoio foi insuficiente e 19,4% discordaram das medidas aplicadas.
Mães e cuidadores com <30 ou >35 anos conseguiram incutir menos hábitos saudáveis e discordaram mais com as medidas. Pais de crianças previamente saudáveis notaram um impacto mais negativo na saúde dos filhos.

Conclusões
Este estudo mostra que, de uma forma geral, os pais sentiram que as medidas de restrição não tiveram um impacto significativo. Existem grupos que demostraram maior insegurança, pelo que requerem maior atenção pelos profissionais de saúde. Além disso, enfatiza-se a importância da vigilância de crianças previamente saudáveis que parecem ter sido mais afetadas pelas medidas implementadas.

Palavras-chave : COVID-19, Cuidados de saúde, Impacto, Cuidadores

Endocrinologia | Caso Clínico

PD-350 – (21SPP-11375) – DOENÇA DE ADDISON – UM SINAL ESCONDIDO QUE REFORÇOU A SUSPEITA

Tong Yang[1]; Lúcia Marques[1]; Marta Contreiras[1]; Nádia Bala[2]

1 – Serviço de Pediatria do Hospital Beatriz Ângelo; 2 – Serviço de Endocrinologia do Hospital Beatriz Ângelo

Introdução / Descrição do Caso

A doença de Addison tem uma prevalência baixa em idade pediátrica. A sua apresentação pode ser insidiosa e inespecífica e, por isso, exige uma elevada suspeição clínica. Uma adolescente de 16 anos, com antecedentes de obesidade e mãe com tiroidite, admitida por perda ponderal de 10kg em 3 meses, anorexia e cansaço no último mês, acompanhado de vómitos não-biliosos e dor abdominal peri-umbilical tipo cólica nas duas últimas semanas. Sem diarreia, febre ou sudorese noturna. Observada por médico no domicílio, cerca de um mês antes, tendo sido assumido o diagnóstico de anorexia nervosa. À observação, apresentava-se hipotensa, taquicardica, língua desidratada com manchas hiperpigmentadas, dor à palpação da região periumbilical, sem defesa. Foi realizado bólus de 500mL de soro fisiológico, com normalização temporária da pressão arterial. Pelo quadro, assumiu-se o diagnóstico de Doença de Addison e com o apoio da Endocrinologia, iniciou terapêutica empírica com hidrocortisona pela urgência do tratamento. Analiticamente na admissão destaca-se apenas ureia aumentada (58mg/dL), creatinina normal, hiponatremia (128/UI). A resposta à terapêutica foi rápida com melhoria franca do perfil tensional, do estado geral e do apetite. Posteriormente, confirmou-se o diagnóstico com ACTH muito aumentada (2388pg/mL) e cortisol indoseável.

Comentários / Conclusões

A doença orgânica deve ser sempre excluída antes de assumir uma causa psiquiátrica. Neste caso, além do quadro florido, a presença de manchas hiperpigmentadas na língua teve um papel relevante na marcha diagnóstica. Esta é uma possível forma de apresentação da doença, devido à hiperprodução do precursor da ACTH.

Palavras-chave : Doença de Addison, Hiperpigmentação mucosa

Endocrinologia | Casuística / Investigação

PD-351 – (21SPP-11456) – RASTREIO DE DISLIPIDEMIA EM IDADE PEDIÁTRICA NUM HOSPITAL DE DIA

Andreia Ribeiro[1]; Joana Lage[1]; Ana Luísa Cunha[1]; Tânia Russo[1]; Susana Pacheco[1]; Ana Cristina Monteiro[1]; Helena Cristina Loureiro[1]; Graciete Bragança[1]
1 – Departamento da Criança e Jovem, Hospital Prof. Doutor Fernando Fonseca, EPE

Introdução e Objectivos
Segundo o Programa Nacional de Saúde Infantil e Juvenil, o rastreio de dislipidemia em idade pediátrica está recomendado na presença de fatores de risco familiares e pessoais ou como rastreio oportunista. A identificação e controlo precoce desta patologia diminui o risco e a gravidade de doença cardiovascular no adulto jovem.
Pretende-se determinar a prevalência de dislipidemia e fatores de risco associados numa população pediátrica.

Metodologia
Estudo prospetivo transversal realizado no Hospital de Dia Pediátrico de um hospital nível II da área metropolitana de Lisboa, com duração de 2 anos. Foram incluídas crianças e adolescentes com idade superior a 2 anos que realizaram avaliação analítica. Realizado inquérito sobre fatores de risco e avaliação de parâmetros antropométricos. Análise estatística em *SPSS*.
Resultados
Amostra total de 92 crianças com idade média de 9.1 anos, 51.1 % sexo feminino e 75.6% raça caucasiana. A prevalência de dislipidemia foi de 14.1% e apenas 29.3% tinha realizado rastreio prévio. No grupo com dislipidemia, verificou-se a presença de patologias infeciosas e inflamatórias crónicas (30.8%) ou fármacos hiperlipidemiantes (23.1%), com significado estatístico em relação ao grupo sem dislipidemia ($p<0.05$). No entanto, não se verificou diferença entre os 2 grupos na presença de obesidade/excesso de peso, no estilo de vida (horas de sono, exercício físico, tempo de ecrãs e alimentação) nem na presença de dislipidemia nos pais ou de história familiar de doença cardiovascular precoce.
Conclusões
As recomendações para rastreio de dislipidemia em idade pediátrica são ainda cumpridas de forma irregular. Este estudo reforça a importância de realizar rastreio precoce, principalmente na presença de doença crónica e fármacos hiperlipidemiantes.

Palavras-chave : Dislipidémia, Patologias e fármacos hiperlipidemiantes, Obesidade

Endocrinologia | Casuística / Investigação

PD-352 – (21SPP-11497) – MÚLTIPLAS ADMINISTRAÇÕES DE INSULINA VERSUS SISTEMA DE INFUSÃO SUBCUTÂNEA CONTÍNUA DE INSULINA EM IDADE PEDIÁTRICA

Cecília Pereira[1]; Sara Machado[1]; David Rabiço-Costa[2]; Ana Raquel Pinhão[3]; Carla Meireles[1]; Ângela Dias[1]
1 – Serviço de Pediatria, Hospital Senhora da Oliveira; 2 – Serviço de Pediatria Médica, Unidade Autónoma de Gestão da Mulher e da Criança, Centro Hospitalar Universitário de São João; 3 – Centro Hospitalar de Leiria

Introdução e Objectivos
A diabetes mellitus tipo 1 (DM1), uma das doenças crónicas mais comuns da infância, associa-se a longo prazo a complicações micro e macrovasculares. Estas podem ser reduzidas com um rigoroso controlo glicémico, obtido através de múltiplas administrações de análogos de insulina (MAAI) ou de sistema de infusão subcutânea contínua de insulina (SISCI).
Metodologia
Estudo observacional, descritivo e inferencial dos doentes seguidos em consulta de Diabetologia Pediátrica por DM1, com colocação de SISCI há pelo menos 6 meses e que usaram MAAI nos 6 meses anteriores. Obtidos dados demográficos e clínicos, com o objetivo de comparar o controlo metabólico e complicações previamente e posteriormente à colocação de SISCI. O tratamento dos dados foi efetuado no SPSSv26.0® e foi considerado estatisticamente significativo *p-value* < 0,05.
Resultados
Incluídos 29 doentes, 69% do sexo masculino, com média de idade atual de 13,49±0,69 anos e com média de idade à colocação de SISCI de 9,86±0,91 anos. Verificou-se uma diminuição da HbA1C de 0,30% após a colocação de SISCI, com uma HbA1c média prévia de 7,88±0,16 e posterior de 7,59±0,13 (p=0,38). Não houve hipoglicemias graves, nem cetose com/sem cetoacidose no período de estudo. Verificou-se um aumento da obesidade após colocação de SISCI (13.8% vs. 10.3%, p>0.05). Não se registaram diferenças estatisticamente significativas na ocorrência de HTA, dislipidemia, microalbuminúria e patologia auto-imune comparando o período pré e pós-SISCI.
Conclusões
No nosso estudo, o uso de SISCI condicionou melhoria do controlo metabólico, evidenciando a pertinência de equacionar a sua instituição logo após o diagnóstico. A ausência de impacto na prevalência de complicações/comorbilidades podem decorrer do tamanho amostral e período de investigação.

Palavras-chave : Diabetes Mellitus tipo I, MAAI, SISCI, DM1, Controlo metabólico

Endocrinologia | Caso Clínico

PD-353 – (21SPP-11411) – MUTAÇÃO GENE ACAN – PARTE DE UM ESPECTRO CLÍNICO?

Gabriela Botelho[2]; Claudia B Silva[2]; David Veríssimo[2]; Diana Antunes[1]; Ana Laura Fitas[2]; Lurdes Lopes[2]
1 – Serviço de Genética Médica, Hospital de Dona Estefânia;
2 – Unidade de Endocrinologia Pediátrica, Hospital de Dona Estefânia

Introdução / Descrição do Caso
Introdução
As mutações do gene ACAN têm sido reconhecidas em doentes com displasias esqueléticas, baixa estatura idiopática e avanço da idade óssea; a sua transmissão tem um padrão autossómico dominante. Apresentamos um caso de um fenótipo ligeiro numa criança com mutação do gene ACAN associado a mutação de outro gene.

Descrição do caso
Criança do sexo masculino, com 11 anos, em seguimento num hospital terciário. por alterações da marcha, hiperlordose lombar, gibosidade torácica e lombar direitas, paraparésia proximal nos membros inferiores e arreflexia. Apresenta história pessoal de pé boto congénito, corrigido. A mãe e uma tia da linhagem materna apresentam o mesmo fenótipo. Para esclarecimento realizou extensa investigação que incluiu eletromiografia, RM-CE e ráquis que foram normais. O estudo do exoma revelou variantes patogénicas no gene DYNC1H1 (14q32.31) e no gene ACAN (15q26.1).
Foi referenciado à consulta de endocrinologia para avaliação. Trata-se de uma criança com comprimento ao nascer de 42 cm, (*z-score* = -3.8), com recuperação progressiva de estatura; estatura atual de 137.0 cm (*z-score* -1.88), obesidade difusa (Peso: 55,9kg, IMC de 29,7 – z-score +3.04) e idade óssea sobreponível à idade cronológica.

Comentários / Conclusões
As variantes patogénicas no gene DYNC1H1 estão associadas a incapacidade intelectual, Charcot-Marie-Tooth tipo 2 e Atrofia Muscular Espinhal de apresentação na infância. As alterações no gene ACAN foram predominantemente descritas em indivíduos com baixa estatura. O caso descrito revelou uma mutação do gene ACAN sem presença de baixa estatura e sem aceleração da idade óssea, o que é raro, parecendo assim que existe um espectro fenotípico associado a mutações neste gene.

Palavras-chave : baixa estatura, gene ACAN

Endocrinologia | Caso Clínico

PD-354 – (21SPP-11598) – MATURITY ONSET DIABETES OF THE YOUNG – DE PAIS PARA FILHOS OU DE FILHOS PARA PAIS?

Inês Vieira Da Silva[1]; Marta Figueiredo[1]; Rita Morais[1]; Paula Nunes[1]
1 – Hospital São Francisco Xavier, Centro Hospitalar de Lisboa Ocidental, EPE

Introdução / Descrição do Caso
Maturity Onset Diabetes of the Young (MODY) é uma forma rara de diabetes monogénica. Apresenta grande variabilidade fenotípica, dificultando o diagnóstico. A mutação genética mais frequente afeta a glucocinase (GCK) e causa hiperglicemia com evolução habitualmente benigna. A mutação HNF1b causa alterações renais potencialmente graves e hiperglicemia. Descrevemos a história clínica e diagnóstica de duas famílias com MODY.
Rapaz de 16 anos referenciado à consulta de Pediatria por excesso de peso e hiperglicemia em jejum (115 mg/dL). Por critérios de Diabetes tipo 2 (DT2) durante o seguimento iniciou metformina. Os auto-anticorpos para Diabetes eram negativos. Por antecedentes de DT2 em mãe jovem e não obesa pediu-se estudo genético que revelou MODY-GCK. O estudo genético da mãe e do irmão, posteriormente referenciado à consulta por hiperglicemia em jejum, confirmaram a mesma mutação. O adolescente suspendeu metformina, sem agravamento e a terapêutica da mãe foi revista.
Rapaz de 10 anos seguido em consulta de Nefrologia após lesão renal aguda no contexto de mononucleose. Pai com diabetes insulinodependente e doença renal crónica, submetido a transplante reno-pancreático. Durante 2 anos de seguimento evoluiu para doença renal crónica estadio 2, sempre com glicémia normal. Após diagnóstico de MODY HNF1b no pai e avó, realizou estudo genético com a mesma mutação, explicando assim a disfunção renal.

Comentários / Conclusões
A anamnese cuidada levou ao diagnóstico de MODY destas crianças e seus familiares, sendo determinante para o seguimento e terapêutica. Apesar de rara, devemos considerar MODY na criança com história familiar sugestiva ou na presença de Diabetes sem obesidade e com estudo da auto-imunidade negativo.

Palavras-chave : diabetes, hiperglicemia, MODY

Endocrinologia | Casuística / Investigação

PD-355 – (21SPP-11770) – SÍNDROME DE TURNER – CASUÍSTICA DA CONSULTA DE ENDOCRINOLOGIA PEDIÁTRICA

Francisca Dias De Freitas[1]; Ivo Miguel Neves[2]; Maria Miguel Gomes[3,4]; Sofia Martins[3]; Olinda Marques[5]; Ana Antunes[3]

1 – Serviço de Pediatria, Hospital Senhora da Oliveira, Guimarães; 2 – Serviço de Pediatria, Hospital de Braga; 3 – Unidade de Endocrinologia Pediátrica, Serviço de Pediatria, Hospital de Braga; 4 – Escola de Medicina, Universidade do Minho; 5 – Serviço de Endocrinologia, Hospital de Braga

Introdução e Objectivos

A Síndrome de Turner(ST) é a anomalia cromossómica sexual mais frequente no sexo feminino. Caracteriza-se por monossomia parcial ou total do cromossoma X, com hipogonadismo primário, infertilidade, baixa estatura e risco elevado de patologias crónicas. A terapêutica com hormona de crescimento(HC) e estrogénios permite maximizar a estatura, promove o incremento ósseo e melhora a qualidade de vida. O estudo visa caracterizar a ST com diagnóstico em idade pediátrica.

Metodologia

Estudo retrospectivo e descritivo através da consulta dos processos clínicos dos últimos 20anos.

Resultados

Treze doentes com idade mediana ao diagnóstico de 8,5anos: diagnóstico pré-natal(n=2), ao nascimento(n=1), infância(n=6; mínimo 4anos) e adolescência(n=4; máximo 13anos). Maioria (n=8) referenciada por baixa estatura. Identificou-se mosaicismos na maioria(n=11), 45,XO(n=2) e 45,X/46,XY(n=1). Características clínicas: fenótipo(n=7), disgenesia gonadal(n=5), gonadoblastoma(n=1), alterações cardíacas(n=2), renais(n=1), oftalmológicas(n=6), auditivas(n=5), dermatológicas(n=3), neurocognitivas e psicossociais(n=5), e doença autoimune em 6casos (tiroidite n=3, artrite idiopática juvenil n=1, doença celíaca n=1 e diabetes mellitus n=1). Realizada HC em 9casos, mediana de início 9anos, com variação média estatura final/inicial de zscore +0,17, nos 3casos que concluiram tratamento. Terapêutica com estrogénios em 4casos (mediana de início 12,5anos).

Conclusões

Nesta amostra, a percentagem de características clínicas corresponde à literatura atual, o diagnóstico foi mais precoce que o descrito e a percentagem de mosaicismos superior. A ST é uma patologia multissistémica que exige abordagem multidisciplinar, pelo que o diagnóstico precoce permite antecipar e orientar os problemas a ela associados.

Palavras-chave : Síndrome de Turner, baixa estatura, hipogonadismo primário

Endocrinologia | Caso Clínico

PD-356 – (21SPP-11877) – MASSA CERVICAL NA CRIANÇA: UM PROBLEMA DIAGNÓSTICO

M Eduarda Caseiro-Alves[1]; Ana Nunes[2]; Júlia Galhardo[3]

1 – Hospital Dona Estefânia, CHULC-EPE; 2 – Serviço de Radiologia, Hospital Dona Estefânia, CHULC-EPE; 3 – Serviço de Endocrinologia, Hospital Dona Estefânia, CHULC-EPE

Introdução / Descrição do Caso

Introdução: As anomalias da 4º fenda braquial, embora raras, devem ser tidas em conta durante a avaliação de massas cervicais em pediatria.

Caso clínico: Criança de 11 anos, sexo feminino, previamente saudável, levada ao serviço de urgência por rouquidão, disfagia seletiva para sólidos e tumefação cervical anterior, com 9 dias de evolução. Observada massa cervical anterior centrada, com 4 cm, dolorosa e móvel com a deglutição. Laboratorialmente, com pCr de 20mg/L, sem leucocitose ou neutrofilia. Realizada ecografia que revelou uma massa sólida tiroideia heterogénea com 30x15mm e inflamação dos tecidos adjacentes. TSH de 6,23uUI/mL e T4 de 0.96ng/dL. Na radiografia lateral do pescoço e cavum observado estreitamento da via aérea e faríngea. Referenciada a Endocrinologia Pediátrica tendo sido pedida TAC cervical: "dismorfia estrutural do lobo esquerdo da tiroide e celulite dos tecidos envolventes, compatível com tiroidite supurativa". Prescrita amoxicilina/ácido-clavulânico, com regressão progressiva da massa. Repetida ecografia em D7 de antibioterapia, sendo observado quisto da 4º fenda braquial com trajeto fistuloso para o lobo esquerdo da tiroide. Mantida vigilância da função, mantendo-se eutiroideia e aguardando exérese cirúrgica do quisto.

Comentários / Conclusões

Discussão: Este caso reforça a importância de anomalias da fenda braquial no diagnóstico diferencial de massas cervicais em idade pediátrica. Embora rara, a hipótese de quisto da 4º fenda braquial deve ser colocada quando nos deparamos com diagnóstico de tiroidite supurativa aguda.

Palavras-chave : Tiroidite supurativa, quisto da 4º fenda braquial, Massa cervical, Endocrinologia Pediátrica

Endocrinologia | Caso Clínico

PD-357 – (21SPP-11932) – PREMATURIDADE E HIPOGLICEMIAS PERSISTENTES

Joana Aboim Mota[1]; Rita Gomes[1]; Lurdes Morais[1,2]; Susana Pinto[1]; Maria João Oliveira[1,3]; Teresa Borges[1,3]; Catarina Mendes[1,3]

1 – Serviço de Pediatria, Centro Materno Infantil do Norte, Centro Hospitalar Universitário do Porto; 2 – Unidade de Pneumologia Pediátrica, Centro Materno Infantil do Norte, Centro Hospitalar Universitário do Porto; 3 – Unidade de Endocrinologia Pediátrica, Centro Materno Infantil do Norte, Centro Hospitalar Universitário do Porto

Introdução / Descrição do Caso

O pan-hipopituitarismo congénito caracteriza-se pelo défice de produção da totalidade ou da maioria das hormonas hipofisárias e resulta habitualmente de causas genéticas ou embrionárias. É uma condição ameaçadora de vida para os recém-nascidos e o diagnóstico precoce permanece um desafio.
Sexo masculino, prematuro de trinta e uma semanas, com displasia broncopulmonar grave e múltiplas comorbilidades associadas à prematuridade. Desde o 16º dia de vida com hipoglicemia persistente e necessidade de taxa de infusão de glicose endovenosa de 10-13mg/kg/min, associada a colestase precoce. Efetuada investigação analítica que confirmou défices hormonais compatíveis com um pan-hipopituitarismo (T4 livre 0,66 ng/dL e TSH 7,31 µUI/mL; em hipoglicemia (11mg/dL) – insulina 0,5 µU/mL, cortisol 0,1µg /dL, ACTH < 5 pg/mL e hormona de crescimento 3,48 ng/mL) tendo iniciado terapêutica com hidrocortisona, levotiroxina e hormona de crescimento. A ressonância magnética crânio-encefálica identificou imagem compatível com provável Síndrome de Interrupção da Haste Hipofisária (SIAH).

Comentários / Conclusões

O SIAH é uma causa rara de de pan-hipopituitarismo secundário de etiologia não completamente esclarecida e cuja apresentação clínica é variada.
A confirmação diagnóstica é imagiológica e caracteriza-se pela presença da tríade: haste hipofisária fina ou ausente, adeno-hipófise hipoplásica e neuro-hipófise ectópica. A terapêutica hormonal de substituição deve ser iniciada precocemente pelo risco de um défice hormonal grave ou prolongado poder cursar com descompensações hormonais potencialmente graves.

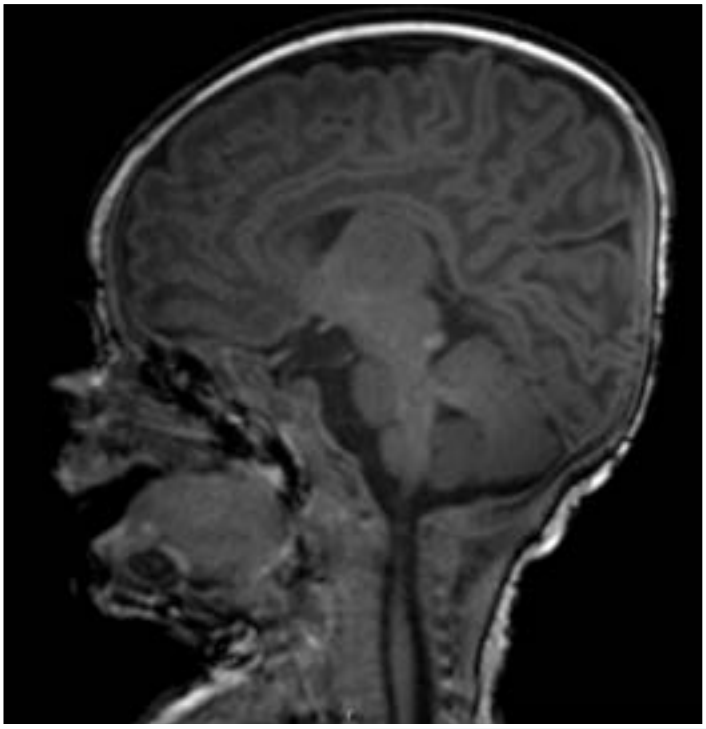

Endocrinologia | Caso Clínico

PD-358 – (21SPP-11318) – HIPERPLASIA CONGÉNITA DA SUPRARRENAL – QUANDO O DIAGNÓSTICO É TARDIO

Madalena Meira Nisa[1,2]; Miguel Vieira Martins[1,3]; Joana Simões Monteiro[1,4]; Luís Rodrigues[1,5]; Brígida Robalo[1]; Carla Pereira[1]; Lurdes Sampaio[1]

1 – Unidade de Endocrinologia Pediátrica, Departamento de Pediatria, Centro Hospitalar Universitário Lisboa Norte; 2 – Serviço de Pediatria, Centro Hospitalar Tondela-Viseu; 3 – Serviço de Pediatria, Centro Hospitalar Universitário Cova da Beira; 4 – Serviço de Pediatria, Unidade Local de Saúde do Baixo Alentejo; 5 – Serviço de Pediatria, Departamento da Mulher e da Criança, Hospital do Espírito Santo de Évora

Introdução / Descrição do Caso

A hiperplasia congénita da suprarrenal (HCSR) é uma doença autossómica recessiva e em 95% dos casos ocorre por deficiência da enzima 21-hidroxilase. Dependendo da gravidade do defeito enzimático, classifica-se como clássica (perdedora de sal e virilizante simples) ou não clássica, cursando com hiperandrogenismo.

Criança do sexo masculino, 5 anos, referenciado à Consulta de Endocrinologia Pediátrica por suspeita de puberdade precoce (pubarca, suor com odor apócrino e aceleração do crescimento- estatura no P50-85 até aos 3 anos, atualmente > P97). À observação na primeira consulta: macrogenitalia, estadio de Tanner A1P3G4 e volume testicular 2-3 mL (Figura 1).

O radiograma da mão e punho esquerdo mostrou avanço de 7 anos da idade óssea (IO) e a avaliação analítica: elevação da 17-hidroxiprogesterona basal (352 ng/ml, VR 0.5-2.1 ng/ml); prova de LHRH compatível com puberdade precoce (LH basal 0.37 e relação LH/FSH 0.63); elevação do IGF-1 (283 ng/mL, VR 18.9-156). Assumiu-se puberdade precoce central secundária a HCSR, provável forma clássica virilizante simples. Iniciou terapêutica com hidrocortisona, fludrocortisona e frenação pubertária com triptorelina. Estudo molecular em curso.

Comentários / Conclusões

O atraso no diagnóstico leva à exposição a concentrações elevadas de androgénios durante a infância com consequente aceleração do crescimento somático, encerramento epifisário prematuro e compromisso da estatura final. Neste caso, a discrepância significativa entre a idade cronológica e IO é um indicador de mau prognóstico em termos de evolução estatural. Pretendemos alertar para a necessidade da suspeição precoce da HCSR, sendo imperiosa a avaliação do estadio pubertário em todas as consultas de vigilância de saúde, mesmo em idades pré-púberes.

Palavras-chave : hiperplasia congénita da suprarrenal, macrogenitalia, hiperandrogenismo, puberdade precoce, pediatria

Endocrinologia | Casuística / Investigação

PD-359 – (21SPP-11854) – SÍNDROME DE KLINEFELTER – CASUÍSTICA DA CONSULTA DE ENDOCRINOLOGIA PEDIÁTRICA

Ivo Miguel Neves[1]; Francisca Dias De Freitas[2]; Maria Miguel Gomes[3,4]; Sofia Martins[3]; Olinda Marques[5]; Ana Antunes[3]

1 – Serviço de Pediatria, Hospital de Braga; 2 – Serviço de Pediatria, Hospital Senhora da Oliveira, Guimarães; 3 – Unidade de Endocrinologia Pediátrica, Serviço de Pediatria, Hospital de Braga; 4 – Escola de Medicina, Universidade do Minho; 5 – Serviço de Endocrinologia, Hospital de Braga

Introdução e Objectivos

A Síndrome de Klinefelter(SK) é a aneuploidia de cromossomas sexuais mais frequente no sexo masculino e a causa mais frequente de hipogonadismo primário. Cerca de 90% dos casos resulta da presença de um cromossoma X supranumerário. O diagnóstico deve ser ponderado em lactentes com micropénis, hipospádias ou criptorquidia e em adolescentes com atraso pubertário ou com perturbações do neurodesenvolvimento.

O estudo visa caracterizar a SK com diagnóstico em idade pediátrica.

Metodologia

Estudo descritivo e retrospetivo através da consulta dos processos clínicos dos últimos 15 anos.

Resultados

Sete doentes com idade atual entre 5 e 23 anos e cariótipo 47, XXY. O principal motivo de referenciação foi o diagnóstico prenatal(n=2). Características clínicas: micropénis e criptorquidia(n=2), ginecomastia(n=2), alterações odontológicas(n=2), excesso peso/obesidade(n=2) perturbações do neurodesenvolvimento(n=4) e manifestações neurológicas(n=2). Nenhum caso com alterações tiroideias, auto-imunes, pulmonares ou músculo-esqueléticas.

Três doentes realizaram ecocardiograma e EEG e um foi diagnosticado com insuficiência mitral ligeira. Todos iniciaram puberdade espontânea, sendo a mediana do volume testicular final de 8mL(máximo 25mL). Nenhum caso com alta estatura(mediana P50). A terapêutica de substituição com testosterona foi necessária em dois casos (14-15anos) por virilização incompleta. Nenhum doente realizou biópsia testicular/criopreservação. Três doentes perderam seguimento.

Conclusões

A SK apresenta grande variabilidade fenotípica, estimando-se que 50-75% dos indivíduos não são diagnosticados. Por este motivo, é importante conhecer as manifestações clínicas mais frequentes.Os autores pretendem alertar para o diagnóstico precoce para uma intervenção terapêutica atempada.

Palavras-chave : Síndrome de **Kleinefelter**

Endocrinologia | Casuística / Investigação

PD-360 – (21SPP-11720) – DOENÇAS AUTO-IMUNES E DIABETES MELLITUS TIPO 1: A EXPERIÊNCIA DE UM HOSPITAL DE NÍVEL II

Sara Machado[1]; Cecília Pereira[1]; Susana Correia De Oliveira[1]; David Rabiço-Costa[2]; Ângela Dias[1]; Carla Meireles[1]

1 – Serviço de Pediatria, Hospital da Senhora da Oliveira – Guimarães; 2 – Serviço de Pediatria Médica, Unidade Autónoma de Gestão da Mulher e da Criança, Centro Hospitalar Universitário de São João – Porto

Introdução e Objectivos

A Diabetes *Mellitus* tipo 1 (DM1) associa-se a risco aumentado de desenvolver outras Doenças Auto-Imunes (DAI).

Caracterização demográfica, clínica e laboratorial das crianças/adolescentes com DM1 e outras DAI associadas.

Metodologia

Estudo observacional dos doentes com DM1 e outras DAI associadas seguidos na consulta de Diabetologia Pediátrica de um hospital de nível II entre 01-2019 e 12-2020. Valor de $p<0,05$ considerado estatisticamente significativo.

Resultados

Dos 84 doentes com DM1, 20 (23,8%) apresentaram DAI associada, 70,0% do sexo feminino. A idade média ao diagnóstico de DM1 foi 9,7±4,9 anos. À apresentação a HbA1c média foi 12,1±2,3%. Em 50,0% havia história familiar de DAI. A terapêutica com múltiplas administrações de insulina estava instituída em 70,0%. Verificou-se positividade de pelo menos um auto-anticorpo associado à DM1 em 75,0%. Em 50,0% a DAI foi diagnosticada aquando da DM1 e em 40,0% após uma média de 4,8±2,7 anos. Identificaram-se anticorpos anti-TPO em 65,0% e anti-TG em 50,0%, correspondendo a 14 Tiroidites Auto-Imunes (TAI). Destas, 57,1% eram eutiroideias, 21,4% tinham hipotiroidismo subclínico e 21,4% hipotiroidismo medicado. Os anticorpos anti-TGt foram positivos em 20,0%, correspondendo a três casos de Doença Celíaca (DC). Não houve diferença estatisticamente significativa na HbA1c dos doentes com/sem DAI associada ($p=0,531$).

Conclusões

A prevalência de DAI foi concordante com a literatura, sendo a TAI e a DC as comorbilidades mais frequentes. Em metade dos casos a DAI estava presente ao diagnóstico de DM1, a maioria das restantes foram diagnosticadas mais de um ano após. Salienta-se a importância de elaborar protocolos nacionais de rastreio e seguimento destas comorbilidades, visando a intervenção precoce e uniformização de atitudes.

Palavras-chave : doenças auto-imunes, Diabetes Mellitus tipo 1

Endocrinologia | Caso Clínico

PD-361 – (21SPP-11446) – POR TRÁS DE UM ECZEMA HERPETICUM, UMA BAIXA ESTATURA PATOLÓGICA!

Ana Gisela Oliveira[1]; Sónia Andrade Santos[1]; Inês Costa[1]; João Sousa Marques[1]; Joaquina Antunes[1]; Rita Cabral[2]; Cristina Baptista[1]; Cristina Faria[1]
1 – Serviço de Pediatria, Centro Hospitalar Tondela-Viseu, EPE;
2 – Serviço de Dermatologia, Centro Hospitalar Tondela-Viseu, EPE

Introdução / Descrição do Caso
O eczema herpeticum (EH) é uma sobre-infeção vírica rara, geralmente pelo vírus Herpes simplex (VHS) tipo 1, que surge habitualmente como complicação numa dermatite atópica; trata-se de emergência dermatológica dada elevada morbi-mortalidade associada à disseminação sistémica. A baixa estatura (BE) associada a alterações pubertárias deve constituir um sinal de alerta, contudo, por vezes, o diagnóstico permanece por estabelecer até à idade adulta. Desta forma, a história clínica detalhada e acompanhamento sistemático torna-se fundamental. Adolescente de 17 anos, antecedentes de BE, trazida ao SU por exantema pruriginoso, desde há 3 dias, inicialmente maculo-papular, posteriormente vesículas e crostas, nos membros. Negada febre ou outras queixas. Na observação, exantema vesicular e crostas com exsudato purulento, rubor adjacente, agravado nas flexuras e região patelar. Analiticamente com 13400 leucócitos (neutrófilos 64,1%) e PCR 1,86 mg/dL, sendo internada sob flucloxacilina ev e ácido fusídico tópico, para esclarecimento diagnóstico. Observada por Dermatologia, colocada hipótese de EH sobreinfectada, iniciou aciclovir ev. Dada BE, amenorreia primária e edema dos pés, equacionado Síndrome de Turner (ST) realizando cariótipo. Alta em D3, com melhoria clínica sob flucloxacilina e aciclovir orientada para consulta de Dermatologia e Pediatria Geral. Cariótipo 45,X, sendo orientada para consulta de Endocrinologia Pediátrica.

Comentários / Conclusões
A ST é causado pela perda de parte/totalidade de um cromossomo X, em 1:2.000-2.500 recém-nascidos. O espectro clínico é vasto, sendo o atraso pubertário e amenorreia primária característicos da adolescência. Os autores pretendem alertar para o diagnóstico tardio do ST, que feito precocemente melhoraria o prognóstico.

Palavras-chave : Eczema herpeticum, Baixa estatura, Síndrome de Turner

Endocrinologia | Caso Clínico

PD-362 – (21SPP-11511) – "TAL PAI, TAL FILHO" A PROPÓSITO DE BAIXA-ESTATURA

Inês Pedrosa[1]; Maria João Gaia[2]; Maria Adriana Rangel[3]; Rosa Arménia Campos[3]; Ana Luísa Leite[3]

1 – Serviço de Pediatria do Centro Hospitalar de Leiria; 2 – Serviço de Pediatria do Centro Hospitalar de Vila Nova de Gaia/Espinho; 3 – Unidade de Endocrinologia e Diabetologia, Serviço de Pediatria do Centro Hospitalar de Vila Nova de Gaia/Espinho

Introdução / Descrição do Caso

Os distúrbios da inactivação do gene GNAS incluem os fénotipos de pseudohipoparatiroidismo, pseudopseudohipoparatiroidismo (PPHP), heteroplasia óssea progressiva e osteoma cutis.
O PPHP é uma doença rara, caraterizado pela expressão fenotípica variável do tipo osteodistrofia hereditária de *Albright* e ossificações subcutâneas, na ausência de resistência à PTH e obesidade. A herança é autossómica dominante, transmitida pelo pai. A suspeita e confirmação diagnóstica são essenciais para uma abordagem adequada.
Criança de 27 meses, sexo masculino, orientada para consulta de Endocrinologia Pediátrica aos 10 meses por má evolução estato-ponderal (EP). Ecografia pré-natal do 3º trimestre com suspeita de RCIU. Cesariana às 37 semanas por prolapso do cordão, somatometria ao nascer adequada à idade gestacional. Pai com baixa-estatura (BE) aparentemente desproporcionada, sem diagnóstico etiológico.
Na anamnese e consulta do BSIJ constatada evolução EP inferior ao percentil 3, idêntica ao padrão paterno (imagem 1a e 1b).
Ao exame objetivo com BE grave (-2,45 SDS), associada a membros curtos e máculas violáceas com relevo, sugestivas de calcificações subcutâneas, no flanco direito e joelho esquerdo.
Efetuou radiografia do esqueleto e análises sem alterações, biópsia cutânea com ossificação ectópica e painel para displasias ósseas com identificação de variante em heterozigotia no gene GNAS (c.136_138dup). Foi ainda estudada e comprovada mutação também no pai, confirmando diagnóstico de PPHP.

Comentários / Conclusões

O caso descrito destaca a importância de uma história clínica detalhada e integrada no contexto familiar, com confirmação precoce de PPHP, evitando investigações desnecessárias e possibilitando futuro aconselhamento genético, numa família de pais jovens.

Palavras-chave : baixa-estatura, estudo genético, pseudopseudohipoparatiroidismo

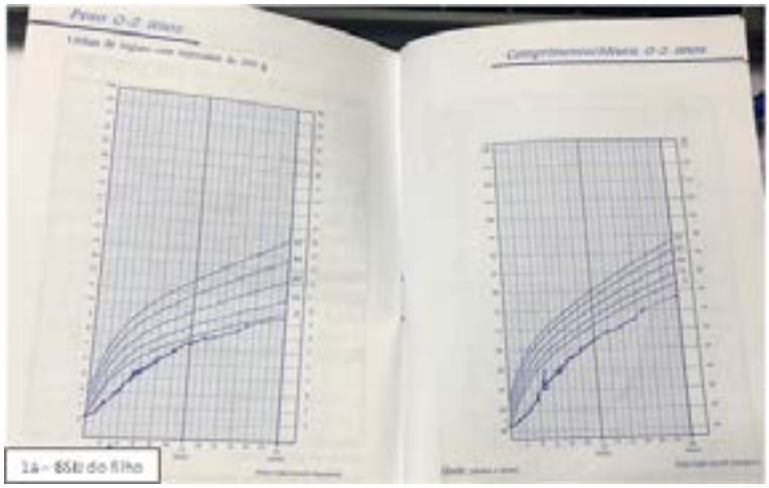

1a – BSIJ do filho

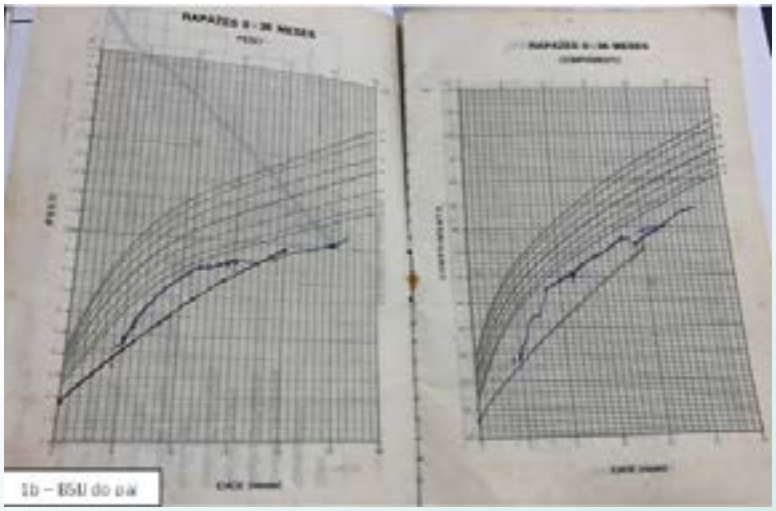

1b – BSIJ do pai

Endocrinologia | Caso Clínico

PD-363 – (21SPP-11805) – O PAPEL DA SEQUENCIAÇÃO DE NOVA GERAÇÃO NO DIAGNÓSTICO DIFERENCIAL DE BAIXA ESTATURA DESPROPORCIONADA

Maria João Gaia[1]; Sofia Ferreira[1]; Inês Pedrosa[1]; Maria Adriana Rangel[1]; Rosa Arménia Campos[1]; Miguel Leão[2]; Ana Luísa Leite[1]

1 – Centro Hospitalar de Vila Nova de Gaia/Espinho; 2 – Centro Hospitalar Universitário de São João

Introdução / Descrição do Caso

As displasias esqueléticas são um grupo heterogéneo de doenças genéticas caracterizadas por alteração do crescimento e desenvolvimento do osso e cartilagem, apresentando-se frequentemente com baixa estatura desproporcionada na infância. Variantes patogénicas no gene ACAN estão associadas a alterações do crescimento, desde baixa estatura isolada e ligeira a displasias esqueléticas graves.

Criança de 3 anos, sem antecedentes de relevo, referenciado à consulta de Endocrinologia Pediátrica por baixa estatura desde os primeiros meses de vida. História familiar materna e paterna de baixa estatura, com estatura alvo familiar no P3. Ao exame objetivo com estatura 91cm (-2.28 SDS) e peso 17.2kg (+0.93 SDS), membros superiores e inferiores curtos, relação segmento superior/segmento inferior de 1.1 e genu valgum. Realizou radiografia do esqueleto, que demonstrou mesomélia dos membros superiores e inferiores, sugerindo possibilidade de displasia acromesomélica. Foi referenciado a consulta de Genética e, tendo em conta a relação custo/benefício e o tempo de resposta, foi realizado exoma clínico (estudo do gene ACAN não incluído nos painéis para displasias esqueléticas). Foi detetada uma variante patogénica no gene ACAN (c.6996C>G), confirmando o diagnóstico de Displasia espondilomesomélica tipo Kimberley. Após estudo de ambos os pais, foi detetada a mesma variante patogénica no pai.

Comentários / Conclusões

A apresentação clínica de displasias esqueléticas pode ser inespecífica, sendo o diagnóstico genético importante dada a grande variedade de doenças com fenótipos complexos. A sequenciação de nova geração tem permitido a identificação de mutações genéticas nestes pacientes, incluindo mutações no gene ACAN.

Palavras-chave : ACAN, Baixa, Estatura, Exoma

Medicina do Adolescente | Caso Clínico

PD-364 – (21SPP-11782) – SÍNDROME DE CONGESTÃO PÉLVICA – UM DIAGNÓSTICO E APRESENTAÇÃO RARA EM ADOLESCENTES

Bárbara Mota[1]; Joana Nunes[1]; Ana Teresa Vilares[2]; Lara Lourenço[1]; Carla Costa[1]
1 – Serviço de Pediatria, UAG da Mulher e da Criança,CHUSJ; 2 – Serviço de radiologia , CHUSJ

Introdução / Descrição do Caso
A síndrome de congestão pélvica (SCP) é uma entidade caracterizada geralmente por desconforto pélvico crónico (4-6 meses) exacerbado por ortostatismo prolongado e pelo acto sexual, em mulheres com varicosidades periováricas. Podem estar associados outros sintomas como cefaleias,náuseas,dor lombar,sensação de pernas pesadas e depressão.
A etiologia e o tratamento não são claros. Afecta geralmente mulheres em idade reprodutiva (20-45 anos), nomeadamente multíparas e é rara em adolescentes nulíparas.
Jovem de 17 anos, sem antecedentes de relevo, nulípara, sem coitarca, observada na consulta de endocrinologia pediátrica por hipoglicemia mas cuja queixa principal se referia a dores nos membros inferiores com 6 meses de evolução, dor pélvica e interlúnios irregulares. Dadas as queixas, tinha já sido observada por outras especialidades, sem diagnóstico estabelecido. Não apresentava achados de relevo ao exame objectivo. Realizou estudo analítico, que era normal, e ecografia pélvica que revelou: "(...)aumento do número e proeminência das estruturas venosas periuterinas, achados sugestivos de SCP." Para esclarecimento, realizou RM pélvica que confirmou a presença de estruturas venosas periuterinas proeminentes e em número superior ao habitual, achados compatíveis com a suspeita de SCP. Dada a suspeita, a doente foi, assim,encaminhada para consulta de ginecologia.

Comentários / Conclusões
Este caso destaca-se pela apresentação atípica de um diagnóstico relativamente comum em mulheres em idade adulta, mas rara em idade pediátrica. A idade da doente, a nuliparidade e a queixa principal de dores nos membros inferiores torna este caso um alerta para os pediatras no sentido de preservarem este diagnóstico em mente em adolescentes com dor pélvica prolongada.

Palavras-chave : Síndrome de Congestão Pélvica; varizes uterinas; dor abdominal

Medicina do Adolescente | Caso Clínico

PD-365 – (21SPP-11583) – UMA CAUSA RARA DE DOR LOMBOSSAGRADA EM ADOLESCENTE SAUDÁVEL

Maria Luis Tomé[1]; Francisca Carmo[2]; Cátia Vilas Boas Leitão[1]; Maria Luísa Magalhães[2]; Isabel Pinto Pais[1]
1 – Serviço de Pediatria, Centro Hospitalar de Vila Nova de Gaia/ Espinho; 2 – Serviço de Medicina Interna, Centro Hospitalar de Vila Nova de Gaia/ Espinho

Introdução / Descrição do Caso
Os eventos tromboembólicos são raros na idade pediátrica e resultam de fatores hereditários, adquiridos e/ou anatómicos. Adolescente de 17 anos, sexo feminino, previamente saudável, observada por dor lombossagrada com 5 dias de evolução, que progrediu para região inguinal e membros inferiores de predomínio esquerdo, com claudicação da marcha. Início de anticoncetivo oral combinado semanas antes. Constatada febre, dor à palpação dos membros inferiores e paraparésia proximal assimétrica de predomínio esquerdo. Analiticamente d-dímeros elevados; angio-TC com redução do calibre da veia cava inferior e aumento do calibre das veias ilíacas externas bilateralmente; ecografia com doppler a revelar trombose venosa profunda (TVP) totalmente oclusiva das veias ilíaca externa, femoral comum e femoral bilateralmente por agenesia da veia cava e RMN a sugerir ingurgitação de plexos venosos epidurais e paravertebrais por congestão venosa devido a trombose, com disfunção neurológica por compressão medular. Internada para investigação e hipocoagulação, tendo evoluído favoravelmente. Da investigação, excluído síndrome antifosfolipídico, sem outras alterações imunológicas, serológicas ou genéticas. Mantém hipocoagulação oral, fisioterapia e seguimento multidisciplinar.
Comentários / Conclusões
A agenesia da veia cava inferior é uma alteração anatómica congénita rara que pode ser assintomática até à vida adulta, sendo a TVP a manifestação mais comum. Devem equacionar-se alterações congénitas da veia cava numa TVP em adolescente, sobretudo na ausência de outros fatores de risco. Neste caso, destaca-se a apresentação por síndrome de cauda equina, algo raro e potencialmente grave, a extensão da trombose e a necessidade de vigilância pelo alto risco trombótico a longo prazo.

Palavras-chave : agenesia da veia cava, trombose venosa profunda, síndrome de cauda equina

Medicina do Adolescente | Casuística / Investigação

PD-366 – (21SPP-11751) – IMPACTO DO CONFINAMENTO EM ADOLESCENTES COM OBESIDADE: A EXPERIÊNCIA DE UM HOSPITAL TERCIÁRIO

Sara Torres Oliveira[1]; Sofia Moeda[1]; António Videira Da Silva[1]; Helena Fonseca[1]
1 – Consulta de Obesidade Pediátrica, Serviço de Pediatria Médica, Departamento de Pediatria, Hospital de Santa Maria, Centro Hospitalar Universitário Lisboa Norte

Introdução e Objectivos
A pandemia por SARS-CoV-2 e o confinamento levaram à redução do contacto interpares, redução da atividade física, bem como aumento da ingesta alimentar, o que poderá ter tido um impacto profundo nos adolescentes com obesidade. Este estudo visa analisar o impacto do confinamento em adolescentes seguidos em Consulta Multidisciplinar de Obesidade Pediátrica.

Metodologia
Os dados antropométricos pré-confinamento (até março 2020) de adolescentes com duas ou mais consultas, foram colhidos retrospetivamente, e os dados pós-confinamento (dados antropométricos, percepção do estado de saúde, sono, atividade física, comportamento sedentário e dieta) recolhidos entre março e maio de 2021. As diferenças na idade, número de consultas, evolução do z-score de IMC, e restantes variáveis, entre participantes com aumento do z-score de IMC e sem aumento, foram analisadas com testes *t* e U de Mann-Whitney para amostras independentes.

Resultados
Foram incluídos 46 participantes (57,8% raparigas), com idade média 16,3 (±2,0) anos e z-score de IMC médio 2,81 (±0,99). Observou-se um aumento pré-pós confinamento no z-score de IMC em 58,7% dos participantes (Δ0,80±1,11). Os participantes com aumento do z-score do IMC reportaram um declínio na perceção do seu estado de saúde (-1.55 [-5/5], p=0,025), mostrando ainda uma tendência para percecionarem um maior prejuízo da sua prática de atividade física (-0,57 vs. -0,08 [-5/5]) e comportamento sedentário (-1,5 vs. -0,31 [-5/5]).

Conclusões
O impacto do confinamento nos adolescentes com obesidade poderá ser mais vasto do que o observável nas alterações do z-score de IMC. É essencial uma análise mais detalhada para compreender a dimensão do problema, para além do impacto cardiovascular e metabólico, e poder melhor definir estratégias compensatórias.

Palavras-chave : SARS-CoV-2, IMC, Obesidade, Confinamento, Adolescente

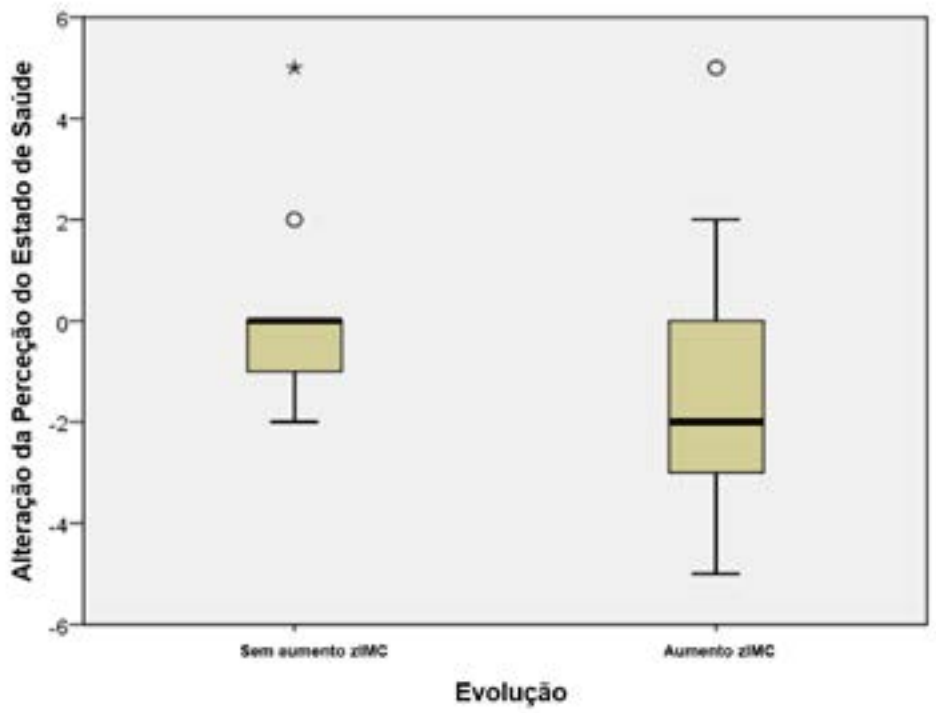

Figura 1. Alteração da perceção do estado de saúde no Grupo sem aumento do z-score de IMC vs. Grupo com aumento do z-score de IMC.

Medicina do Adolescente | Casuística / Investigação

PD-367 – (21SPP-11853) – O IMPACTO DA PANDEMIA COVID-19 NAS INTOXICAÇÕES MEDICAMENTOSAS VOLUNTÁRIAS EM ADOLESCENTES

Rita Vilar Queirós[1]; Maria Inês Neto[1]; Inês Garcia Ferro[2]; Catarina Espírito Santo[1]; Patrícia Pais[1]
1 – Centro Hospitalar Barreiro Montijo; 2 – Centro Hospitalar Lisboa Norte

Introdução e Objectivos
Mundialmente está descrito o impacto negativo da pandemia COVID-19 na saúde mental dos adolescentes, nomeadamente em jovens que perderam seguimento psicológico nos estabelecimentos de saúde/ensino.
Objetivo: analisar os internamentos de adolescentes na sala de observações (SO) de uma urgência pediátrica por intoxicação medicamentosa voluntária (IMV) pré-COVID-19 (janeiro 2019-fevereiro 2020) e durante a pandemia (março 2020-junho 2021).

Metodologia
Análise retrospetiva descritiva dos internamentos por IMV em SO num Hospital de Grupo I de janeiro de 2019 a junho de 2021.

Resultados
No período abrangido ocorreram 40 internamentos por IMV em SO (taxa de internamento 3,4%), a maioria em adolescentes do sexo feminino, com média de idades de 15 anos.
Na era pré-COVID-19 houve 932 internamentos, dos quais 21 por IMV (2,3%); após o início da pandemia registaram-se 246 internamentos, 19 por IMV (7,7%). Destes, a maioria ocorreu em 2021, com um pico de 7 casos em maio. Em 2020, durante o primeiro confinamento e fecho das escolas, registou-se apenas 1 IMV.
A maioria dos adolescentes (70%) era seguida previamente em consultas de Pedopsiquiatria e/ou Psicologia e 57,5% cumpria medicação psiquiátrica. Os medicamentos mais implicados foram psicofármacos (55%) e o grupo de antipiréticos e AINEs (27%), havendo ingestão de múltiplos fármacos em 32,5%.

Conclusões
Apesar do decréscimo do número de internamentos, nomeadamente por IMV, houve um aumento das IMV após a abertura das escolas em 2021. O reinício das aulas após um período de isolamento associa-se a maior interação social, podendo aumentar o stress em adolescentes com fragilidade psicológica. Estes resultados traduzem a importância de acompanhamento regular de jovens com patologia psiquiátrica e a necessidade de teleconsultas.

Palavras-chave : Tentativa de Suicídio, Intoxicação, Saúde do Adolescente, pandemia COVID19

Medicina do Adolescente | Casuística / Investigação

PD-368 – (21SPP-11893) – IMPACTO DA PANDEMIA COVID-19 NOS ADOLESCENTES COM ANOREXIA NERVOSA

Rosa Amorim-Figueiredo[1]; Catarina Borges[1]; Margarida Alcafache[1]; Rita Coelho[1]; Leonor Sassetti[1]; Maria Do Carmo Pinto[1]; Luís Varandas[1]
1 – Unidade de Adolescentes, Hospital de Dona Estefânia, Centro Hospitalar Universitário de Lisboa Central EPE

Introdução e Objectivos
A anorexia nervosa (AN) é muitas vezes subdiagnosticada ou diagnosticada tardiamente, influenciando o prognóstico. A atual pandemia SARS-CoV-2 obrigou a medidas restritivas de contacto social, incluindo o fecho das escolas, com impacto negativo na saúde mental dos jovens, nomeadamente, nas perturbações do comportamento alimentar. Caracterizar o impacto da pandemia COVID-19 nos adolescentes com AN que necessitaram de internamento.

Metodologia
Estudo de coorte, retrospetivo, dos doentes internados com AN num hospital terciário, através da análise de processos clínicos. Definidos dois grupos (pré-COVID – internados de janeiro 2019 a março 2020, e pós-COVID – de abril 2020 a julho 2021) e comparados dados que incluíram IMC, alterações analíticas na admissão, tempo de doença, amenorreia, terapêutica e duração de internamento. Análise com IBM SPSS v25, considerado significativo $p<0,05$.

Resultados
Identificados 50 adolescentes, 84% do sexo feminino, mediana de idades de 14 anos [10-17]. O número de internamentos foi superior no pós-COVID (média de 2 vs 1 internamentos/mês). O tempo de doença foi semelhante nos dois grupos. O tempo de amenorreia foi inferior no pós-COVID (4,6 *vs* 9,5meses; $p<0,05$). No pós-COVID, o IMC foi superior na admissão (média 14,7 *vs* 13,9kg/m^2; $p<0,05$) e a duração de internamento inferior (média 42,8 *vs* 71,1dias; $p<0,05$). Um IMC superior correlacionou-se com menor tempo de internamento ($p<0,05$). As manifestações clínicas de gravidade foram semelhantes nos dois grupos.

Conclusões
Os casos pós-COVID apresentaram manifestações clínicas de gravidade que motivaram internamento, apesar de IMC superior e menor tempo de amenorreia. São necessários mais estudos para avaliar o impacto da pandemia nos jovens com AN.

Palavras-chave : Anorexia Nervosa, Perturbações do Comportamento Alimentar, Adolescentes, Internamento Hospitalar, Pandemia COVID-19

Medicina do Adolescente | Casuística / Investigação

PD-369 – (21SPP-11906) – INTERRUPÇÃO VOLUNTÁRIA DA GRAVIDEZ EM ADOLESCENTES NUM HOSPITAL GRUPO I

Maria Inês Neto[1]; Maria João Campante[1]; Rita Vilar Queirós[1]; Isis Sacramento Monteiro[1]; Susana Correia[1]
1 – Centro Hospitalar Barreiro Montijo

Introdução e Objectivos
Em Portugal, desde 2011, tem-se verificado um decréscimo do número de interrupções voluntárias da gravidez (IVG). Em 2018, 9% das IVG foram realizadas em jovens com menos de 19 anos. Neste estudo pretendeu-se caracterizar a população adolescente submetida a IVG num Hospital Grupo I.
Metodologia
Estudo retrospetivo descritivo que incluiu jovens com idade entre 13 e 18 anos que realizaram IVG entre janeiro de 2010 e junho de 2021. Analisámos aspetos sociodemográficos, antecedentes obstétricos e contracetivos, características da IVG e orientação subsequente.
Resultados
Foram realizadas 392 IVG em 369 adolescentes, observando-se tendência decrescente desde 2010. A idade mínima foi de 13 anos (μ=16,74 anos, σ=1,29). A maioria das jovens (90%) eram portuguesas e, das estrangeiras, mais de metade (54%) era natural dos PALOP. A maioria (82%) era estudante e apresentava escolaridade inadequada à idade (76%). Mais de metade (53%) das adolescentes não usava métodos contracetivos, 8% tinham realizado pelo menos uma IVG prévia e 4% tinham filhos. As IVG foram realizadas maioritariamente entre as 8 e 10 semanas de gestação (65%) e por método medicamentoso (95%). Em 59% dos casos houve encaminhamento para consulta de planeamento familiar ao nível dos cuidados de saúde primários e os principais métodos contracetivos escolhidos foram hormonais (95%).
Conclusões
Apesar do decréscimo de IVG, estas continuam a atingir um número considerável de adolescentes, com uma taxa de recorrência apreciável. Mais de metade não utilizaram qualquer método contracetivo, sendo imperativo otimizar estratégias que envolvam educação, sensibilização e promoção da acessibilidade a métodos contracetivos mais eficazes, bem como reforçar a articulação e atuação ao nível dos cuidados de saúde primários.

Palavras-chave : Aborto, Adolescente

Medicina do Adolescente | Casuística / Investigação

PD-370 – (21SPP-11920) – RELATIONSHIP BETWEEN CHILDREN LIFESTYLE AND RISK OF OBESITY

Aristides Machado-Rodrigues[1]; Daniela Rodrigues[2]; Augusta Gama[3]; Helena Nogueira[2]; Maria-Raquel Silva[4]; Luís Mascarenhas[5]; Cristina Padez[2]
1 – Centro de Investigação em Antropologia e Saúde – Universidade de Coimbra; 2 – Centro de Investigação em Antropologia e Saúde da Universidade de Coimbra; 3 – Faculdade de Ciências – Universidade de Lisboa; 4 – Universidade Fernando Pessoa; 5 – Universidade Estadual do Paraná – Brasil

Introdução e Objectivos
Objective: Childhood obesity prevalence has reached epidemic proportions in Portugal during last decades. Research on paediatric obesity and its association with lifestyle behaviours is potentially important for identifying subgroups of youth at risk and targeted for interventions. Therefore, the present study aimed to analyse associations between daily physical activity (PA), sedentary behaviours, food habits and obesity risk in children.

Metodologia
Methods: The sample comprised 4338 children (2077 girls) aged 7-9 years. Height and weight, and BMI were measured. PA and sedentary behaviour (SB) were assessed by questionnaire as well as eating behaviours (i.e. have breakfast, consumption of soup and vegetables, and soft drinks and chocolate). Logistic regressions were used, with adjustments for age, time spent sedentary, nutritional habits, and parental education.

Resultados
Results: After controlling for sedentary behaviours, there was not any significant association between obesity risk and PA neither in males nor among females. Inspection of the final regression model, girls who eat soup in a daily basis were 78% less likely to be classified as overweight/obese than their peers who do not consume soup regularly; furthermore, boys who spent more time in SB were 86% more likely to be classified as overweight than their counterparts who had less time devoted on SB.

Conclusões
Conclusions: The present cross-sectional study revealed a positive relation between SB and child weight among Portuguese boys. These findings may help health professionals to advocate for policies that reduce sedentary activities to improve healthy weigh.

Palavras-chave : Health education, Inactivity, Obesity, Childhood, Public Health

Resumo retirado a pedido do autor

Medicina do Adolescente | Casuística / Investigação

PD-371 – (21SPP-11943) – O IMPACTO DA PANDEMIA NOS HÁBITOS ALCOÓLICOS DA POPULAÇÃO PEDIÁTRICA

Maria Garrotes[1]; Maria Limbert[1]; Madalena Lemos Ferreira[1]; Luzia Condessa[1]; Ana Pinheiro[1]
1 – Serviço de Pediatria – Hospital de Cascais, Dr. José de Almeida

Introdução e Objectivos
A pandemia alterou a rotina dos jovens essencialmente a nível das interações sociais. Procurámos perceber de que forma a pandemia afetou os hábitos de consumo de álcool na população pediátrica, se o isolamento reduziu o risco de intoxicações ou se devido aos maiores índices de ansiedade se verificou um aumento das mesmas.

Metodologia
Foram avaliadas as admissões hospitalares com o diagnóstico de intoxicação alcoólica entre janeiro 2018 e abril de 2021. Foram comparados os dados anteriores e posteriores ao início da pandemia e analisados dados demográficos, abordagem, gravidade e encaminhamento.

Resultados
Analisámos 86 casos de intoxicação alcoólica com uma mediana de 16 anos e predomínio do sexo masculino (59%). Desta amostra, 77% corresponde ao período pré pandemia (janeiro 2018 a fevereiro 2020). A partir de março 2020, o mês no qual se verificaram mais admissões por intoxicação alcoólica foi junho 2020. Verificou-se um aumento das intoxicações nos doentes com antecedentes psiquiátricos de 6% para 20% após o início da pandemia. Na alta 5% foi referenciado para a consulta do NHACJR, 1% para consulta de psicologia e 1% para pedopsiquiatria.

Conclusões
No nosso hospital diminuíram as admissões por intoxicação alcoólica após o início da pandemia, traduzindo a redução das interações sociais durante o período de confinamento e aumento do tempo passado em casa. Em junho 2020 observou-se um aumento dos casos compatível com o início do desconfinamento. Verificou-se um aumento do consumo de álcool após o início da pandemia em jovens com antecedentes psiquiátricos comparativamente ao período anterior, reflectindo o impacto da COVID-19 na saúde mental. Salienta-se a importância de sensibilizar os jovens para o risco do consumo de álcool potenciado pelas interações sociais.

Palavras-chave : pandemia, adolescentes, COVID-19, Intoxicação alcoólica

Medicina do Adolescente | Caso Clínico

PD-372 – (21SPP-11631) – A IMPORTÂNCIA DO SSHADESS NA ABORDAGEM DA DOR ABDOMINAL

Catarina Schrempp Esteves[1]; Carlota Veiga De Macedo[2]; Miguel Paiva Pereira[1]; Merlin Mcmillan[1]; Ana Serrão Neto[1]
1 – Hospital CUF Descobertas; 2 – Hospital Dona Estefânia

Introdução / Descrição do Caso

A história clínica e psicossocial detalhada é essencial na abordagem do adolescente. O diagnóstico de doença inflamatória pélvica (DIP), requer elevado nível de suspeição. Deve ser considerado em adolescentes com vida sexual ativa, dor abdominal nos quadrantes inferiores e exsudado vaginal purulento. O abcesso pélvico é uma complicação da DIP, que implica internamento e tratamento imediato.
Rapariga de 14 anos, previamente saudável, com dor abdominal tipo cólica nos quadrantes inferiores com 7 dias de evolução e diarreia sem sangue ou muco. Sem vómitos, disúria, corrimento vaginal. Última menstruação 14 dias antes. Na admissão, febre com calafrio, dor à palpação nos quadrantes inferiores, sem defesa. Leucocitose (16.800/uL), neutrofilia (93%) e PCR 12.7mg/dL. Urina II e TC abdomino-pélvica (AP) sem alterações. Internamento para vigilância. Entrevista psicossocial revelou bullying na escola e impulsividade com múltiplos parceiros sexuais. Por persistência de febre e dor abdominal, aumento da leucocitose e PCR, repetiu TC AP: abcesso tubo-ovárico esquerdo (84x44 mm). Iniciou ceftriaxone, gentamicina e metronidazol que cumpriu durante 14 dias. Apirética após 48h. Identificada C.trachomatis na urina. Restante rastreio de infeções sexualmente transmissíveis (IST) negativo. Avaliada por pedopsiquiatria, diagnosticada perturbação da adaptação com humor deprimido e ansioso, medicada com risperidona. Após alta, seguimento multidisciplinar.

Comentários / Conclusões

O adolescente é um Ser complexo, sendo essencial a abordagem holística e multidisciplinar. A DIP faz parte do diagnóstico diferencial de dor pélvica no adolescente. A avaliação etiológica inclui teste de gravidez, exsudado vaginal e rastreio de IST. Deve ser feita antibioterapia de amplo espectro.

Palavras-chave : dor abdominal, doença inflamatória pélvica, SSHADESS

Medicina do Adolescente | Casuística / Investigação

PD-373 – (21SPP-11337) – INCIDÊNCIA DE HEMORRAGIA UTERINA ANORMAL NA ADOLESCÊNCIA NUM SERVIÇO DE PEDIATRIA

Joana Moscoso[1]; Margarida Serôdio[1]; Rita Mamede[1]; Cristina Costa[1]; Paula Nunes[1]; Alexandra Costa[1]
1 – Hospital de São Francisco Xavier, Centro Hospitalar Lisboa Ocidental

Introdução e Objectivos
A principal causa de Hemorragia Uterina Anormal (HUA) na adolescência é a HUA anovulatória, que ocorre em 74% dos casos, com forte impacto negativo na qualidade de vida das adolescentes. O principal objetivo deste estudo foi caracterizar a amostra populacional que recorreu ao nosso Serviço de Urgência Pediátrico (SUP) por HUA.

Metodologia
Análise retrospetiva de processos clínicos de episódios de urgência pediátrica de adolescentes que recorreram ao SUP entre 1 de janeiro de 2010 e 15 de junho de 2021, com idade compreendida entre 10 e 17 anos com o diagnóstico de HUA.

Resultados
Analisámos 42 adolescentes. A mediana de idade de recorrência ao SUP foram os 14 anos. A mediana da idade da menarca foram os 12 anos. Cerca de 31% (n=13) apresentava sintomas de dismenorreia. Cerca de 98% (n=41) realizaram avaliação analítica e 51% (n=21) tinham anemia. Nenhuma adolescente apresentava trombocitopenia. 49 % (n=20) apresentava valores de hemoglobina > 12 g/dL, 27 % (n=11) entre 10 e 12 g/dL e 24 % (n=10) < 10 g/dL. Três adolescentes realizaram transfusão de concentrado eritrocitário. 78% (n=32) adolescentes realizaram avaliação da coagulação e nenhuma apresentou alterações. Em três adolescentes verificou-se espessamento do endométrio e, noutras três, ovários poliquísticos. Apenas 19 % (n=8) foram internadas. Relativamente à terapêutica, 26 adolescentes iniciaram contraceção hormonal combinada e nove iniciaram progestativo.

Conclusões
A HUA na adolescência é um problema comum, principalmente nos primeiros dois anos após menarca. O diagnóstico diferencial é desafiante e é fundamental excluírem-se distúrbios da coagulação, endocrinopatias, complicações de gravidez, patologia pélvica e medicamentos.

Palavras-chave : Hemorragia Uterina Anormal, Adolescência

Medicina do Adolescente | Casuística / Investigação

PD-374 – (21SPP-11359) – RELAÇÃO ENTRE A REGULAÇÃO EMOCIONAL, A AGRESSIVIDADE E A PERTURBAÇÃO PSICOLÓGICA EM ADOLESCENTES

Carmen Bento[1]; Joana Mota[1]; Rita Coutinho[2]; A. Telma Pereira[1]; António Macedo[1]
1 – Faculdade de Medicina da Universidade de Coimbra; 2 – Hospital Pediátrico de Coimbra – CHUC

Introdução e Objectivos
Introdução: *A adolescência, pelas transformações físicas, neurocognitivas, emocionais, sexuais e sociais, é considerada um período suscetível para as dificuldades de regulação emocional (1), que pode revelar-se em alguma forma de agressividade motora, afetiva ou cognitiva (2) e facilitar o desenvolvimento de perturbação psicopatológica (3).*
Objetivos: *Investigar, numa amostra de adolescentes, a relação entre agressividade, regulação emocional e perturbação psicológica. Pretende-se avaliar se a regulação emocional poderá ser um mediador da relação entre agressividade e perturbação psicológica.*

Metodologia
Materiais e métodos: Adolescentes do 9º ao 12º ano de escolas públicas e privadas da uma cidade *Portuguesa. O protocolo de avaliação incluiu questões sociodemográficas e as versões validadas da Escala de Dificuldades de Regulação Emocional – EDRE (2), a Escala de Ansiedade e Depressão e Stress – EADS (3) e o Questionário de Agressividade – AQ (4).*
Recorremos ao SPSS e à macro PROCESS, para as estatísticas descritivas e testes inferenciais.

Resultados
Resultados: Foram obtidas 346 (58,4% raparigas*) respostas válidas, com uma mediana de 15 anos.*
Em ambos os sexos foram encontradas correlações significativas (todas p<.05) entre as dimensões da EDRE: "estratégias", "não aceitação", "impulsos", "clareza" e "objetivos" com as dimensões da EADS e da AQ. As dimensões "Estratégias" e "Clareza" foram mediadores parciais da relação entre a agressividade e a perturbação psicológica.

Conclusões
Conclusão: Estes resultados evidenciam a importância da avaliação psicológica na área da regulação emocional, para reduzir o desenvolvimento e manutenção d
e problemas psicológicos na adolescência.

Palavras-chave : Regulação Emocional,, Agressividade,, Perturbação Psicológica, Adolescentes

Medicina do Adolescente | Casuística / Investigação

PD-375 – (21SPP-11381) – O IMPACTO DA PANDEMIA DE COVID-19 NOS HÁBITOS, APRENDIZAGENS E DOENÇAS DOS ADOLESCENTES

Mafalda Moreira[1]; Rita Calejo[1]; Sofia Pimenta[1]; Leonilde Machado[1]; Sandra Teixeira[1]
1 – Serviço de Pediatria, Centro Hospitalar do Tâmega e Sousa

Introdução e Objectivos
Desde a declaração da pandemia de COVID-19 foram implementadas medidas de controlo de infeção, como o distanciamento social, com encerramento de escolas e atividades extracurriculares. Contudo estudos revelam que o seu impacto ultrapassa o controlo da COVID, causando efeitos não desprezíveis na saúde mental e no controlo das doenças crónicas, que pretendemos avaliar.

Metodologia
Aplicaram-se questionários a 45 adolescentes seguidos em consulta e seus cuidadores, para avaliação dos hábitos adotados, do controlo da doença de base e dos níveis de ansiedade (utilizando o *State-Trait Anxiety Inventory for Children)* após o confinamento de janeiro a março de 2021.

Resultados
A média de idades foi de 13.6 anos. A maioria dos adolescentes conseguiu manter quase sempre a atenção nas aulas e o rendimento escolar. 82% dos que tinham apoio educativo mantiveram-no, mas 85% abandonou as atividades extracurriculares. A maioria passou entre 6 a 8 horas diárias ao ecrã. 51% não praticou desporto e 89% manteve os hábitos alimentares. Os pais indicaram que a pandemia afetou principalmente o desenvolvimento de novas aprendizagens. A maioria reportou impacto no controlo da doença de base. Os níveis de ansiedade (quantificados entre 20 e 60) foram em média de 33.4, sendo ligeiramente superiores nos adolescentes entre os 10 e os 13 anos.

Conclusões
As medidas de combate da pandemia implicaram a adaptação dos hábitos dos adolescentes. Neste estudo verificou-se um impacto significativo na realização de atividades lúdicas, no tempo passado em frente ao ecrã e na prática de desporto. Verificaram-se ainda níveis elevados de ansiedade. Também foi reportado impacto no controlo da doença de base. Os autores alertam para a necessidade de ponderar estes fatores nas estratégias de combate à COVID-19.

Palavras-chave : Pandemia, Hábitos, Aprendizagem, Doenças crónicas, Adolescentes, COVID-19

Medicina do Adolescente | Caso Clínico

PD-376 – (21SPP-11494) – UMA CAUSA RARA DE EDEMA NA ADOLESCÊNCIA

Andreia Romana[1]; Filipa Da Costa Cascais[1]; Sofia Fraga[1]; Manuela Braga[1]; Margarida Pinto[1]
1 – Serviço de Pediatria, Hospital Garcia de Orta EPE

Introdução / Descrição do Caso
O linfedema (LE) primário é uma patologia rara que resulta de uma anomalia no desenvolvimento do sistema linfático e subsequente disfunção, com edema progressivo crónico do tecido subcutâneo. O LE precoce é o subtipo mais prevalente, com apresentação típica na puberdade e predomínio no sexo feminino. Habitualmente apresenta envolvimento unilateral dos membros inferiores. Adolescente de 12 anos, género masculino, sem antecedentes relevantes, referenciado à consulta de Pediatria por edema unilateral do pé e tornozelo esquerdos com 4 meses de evolução, de agravamento vespertino e com o ortostatismo. Negava outros sinais inflamatórios, outra sintomatologia, traumatismo, contexto infecioso, ingestão medicamentosa ou viagens recentes. Na observação, edema do pé, tornozelo e extremidade distal da perna esquerdos (Godet ++), sem sinais inflamatórios; medida circunferencial maleolar de 24cm (contralateral 22cm). Avaliação laboratorial, com estudo da autoimunidade e parasitário sem alterações; ecografia abdominal, ecografia e RM do tornozelo sem alterações; linfocintigrafia com marcado compromisso da drenagem linfática do membro. Avaliado por Cirurgia Vascular; doppler venoso e arterial dos membros inferiores sem alterações. Sem indicação cirúrgica. Admitiu-se o diagnóstico de LE primário precoce, com melhoria clínica progressiva sob medidas sintomáticas e fisioterapia.

Comentários / Conclusões
O LE em idade pediátrica, apesar de maioritariamente idiopático, implica uma extensa investigação para exclusão de causas secundárias de disfunção linfática. A linfocintigrafia é o exame de eleição para avaliação funcional e anatómica do sistema linfático. Apresenta bom prognóstico, reservando-se a cirurgia para casos selecionados.

Palavras-chave : linfedema, puberdade, linfocintigrafia

Medicina do Adolescente | Casuística / Investigação

PD-377 – (21SPP-11518) – INTERNAMENTOS EM ADOLESCENTES – O IMPACTO DA PANDEMIA

Patrícia Sousa[1]; Susana Correia De Oliveira[1]; Rita Lages Pereira[2]; Beatriz Sousa[1]; Ângela Dias[1]; Liliana Macedo[1]
1 – Serviço de Pediatria do Hospital da Senhora da Oliveira-Guimarães; 2 – Serviço de Pediatria do Hospital de Braga

Introdução e Objectivos
Pensa-se que a pandemia COVID-19 tenha impacto na saúde global dos adolescentes, aumentando a incidência de patologia do foro mental.
Propusemo-nos a comparar as causas de internamento em adolescentes antes e durante esta pandemia.

Metodologia
Análise dos processos clínicos dos adolescentes internados no Serviço de Pediatria em dois períodos: Grupo 1 (janeiro a março de 2019) e Grupo 2 (janeiro a março de 2021).
Resultados
Verificados 64 (19.2%) internamentos em adolescentes no Grupo 1 e 43 (41,0%) no Grupo 2. A mediana de idades foi de 15,0 (12,0-16,0) anos; 56,1% eram do sexo masculino, sem diferenças significativas entre os grupos. No Grupo 1, 18,8% dos internamentos foram eletivos; no Grupo 2 todos provieram do Serviço de Urgência (p=0,001). A duração de internamento foi semelhante nos dois grupos.
O motivo mais frequente de internamento foi a apendicite aguda (4,8% e 13,3%, respetivamente). A patologia psiquiátrica foi responsável por 3,1% (n=2) dos internamentos no grupo 1 e 18,6% (n=8) no grupo 2, com maior prevalência das ingestões medicamentosas voluntárias (IMV) –1 caso no grupo 1, com história prévia de IMV e sob medicação crónica, e 6 casos no grupo 2. Em 2/3 destas IMV não havia episódios prévios e 1/2 estava sob medicação psicotrópica.
Após a alta, 64,0% dos adolescentes do Grupo 1 e 83,8% do grupo 2 foram orientados para consulta.

Conclusões
Durante a pandemia, verificou-se um aumento relativo dos internamentos em adolescentes, decorrente da diminuição dos internamentos eletivos e por patologias infeciosas.
O aumento da incidência de patologia psiquiátrica, particularmente de IMV, reitera outros estudos que apontam o distanciamento social como fator de agravamento destas patologias, destacando a necessidade de priorizar a saúde mental neste grupo.

Palavras-chave : Saúde mental, Pandemia, COVID-19

Medicina do Adolescente | Caso Clínico

PD-378 – (21SPP-11540) – "AS APARÊNCIAS NÃO ILUDEM" – A PROPÓSITO DE 2 CASOS DE (SUPOSTA) PERTURBAÇÃO DO COMPORTAMENTO ALIMENTAR (PCA)

Ana Lança[1]; Joana Vasconcelos[1]; Rui Carvalho[2]; Rita Coelho[1]; Catarina Borges[1]; Sofia Bota[3]; Isabel Afonso[3]; Leonor Sassetti[1]
1 – Unidade de Adolescentes, Hospital de Dona Estefânia, Centro Hospitalar Universitário de Lisboa Central; 2 – Serviço de Pedopsiquiatria, Hospital de Dona Estefânia, Centro Hospitalar Universitário de Lisboa Central; 3 – Unidade de Gastroenterologia Pediátrica¸ Hospital de Dona Estefânia, Centro Hospitalar Universitário de Lisboa Central

Introdução / Descrição do Caso
No período de pandemia tem-se verificado em todo o mundo um aumento da incidência das PCA. O seu diagnóstico implica exclusão de outras patologias.
Sexo feminino**,** 13 anos, inicia 18 meses antes do internamento perda ponderal intencional com distorção da imagem corporal;um ano depois surge alteração do padrão intestinal com dejeções diarreicas, por vezes com sangue vivo, enfartamento e dor abdominal pós-prandiais a amenorreia secundária. À admissão IMC 11,9kg/m2; abdómen distendido e doloroso nos quadrantes esquerdos. Analiticamente Hb 10,1 g/dL, PCR 34 mg/L, calprotectina fecal (CF)1720 ug/g. Em D5 inicia febre e dejeções aquosas; agentes infecciosos negativos.Por suspeita de doença inflamatória intestinal (DII) realiza endoscopia com úlceras duodenais e entero-RM com skip lesions do íleon com espessamento ligeiro da última ansa intestinal. Inicia dieta polimérica e azatioprina.
Sexo feminino, 14 anos, padrão alimentar restritivo evitativo desde a infância com cruzamento de percentis; agravamento no último ano (perda ponderal de 21%), amenorreia primária e ansiedade marcada; transferida por PCA. À admissão IMC 11,9kg/m2; Hb 11,8g/dL, ferritina 853 ng/ml, plaquetas 678000/uL, PCR 80 mg/L. Por dor e distensão abdominal realiza entero-RM com doença estenosante grave do íleon; CF 800 ug/g e ASCA+. Diagnóstico de DII, inicia dieta polimérica e antibioterapia tripla.

Comentários / Conclusões
A perda ponderal pode ter inúmeras causas; uma história clínica detalhada e exames criteriosos são a base da abordagem inicial. Por apresentarem manifestações clínicas indistinguíveis, como emagrecimento e anorexia, pode existir atraso no diagnóstico de DII por presunção inicial de PCA. A evolução e o aparecimento de novos dados devem por em causa o diagnóstico inicial.

Palavras-chave : Emagrecimento; Perturbação do comportamento alimentar; Doença inflamatória intestinal

Enfermagem Pediátrica | Casuística / Investigação

PD-379 – (21SPP-11627) – ADAPTAÇÃO PSICOLÓGICA E ESTRATÉGIAS DE COPING UTILIZADAS PELOS PAIS DE CRIANÇAS E ADOLESCENTES COM DOENÇA ONCOLÓGICA

Maria Eduarda Correia[1]; Tânia Melo[1]
1 – CHUC

Introdução e Objectivos
O diagnóstico de doença oncológica na criança tem impacto nos pais. As suas respostas refletem-se na relação com os filhos e com a restante família, devendo ser foco de atenção dos enfermeiros. Por todas as dificuldades inerentes ao processo de tratamento da doença oncológica e pela importância na forma como os pais de adaptam á situação de doença do seu filho, torna-se relevante conhecer como vivem e lidam com a situação. Assim, o objetivo do estudo foi conhecer a adaptação psicológica e identificar quais estratégias de *coping* mais utilizadas pelos pais de crianças ou adolescentes com doença oncológica em fase de tratamento.

Metodologia
Estudo quantitativo, descritivo e correlacional, com amostra não probabilística acidental de 52 pais que acompanhavam os filhos com doença oncológica na fase de tratamento, em contexto de internamento hospitalar. O instrumento de colheita de dados foi um questionário.

Resultados
A adaptação psicológica dos pais de crianças e adolescentes com doença oncológica, caracteriza-se pelo "*Espírito de luta*" e pela "*Aceitação*" da doença dos seus filhos. As estratégias de *coping* mais usadas são as de "*Coping* ativo", "*Planear*", "*Suporte instrumental*", "*Religião*" e "*Reinterpretação positiva*". Mais, os pais com uma adaptação psicológica mais positiva tendem a um maior uso de estratégias de *coping* das dimensões do "*Planear*", "*Reinterpretação positiva*" e "*Coping ativo*". Enquanto que os pais com uma resposta adaptativa negativa tendem a usar estratégias ligadas ao "*Uso de substâncias*".

Conclusões
O Enfermeiro na sua prestação de cuidados, deve contribuir para o desenvolvimento da adaptação psicológica positiva promovendo a utilização de estratégias de *coping* adequadas, sendo propostas atividades de intervenção e acompanhamento, junto dos pais.

Palavras-chave : enfermagem, pais, doença oncológica, estratégias de coping , adaptação psicológica

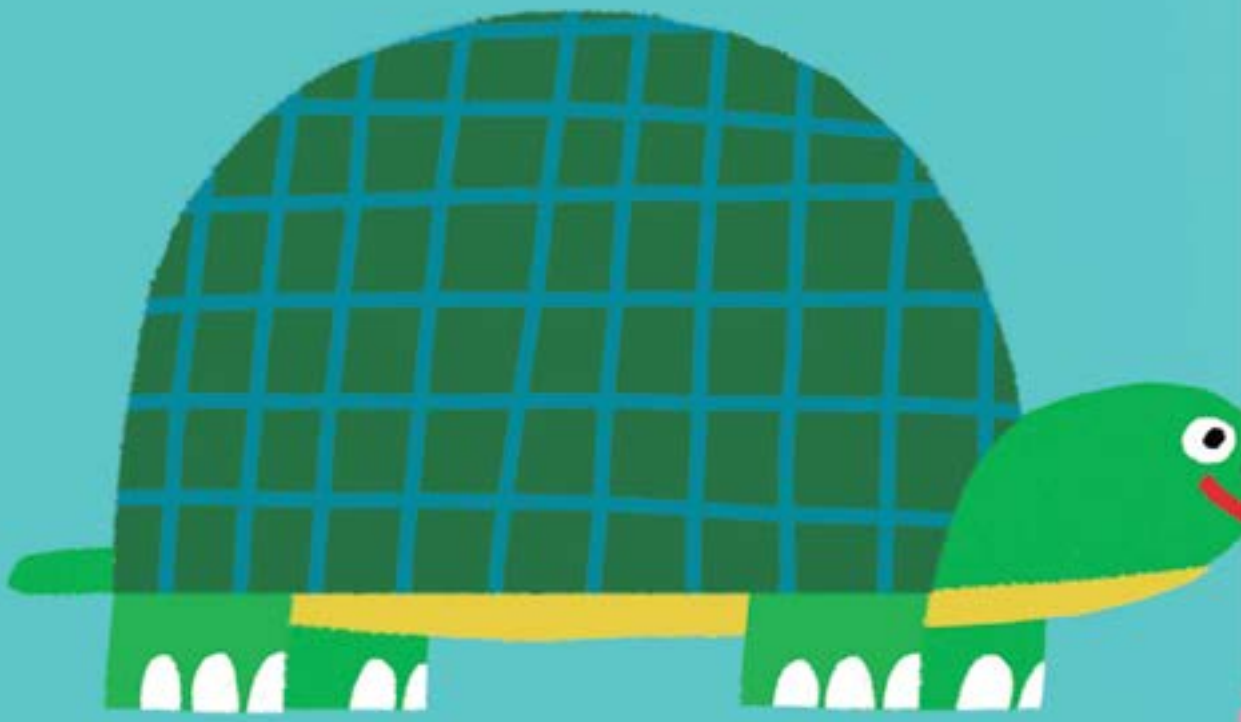

SPP
SOCIEDADE
PORTUGUESA
DE PEDIATRIA

E-Posters

Cardiologia Pediátrica | Casuística / Investigação

EP-001 – (21SPP-11377) – QUANDO O CORAÇÃO ACELERA – REVISÃO CASUÍSTICA DE TAQUICARDIA SUPRAVENTRICULAR NA URGÊNCIA

Maria Ana Estevens[1]; Margarida Serôdio[2]; Natália Noronha[1]; Rita Morais[2]; Liliana Franco[2]
1 – Departamento de Cardiologia Pediátrica, Hospital de Santa Cruz, Centro Hospitalar de Lisboa Ocidental; 2 – Serviço de Pediatria do Hospital São Francisco Xavier – Centro Hospitalar de Lisboa Ocidental

Introdução e Objectivos
Apesar das taquicardias supraventriculares (TSV) serem as arritmias sintomáticas mais frequentes em Pediatria, há uma escassez de dados relativos à população portuguesa. Descrevemos os episódios de urgência de TSV num Hospital nível II.

Metodologia
Estudo retrospetivo de processos clínicos do serviço de urgência (SU) com diagnóstico de TSV (2008-2020). Análise de dados epidemiológicos, clínicos e terapêuticos.

Resultados
Em 13 anos registaram-se 21 episódios de TSV em 18 crianças. A mediana de idades foi 12 anos (0,4-17), com apenas 1 caso <1 ano. Em 15 episódios (71%) havia diagnóstico prévio de TSV. Reconheceu-se evento desencadeante em 11 (52%) sendo o mais frequente a febre (n=3). Os sintomas mais frequentes foram palpitações (n=17) e toracalgia (n=8). De acordo com a idade a frequência cardíaca média foi: 232 (1-6A), 204 (7-12A), 184bpm (13-18A). Todos hemodinamicamente estáveis. Em 10 (48%) houve reversão espontânea e 11 (52%) necessitaram intervenção: em 5 manobras vagais (sem eficácia), em 11 adenosina (dose inicial 0,05-0,1 mg/kg) e em 4 fármacos de 2ª linha [propranolol (n=4), digoxina (n=1) e amiodarona (n=1)]. Apenas 1 não reverteu no SU, sendo transferido para Cuidados Intensivos. Não houve mortalidade, havendo 3 episódios de recidiva.

Conclusões
As TSV foram pouco frequentes no SU. A distribuição etária alerta-nos para provável subdiagnóstico em lactentes. Salientamos a baixa taxa de resposta às manobras vagais, assim como a utilização de doses iniciais de adenosina inferiores ao recomendado. A variabilidade na abordagem terapêutica sugere a necessidade de padronização nos cuidados.

Palavras-chave : Taquicardia supraventricular, Arritmia, Urgência

Cardiologia Pediátrica | Caso Clínico

EP-002 – (21SPP-11851) – CARDIOPATIA CONGÉNITA... FALSO ALARME!

Maria Ana Estevens[1]; Mariana Lemos[1]; Ana Tavares[2]; Susana Almeida[2]; Isabel Graça[1]; Natália Noronha[1]; Rui Anjos[1]
1 – Serviço de Cardiologia Pediátrica – Hospital de Santa Cruz – Centro Hospitalar de Lisboa Ocidental; 2 – Serviço de Pediatria – Hospital de Cascais

Introdução / Descrição do Caso
A cardiopatia congénita é a malformação congénita mais comum, sendo o diagnóstico precoce fundamental. O rastreio universal de cardiopatia congénita (RUCC) por oximetria de pulso é um teste não invasivo e fácil de executar.
Recém-nascido de termo, gestação vigiada, com internamento uma semana antes do parto por pielonefrite aguda a E. coli (mãe medicada com ceftriaxone, cefuroxima e paracetamol [máx 2g/dia]). Ao 2º dia de vida é realizado RUCC que evidenciou um diferencial pré e pós ductal significativo (100% vs 80%). Clinicamente bem, sem cianose e sem diferencial de TA, auscultação cardíaca normal, pulsos femorais palpáveis e simétricos. Realizou ecocardiograma de rastreio que revelou marcada hipertrofia do ventrículo direito (VD), sem obstáculo ao trato de saída do VD. Transferido com 48 horas para serviço de cardiologia pediátrica com SpO2 85%, sem diferencial de saturação. O ecocardiograma confirmou a hipertrofia do VD, ausência de obstáculo direito ou esquerdo e verificou a presença de disfunção diastólica do VD e shunt direito-esquerdo no foramen ovale patente como causa da dessaturação. Assumiu-se encerramento precoce do canal arterial *(in utero)* como causa de hipertrofia isolada do VD em recém-nascido sem outras alterações estruturais. Manteve-se sempre assintomático, com progressiva melhoria das SpO2 tendo alta ao 4º dia de vida.

Comentários / Conclusões
Trata-se de um caso de provável encerramento/ restrição precoce do canal arterial. Este fenómeno está descrito em associação ao consumo de AINE, dieta rica em polifenóis e tem também sido associado ao uso de paracetamol no final da gravidez. Ultrapassada a adaptação à vida extrauterina, este achado não condiciona doença e verifica-se melhoria progressiva da hipertrofia do VD.

Palavras-chave : Rastreio, Cardiopatia congénita, Dessaturação, Recém-nascido

Cardiologia Pediátrica | Casuística / Investigação

EP-003 – (21SPP-11561) – IMPACTO DA PANDEMIA COVID-19 NA CONSULTA EXTERNA DE CARDIOLOGIA PEDIÁTRICA: A REALIDADE DE UM CENTRO TERCIÁRIO

Ana Raquel Marques[1]; Madalena Von Hafe[2]; Diogo Mota[3,4]; Marisa Pereira[1]; Ana Maia[5,6]; Sofia Granja[1]

1 – Serviço de Cardiologia Pediátrica, Unidade Autónoma de Gestão da Mulher e da Criança, Centro Hospitalar Universitário de São João; 2 – Serviço de Pediatria, Unidade Autónoma de Gestão da Mulher e da Criança, Centro Hospitalar Universitário de São João; 3 – Serviço de Pediatria, Unidade Autónoma de Gestão da Mulher e da Criança, Centro Hospitalar Universitário São João; 4 – Serviço de Imunoalergologia, Centro Hospitalar Universitário São João; 5 – Serviço de Pediatria, Unidade autónoma Gestão da Mulher e da Criança, Centro Hospitalar Universitário do São João; 6 – Departamento de Ginecologia-Obstetrícia e Pediatria, Faculdade de Medicina da Universidade do Porto

Introdução e Objectivos

A pandemia Covid19 levou à necessidade de reorganização na prestação de cuidados, com criação de novos circuitos e formas de contacto. Este trabalho visou avaliar o impacto da pandemia na consulta de Cardiologia Pediátrica (CPed) de um hospital terciário.

Metodologia

Estudo observacional retrospetivo de comparação entre os anos de 2019 e 2020, através de consulta e análise de dados administrativos.

Resultados

Em 2019 realizaram-se 6713 consultas de CPed, das quais 1990 (29,64%) foram primeiras consultas e 4723 (70,36%) subsequentes. No total, 6710 (99,96%) foram consultas presenciais (CP) e 3 (0,04%) consultas não presenciais (CNP). Em 2020 foi criada a consulta de Cardiologia Fetal, que representou 15,92% (n=1250) do total de 7852 consultas realizadas. Estas ocorreram todas em regime presencial e 75,44% foram primeiras consultas. Excluindo esta consulta para comparação entre os 2 anos, verificou-se que do total de 6602 consultas realizadas em 2020,1672 (25,33%) foram primeiras consultas e 4930 (74,67%) foram subsequentes,sendo 5671 (85,90%) CP e 931 (14,10%) CNP. Entre as primeiras consultas, 91,63% foram CP. Analisando por subgrupos, verificou-se que 85,34% e 87,53% das consultas de CPed Geral e Arritmologia, respetivamente, assim como a totalidade das consultas de CPed Neonatal se mantiveram como CP.

Conclusões

Perante um 2020 tão desafiante na manutenção dos "cuidados não Covid", as mudanças na sua prestação eram expectáveis. Neste trabalho constatou-se o incremento das CNP, que permitiu manter apoio telefónico aos doentes previamente acompanhados. Por outro lado, as características da especialidade e a necessidade de realização de meios auxiliares de diagnóstico na avaliação inicial justifica o facto das primeiras consultas se terem mantido em regime presencial.

Palavras-chave : Covid19; pandemia; consulta externa; cardiologia pediátrica

Cardiologia Pediátrica | Caso Clínico

EP-004 – (21SPP-11665) – VÁLVULA AÓRTICA BICÚSPIDE E COARTAÇÃO DA AORTA: A IMPORTÂNCIA DO DIAGNÓSTICO PRECOCE

Tchitchamene Nelumba[1]; Mariana Lemos[1]; Ines Mendes[1]; Isabel Menezes[1]
1 – Hospital Santa Cruz

Introdução / Descrição do Caso
Válvula aórtica bicúspide é o defeito congénito cardíaco mais comum com uma prevalência de 1-2% da população. A coartação da aorta consiste num local de estenose ou segmento hipoplásico na aorta, com uma prevalência aproximada de 4 em 10.000 nascidos vivos. A associação de bicúspidia aórtica e coartação da aorta está descrita em cerca de 85% dos casos. Caso clínico: Criança de 6 anos de idade, avaliado em Consulta de Cardiologia Pediátrica aos dois meses de idade com diagnóstico de bicúspidia aórtica. Aos 6 anos de idade inicia queixas álgicas e claudicação nos membros inferiores agravados com o esforço, pulsos femorais não palpáveis e hipertensão arterial (P>99). No ecocardiograma, válvula aórtica bicúspide e arco aórtico com estenose distal, gradiente de pico não corrigido de 42 mmHg, com extensão diastólica. Ressonância cardíaca que confirma bicúspidia aórtica (fusão CD-NC, sem rafe identificável) e coartação da aorta: arco aórtico esquerdo, de configuração gótica, com dilatação da aorta ascendente e Coartação da aorta cerrada na região ístmica, com configuração em "bico de lápis", assim como existência de extensa circulação colateral e hipertrofia ventricular esquerda. Realizada correção cirúrgica da coartação aórtica com anastomose topo a topo, sem complicações. Actualmente sem queixas, normotenso e sem medicação, ecograficamente, com coartação da aorta corrigida cirurgicamente, com bom resultado.

Comentários / Conclusões
O seguimento regular de crianças com bicúspidia aórtica justifica-se pela possível disfunção valvular a longo prazo, mas também, como documentado neste caso, pela sua associação com outras cardiopatias congénitas, nomeadamente coartação da aorta, sendo a vigilância clínica fundamental para o diagnóstico atempado e tratamento.

Palavras-chave : Bicúspidia aórtica; coartação dao aorta; válvula aórtica bicúspide

Cardiologia Pediátrica | Caso Clínico

EP-005 – (21SPP-11692) – CARDIOMIOPATIA DILATADA E DOENÇA CELÍACA: ASSOCIAÇÃO RARA MAS POTENCIALMNETE FATAL

Tchitchamene Nelumba[1]; Miguel Mata[1]; Ines Mendes[1]; Isabel Menezes[1]; Rui Anjos[1]
1 – Hospital Santa Cruz

Introdução / Descrição do Caso
A cardiomiopatia dilatada é o tipo de cardiomiopatia frequentemente associado à doença celíaca apesar de raramente documentado na população pediátrica. Caso clínico: Adolescente de 14 anos, com antecedentes pessoais de DM tipo 1 insulino dependente e diagnóstico recente de Doença Celíaca que recorre ao SU de Pediatria com queixas de intolerância progressiva ao esforço com precordialgia associada, sem irradiação. Ao exame objectivo taquicárdico, sopro sistólico II/VI, sem alterações ao restante exame objectivo. No ECG de 15 derivações, padrão de bloqueio incompleto de ramo esquerdo; Ecocardiograma, dilatação e depressão graves da função ventricular esquerda com hipocinésia difusa mais marcada na parede inferior e fina lâmina de derrame pericárdico posterior; analiticamente elevação das enzimas cardíacas e parâmetros de infeção; Durante internamento iniciada terapêutica anticongestiva com diurético e IECA, digoxina, ácido acetilsalicilico. Após implantação de um cardioversor desfibrilhador teve alta ao 5º dia de internamento, clinicamente melhorado, com ligeira melhoria da função ventricular e já sem derrame pericárdico. Actualmente com 24 anos de idade, assintomático, a cumprir dieta sem glúten. Último ecocardiograma, sem dilatação ventricular esquerda, ainda com função sistolica ligeiramente deprimida, sem derrames ou trombos intracavitários.

Comentários / Conclusões
A associação da doença celíaca e cardiomiopatia dilatada em idade pediátrica é rara e pouco descrita, a sua prevalência é estimada em cerca de 1.8-2%. Mantendo um alto nível de suspeição em doentes com diagnóstico recente ou má adesão terapêutica, o diagnóstico atempado de envolvimento cardíaco pode ser decisivo na evicção de formas de doença grave, irreversível e potencialmente fatal.

Palavras-chave : cardiomiopatia dilatada; doença celíaca

Cirurgia Pediátrica | Caso Clínico

EP-006 – (21SPP-11351) – PRIAPISMO NEONATAL VS EREÇÃO PENIANA PROLONGADA DO RECÉM NASCIDO

António Moreira[1]; Rodrigo Roquette[1]; Carolina Castro[1]; Miroslava Gonçalves[1]
1 – Centro Hospitalar Universitário Lisboa Norte

Introdução / Descrição do Caso
O priapismo neonatal define-se como ereção peniana prolongada, com duração superior a 4h. Nesta faixa etária o priapismo é uma patologia rara, com menos de 20 casos descritos na literatura, constituindo um desafio terapêutico.
Apresentamos casos de dois recém-nascidos (RN) frutos de gravidezes de termo vigiadas. O primeiro RN com antecedentes maternos de ansiedade medicada com escitalopram (mantida durante da gravidez); às 18h de vida iniciou ereção peniana prolongada, sem aparentes queixas álgicas. Apresentava rigidez peniana indolor, sem outras alterações objectivada. Eco-doppler peniano sem alterações. Realizado reforço da hidratação oral, verificando-se detumescência peniana em D5 de vida, tendo a mãe suspendido escitalopram em D4. Follow-up de 1 mês sem novos episódios. O segundo RN iniciou fototerapia por icterícia neonatal em D2 de vida, tendo iniciado ereção peniana prolongada indolor em D5. Permaneceu com reforço da hidratação oral, tendo-se verificado detumescência passado 8h. Em ambos os casos foi inicialmente excluída policitemia.

Comentários / Conclusões
Em concordância com os casos previamente descritos, ambos os RN cursaram assintomáticos, com duração não superior a 5 dias, e apresentaram total recuperação funcional (follow-up até à data). A principal preocupação nesta patologia é preservar a função erétil. O tratamento cirúrgico é reservado para os casos de insucesso do tratamento médico.

Palavras-chave : Priapismo neonatal, Ereção peniana prolongada

Cirurgia Pediátrica | Caso Clínico

EP-007 – (21SPP-11406) – UMA APRESENTAÇAO ATÍPICA DE UM DIAGNÓSTICO COMUM

Regina Pinto Silva[1]; Débora Valente[1]; Joana Pereira[2]; Carolina Faria[3]; Cármen Silva[1]
1 – Serviço de Pediatria, UAG da mulher e da criança, Centro Hospitalar Universitário de São João; 2 – Serviço de Cirurgia Pediátrica, Centro Hospitalar de Vila Nova de Gaia/Espinho; 3 – Serviço de Infeciologia Pediátrica, UAG da Mulher e da Criança, Centro Hospitalar Universitário de São João

Introdução / Descrição do Caso
A apendicite aguda é a emergência cirúrgica mais frequente em idade pediátrica. Embora comum, o seu diagnóstico por vezes é desafiante, podendo levar a um diagnóstico tardio, já na presença de complicações. Adolescente de 12 anos, do sexo feminino, saudável, recorre ao SU por dor nos membros inferiores (MI), com 1 dia de evolução, de agravamento progressivo, com limitação da marcha e dois episódios de perda-involuntária de urina. Referência ainda, desde há 2 dias, a dor abdominal periumbilical/quadrantes inferiores, constante, com irradiação lombar. Objetivamente apresentava força muscular diminuída nos MI com incapacidade para a marcha e dor abdominal generalizada à palpação, sem sinais de irritação peritoneal. Analiticamente com leucocitose, PCR de 59,8mg/L e sedimento urinário sem alterações.TC lombar sem sinais de compressão medular, tendo sido colocada a hipótese de mielite transversa/Guillain-Barré e transferida para Hospital terciário. Melhoria progressiva das queixas após analgesia ev, com capacidade de elevação ativa dos MI e marcha autónoma. Pico febril único de 39ºC auricular. Na reavaliação, dor abdominal generalizada, de predomínio na fossa ilíaca direita, com Blumberg e Rovsing positivos. Ecografia abdominal sugestiva de apendicite aguda necrosada. Apendicectomia laparoscópica com identificação de apendicite aguda perfurada e abcesso retrocecal. Cumpriu 7 dias de ceftriaxone e metronidazol ev, com boa evolução clínica e analítica.

Comentários / Conclusões
Raramente, quando existe atingimento do plexo lombar, a apendicite aguda pode apresentar-se com sintomatologia neurológica. Assim, perante diminuição da força e dor intensa dos membros inferiores, associado a dor abdominal mesmo que ligeira, este é um diagnóstico que deve ser equacionado.

Palavras-chave : Apendicite aguda, Plexo lombar

Cirurgia Pediátrica | Caso Clínico

EP-008 – (21SPP-11426) – SULCO PERINEAL – UMA ANOMALIA CONGÉNITA RARA

Mariana Cortez Ferreira[1]; Patrícia Gomes Pereira[2]; Nádia Laezza[3]; Catarinha Cunha[3]; Francelina Lopes[3]
1 – Serviço de Pediatria Médica, Hospital Pediátrico, Centro Hospitalar e Universitário de Coimbra; 2 – Serviço de Pediatria, Centro Hospitalar do Baixo Vouga; 3 – Serviço de Cirurgia Pediátrica, Hospital Pediátrico, Centro Hospitalar e Universitário de Coimbra

Introdução / Descrição do Caso

O sulco perineal é uma anomalia anorretal congénita rara que afeta quase exclusivamente o género feminino. Não tem etiologia bem definida e é uma entidade desconhecida por muitos médicos, levando frequentemente a erros de diagnóstico. Existem poucos casos descritos na literatura.
Apresenta-se o caso de um recém-nascido do género feminino, filha de pais africanos saudáveis e não consanguíneos. Segunda filha do casal, fruto de uma gravidez espontânea, planeada e vigiada, sem intercorrências. Parto eutócico espontâneo em meio hospitalar às 39 semanas e 6 dias, com boa adaptação à vida extrauterina e somatometria adequada à idade gestacional. Após o nascimento identificado sulco húmido com exposição de mucosa com extensão desde a comissura vaginal posterior até à face anterior do ânus (Figura 1). Sem história de infeção ou drenagem. Inspeção da região vulvar normal e ânus bem posicionado. Restante exame objetivo sem alterações, incluindo linha média posterior e exame neurológico. Foi referenciada à consulta de Cirurgia Pediátrica, onde foi observada aos 26 dias de vida, tendo sido feito o diagnóstico clínico de sulco perineal. Manteve seguimento regular em consultas de Saúde Infantil nos Cuidados de Saúde Primários, sem intercorrências. Atualmente, aos 3 meses de idade, ainda apresenta sulco perineal.

Comentários / Conclusões

Na maioria dos casos esta anomalia é assintomática e apresenta resolução espontânea até aos 2 anos. A correção cirúrgica estará indicada em casos de infeções recorrentes ou, eventualmente, por motivos estéticos. Assim, apesar de ser uma entidade rara, deve ser reconhecida adequadamente para evitar erros de diagnósticos e para que os pais sejam aconselhados de forma apropriada, prevenindo intervenções médico-cirúrgicas desnecessárias.

Palavras-chave : Sulco perineal, Perineal Groove, Anomalia congénita

Figura 1. Sulco perineal em recém-nascida

Cirurgia Pediátrica | Casuística / Investigação

EP-009 – (21SPP-11457) – SUPRATHEL® – UMA ALTERNATIVA PROMISSORA PARA O TRATAMENTO DE QUEIMADURAS EM IDADE PEDIÁTRICA

Sara Fernandes[1]; Inês Teixeira[1]; Diana Coimbra[1]; Mariana Borges-Dias[1]; Maria Garcia[1]
1 – Centro Hospitalar e Universitário de São João

Introdução e Objectivos
As queimaduras de espessura parcial são comuns em idade pediátrica. Embora não exista um tratamento ideal, o objetivo atual é promover um meio propício à cicatrização, com remoção do exsudado e prevenção de infeção. O Suprathel® é um substituto epidérmico sintético que mimetiza as propriedades protetoras da pele com resultados promissores no tratamento de queimaduras.
Metodologia
Análise retrospetiva dos doentes pediátricos com queimaduras tratadas com Suprathel® entre Dezembro de 2018 e Maio 2020.
Resultados
Trinta doentes (57% masculino) com idades compreendidas entre 10 meses e 16 anos (mdn = 2 anos) foram tratados com Suprathel®. O mecanismo de queimadura mais frequente foi o derrame de líquidos quentes (77%), seguindo-se as queimaduras de contacto (20%) e por fogo (13%). A aplicação do Suprathel® foi realizada sob sedoanalgesia na maioria dos casos, numa mediana de 5 dias após queimadura. O tempo mediano de cicatrização foi de 11 (5-45) dias e o tempo de internamento de 7 (2-33) dias. Cinco doentes (17%) com queimaduras mais profundas foram submetidos a enxerto autólogo de pele, embora em lesões de área substancialmente menor após aplicação de Suprathel.
Conclusões
Este substituto epidérmico apresentou resultados promissores no tratamento de queimaduras de espessura parcial, reduzindo o tempo de cicatrização das mesmas e, consequentemente o tempo de internamento. A redução das dimensões do leito de queimadura a enxertar em queimaduras mais profundas é de especial importância em doentes pediátricos, atendendo à reduzida disponibilidade de pele para enxerto autólogo.

Palavras-chave : Queimaduras, Substituto epidérmico

Cirurgia Pediátrica | Casuística / Investigação

EP-010 – (21SPP-11500) – DOR TESTICULAR AGUDA NO SERVIÇO DE URGÊNCIA PEDIÁTRICO: 2016-2020

Alexandra Andrade[1]; Carolina Ferreira Gonçalves[1]; Manuel Pedro Freitas[1]; Carla Pilar[2]; Fátima Alves[2]
1 – Serviço de Pediatria, Hospital Central do Funchal; 2 – Serviço de Cirurgia Pediátrica, Hospital Central do Funchal

Introdução e Objectivos
A dor testicular é um motivo frequente de ida ao serviço de urgência (SU), podendo ter múltiplas etiologias, a mais importante sendo a torção testicular. Trata-se da única emergência da cirurgia pediátrica, com necessidade de diagnóstico e tratamento precoce. **Objectivo**: caracterizar os casos de dor testicular aguda e sua abordagem no SU.

Metodologia
Estudo retrospetivo e descritivo dos processos clínicos das crianças triadas no SU como dor testicular entre janeiro de 2016 e dezembro de 2020.

Resultados
Obtiveram-se 246 doentes, 17% entre os 0-5 anos, 41% entre os 6-11 anos e 42% entre os 12-18 anos. O tempo de evolução médio foi de 23h. 5% apresentou dor bilateral, 50% à esquerda e 44% à direita. 54% foram acompanhadas de edema e 25% por eritema. Em 18% havia história de trauma, 9% de vómitos, 3% de febre e 3% de disúria.
Quanto à abordagem diagnóstica, 65% realizou ecografia testicular, que era normal em 21%. Os diagnósticos mais frequentes foram Epididimite (27%), Torção testicular (25%), trauma sem complicação (14%), torção de hidátides de Morgagni (7%) e hérnia inguinal (4%). 10,5% apresentou melhoria espontânea sem diagnóstico definitivo.
Nas situações de torção testicular, o tempo de evolução médio foi 15,5h, e a idade média foi 13,8 anos. Realizou-se, com sucesso, destorção manual em 53% e destorção cirúrgica (com orquidopexia) em 30%. Em 16% foi necessária a orquidectomia por isquémia e inviabilidade testicular. Nestes, o tempo de evolução médio foi 56h. 70% das orquidectomias ocorreram após o início da pandemia.

Conclusões
Os dados apresentados são consistentes com os presentes na bibliografia. De destacar a baixa taxa de orquidectomias e a sua relação com a pandemia e a hesitação em recorrer ao SU numa patologia *time-sensitive*.

Palavras-chave : dor testicular, torção testicular

Cirurgia Pediátrica | Caso Clínico

EP-011 – (21SPP-11546) – MASSA TUMORAL LINGUAL – UM DESAFIO AO NASCIMENTO

Joana Mafalda Monteiro[1]; Inês Teixeira[1]; Leonor Carmo[1]; Maria Garcia[1]; Norberto Estevinho[1]
1 – Centro Hospitalar Universitário de São João, Porto, Portugal

Introdução / Descrição do Caso

As malformações vasculares venosas (MVV) são anomalias vasculares raras, de baixo fluxo, que geralmente crescem de forma lenta e proporcional ao doente. Apresentamos a manifestação rara de uma MVV detetada in útero.
Caso Clínico: Recém-nascida com diagnóstico pré-natal ecográfico no 3º trimestre de tumor não obstrutivo da língua com 57x56x34mm e fluxo Doppler de baixa resistência. Efetuada RMN in útero compatível com malformação vascular ou lesão neoformativa sarcomatóide. Sem outras intercorrências gestacionais. Realizado parto distócico (cesariana) não programado às 38 semanas e 3 dias, sem intercorrências, confirmando-se tumefação 1/3 anterior da língua com coloração acinzentada congestiva e diâmetro máximo de 6 cm (Imagem 1), sem instabilidade respiratória/ hemodinâmica associadas. Dado o seu tamanho, localização e o risco de complicações imediatas (hemorragia ou instabilidade respiratória) realizada ressecção cirúrgica em D1 de vida. A anatomia patológica descreve lesão de 61g e 6,5x5,9x2,8cm, com numerosos vasos ectasiados e trombos intraluminais compatível com MVV. Extubação no primeiro dia de pós-operatório. Doente alimentada por sonda e sob programa de reabilitação até aquisição de autonomia alimentar. Alta em D18 de vida, sem registo de complicações no período pós-operatório.

Comentários / Conclusões

Apesar da localização lingual relativamente típica das MVV, as dimensões desproporcionais da lesão descrita e o rápido crescimento da mesma in útero levantavam a suspeita de uma etiologia tumoral. A sua localização permitiu que a excisão cirúrgica completa, sem comprometer a funcionalidade lingual e da cavidade oral. Adicionalmente permitiu um diagnóstico e tratamento definitivos da lesão.

Palavras-chave : Malformações Vasculares, Malformaçoes Venosas, Cirurgia Pediatrica, Neonatologia

Imagem 1 - Tumor Lingual

Cirurgia Pediátrica | Caso Clínico

EP-012 – (21SPP-11549) – TUMORES PAROTÍDEOS PEDIATRICOS – UMA SÉRIE DE CASOS

Joana Mafalda Monteiro[1]; Sara Fernandes[1]; Tiago Fonseca[1]; Sofia Vasconcelos-Castro[1]; Norberto Estevinho[1]
1 – Centro Hospitalar Universitário São João, Porto, Portugal

Introdução / Descrição do Caso
Os tumores malignos parotídeos (TMP) pediátricos são raros. Apresentam-se duas doentes de 15 anos, sem antecedentes de relevo, com TMP submetidas a cirurgia.
Caso 1: Nódulo parotídeo direito de 3cm, duro, móvel, sem sinais inflamatórios locais, com crescimento ligeiro em 1,5 anos e queixas álgicas locais com irradiação ao pavilhão auricular ipsilateral. Diagnóstico de Carcinoma de células acinares (baixo grau) em citologia aspirativa; sem extensão extraparotídea imagiológica. Realizada excisão extracapsular do tumor sem intercorrências pós-operatórias.
Caso 2: Nódulo parotídeo esquerdo de 3cm aderente aos tecidos circundantes, fibroelástico, com crescimento lento em 6 meses. Sem queixas álgicas ou alterações da mímica facial. Suspeita de adenoma pleomórfico em citologia aspirativa e ausência de extensão doença extraparotidea na avaliação imagiológica. Realizada parotidectomia total com necessidade de secção tumoral e remoção em duas peças para preservação do nervo facial. Diagnóstico anatomopatológico de carcinoma mucoepidermóide de baixo grau. Parésia facial ipsilateral pós-operatória, em fisioterapia com melhoria nos últimos 6 meses.

Comentários / Conclusões
Apesar de raros, os TMP mais comuns são o carcinoma mucoepidermóide e o carcinoma de células acinares. A biópsia aspirativa faz parte da avaliação das lesões parotídeas, mas os resultados não são 100% fidedignos. Em lesões de baixo grau e localização superficial, as abordagens menos agressivas apresentam menor morbilidade cirúrgica com resultados oncológicos equivalentes a excisões "clássicas".

Palavras-chave : Glândulas Salivares, Cirurgia Oncológica, Tumores Parotídeos

Cirurgia Pediátrica | Caso Clínico

EP-013 – (21SPP-11727) – PNEUMATOCELO PÓS-PNEUMONIA NECROTISANTE – APRESENTAÇÃO ATÍPICA

Rodrigo Roquette[1]; Rodrigo Sousa[3]; Lia Oliveira[2]; Miroslava Gonçalves[1]
1 – Serviço de Cirurgia Pediátrica, Departamento de Pediatria, Centro Hospitalar Universitário Lisboa Norte; 2 – Unidade de Pneumologia Pediátrica, Departamento de Pediatria, Centro Hospitalar Universitário Lisboa Norte; 3 – Serviço de Pediatria, Hospital Beatriz Ângelo

Introdução / Descrição do Caso
A pneumonia adquirida na comunidade complicada com pneumonia necrotizante, é uma das principais causas de mobilidade em idade pediátrica. Esta acarreta um potencial de complicações tardias, como o pneumatocelo, que habitualmente resolve espontaneamente.
Apresentamos o caso de um rapaz 4 anos, com quadro de pneumonia necrotizante com empiema a Pneumococo serotipo 3, com necessidade de múltiplas intervenções cirúrgicas (drenagem torácica, 2 VATS, uma dos quais com conversão em toracotomia por hemorragia). Desde então assintomático, mas por alteração da expansibilidade torácica realizou TC torácica 18 meses após o episódio descrito, com evidência de ar em todo o campo pulmonar esquerdo e com desvio contralateral das estruturas do mediastino. Neste sentido foi submetido a colocação de dreno torácico com drenagem intermitentemente de ar. Em reavaliação imagiológica com "múltiplas fístulas broncopleurais no lobo inferior esquerdo" e cintigrafia pulmonar com "amputação funcional quase total do pulmão esquerdo...9%". Posteriormente realizada pneumectomia esquerda, evidenciando-se parênquima pulmonar atelectasiado na face mediastínica da cavidade pleural. Pós-operatório sem intercorrências. Do restante estudo etiológico foi excluído síndrome de HiperIgE. Actualmente sem complicações pós-pneumectomia (nomeadamente ar residual) e com retoma das actividades quotidianas.

Comentários / Conclusões
Com o presente caso realça-se a necessidade de follow-up mantido após pneumonia necrotisante. Apesar de a maioria dos pneumatocelos pós-infecciosos resolverem espontaneamente em 6 meses, há relatos com persistência acima de 12 meses. São critérios de necessidade de intervenção: ocupação >50% hemitórax, fístulas bronco-plurais, atelectasia adjacente ou pneumatocelo sob tensão.

Palavras-chave : Pneumatocelo, Pneumonia Necrotisante, Pneumectomia

Cirurgia Pediátrica | Casuística / Investigação

EP-014 – (21SPP-11731) – PERFURAÇÃO GÁSTRICA EM IDADE PEDIÁTRICA: UMA EMERGÊNCIA, MÚLTIPLAS CAUSAS

Carolina Soares-Aquino[1]; Sara Fernandes[1]; Leonor Carmo[1]; Miguel Campos[1]; Tiago Tuna[1]
1 – Serviço de Cirurgia Pediátrica, Centro Hospitalar Universitário de São João

Introdução e Objectivos

Introdução: A perfuração gástrica é rara em idade pediátrica, com múltiplas causas e menos associação a patologia péptica e infeção por H.pylori que em adultos. O diagnóstico e cirurgia precoces são essenciais pela rápida evolução para choque séptico.
Objetivos: Descrever os casos de perfuração gástrica pediátrica ocorridos num centro pediátrico.

Metodologia

Métodos: Análise retrospetiva dos casos de perfuração gástrica tratados num centro pediátrico entre 2019 e 2021.

Resultados

Resultados:
Caso 1 – rapaz, 16 anos, antecedentes de linfoma de Hodgkin, recorre ao serviço de urgência (SU) por dor abdominal e pirose com 1 semana de evolução. Feita laparotomia exploradora, identificada perfuração de úlcera gástrica que foi rafiada, sem complicações pós-operatórias.
Caso 2 – menina, 6 anos, antecedentes de fundoplicatura gástrica, observada no SU por dor abdominal, vómitos e febre com alguns dias de evolução. Submetida a laparotomia exploradora com identificação de perfuração de manga de fundoplicatura herniada em posição intratorácica. Realizada gastrectomia parcial. Pós-operatório complicado de deiscência de ferida com necessidade de correção cirúrgica.
Caso 3 – rapaz, 16 anos, dor abdominal e vómitos após traumatismo abdominal fechado. Feita rafia de perfuração por laparoscopia, sem complicações.
Caso 4 – rapaz, 18 anos, dor abdominal e vómitos com alguns dias de evolução. Antecedentes de úlcera duodenal, suspensão recente de tratamento com inibidor da bomba de protões. Feita rafia de perfuração por laparoscopia, sem complicações.

Conclusões

Conclusões: A perfuração gástrica pediátrica pode ter etiologias variadas, com apresentação clínica semelhante. É importante um grau de suspeição elevado, possibilitando tratamento atempado e prevenindo complicações.

Palavras-chave : Perfuração gástrica, Cirurgia pediátrica

Cirurgia Pediátrica | Casuística / Investigação

EP-015 – (21SPP-11889) – O IMPACTO DA DESROTAÇÃO MANUAL NA TORÇÃO TESTICULAR

Rita Raminhos Ferreira[1]; Rodrigo Roquette[1]; Filipa Jalles[1]; Ana Paula Martins[1]; Elizabete Vieira[1]; João Albuquerque[1]; Miroslava Gonçalves[1]
1 – Serviço de Cirurgia Pediátrica, Centro Hospitalar Universitário Lisboa Norte

Introdução e Objectivos

A torção testicular põe em causa a viabilidade do testículo pelo que o diagnóstico e tratamento são emergentes.
Pretende-se com este trabalho descrever a casuística de desrotação manual no Serviço de Urgência Pediátrica de um hospital terciário.

Metodologia

Análise dos doentes em idade pediátrica com diagnóstico de torção testicular, submetidos a desrotação testicular manual, no período de 01/2020 a 06/2021.

Resultados

De 42 casos de torção testicular, foi tentada a desrotação manual em 19 (45%); destes a desrotação foi eficaz em 14 casos (74%), 100% dos quais com alívio sintomático imediato e retorno do testículo à posição habitual. Nos 5 casos (26%) em que a desrotação manual não foi eficaz, realizou-se orquidopexia emergente.
A mediana do tempo de sintomas no momento da desrotação manual eficaz foi de 5,5h [1-12h], e a mediana do grau da torção foi 450º [180º-720º].
Todos permaneceram sob vigilância durante um tempo mediano de 1h [0.5-11h] até confirmação com ecoDoppler.
Todos foram propostos para orquidopexia electiva, à qual 11 doentes já foram submetidos, e um caso em que a orquidopexia urgente foi necessária por novo episódio de torção testicular. A mediana de dias até à cirurgia foi 44 [13-324 dias].

Conclusões

A desrotação manual é um procedimento a realizar de imediato após o diagnóstico de torção testicular e quando eficaz permite manter a viabilidade do testículo. No nosso estudo não se verificou nenhum caso de atrofia testicular.

Palavras-chave : desrotação manual, torção testicular, orquidopexia

Cirurgia Pediátrica | Caso Clínico

EP-016 – (21SPP-11438) – DIVERTÍCULO DE MECKEL PERFURADO – UMA CAUSA RARA DE PNEUMOPERITONEU NEONATAL

Inês Teixeira[1]; Joana Mafalda Monteiro[1]; Leonor Carmo[1]; Maria Garcia[1]
1 – Centro Hospitalar e Universitário do Porto

Introdução / Descrição do Caso
O divertículo de Meckel, presente em 2% da população, é uma malformação congénita decorrente da absorção incompleta do ducto onfalomesentérico. No período neonatal a sintomatologia é rara, apresentando-se em 33% dos casos com pneumoperitoneu.
Relatamos o caso de um recém-nascido de termo do género masculino, com 3125g ao nascimento. Com risco infecioso por positividade materna para *Streptococcus* do grupo B, sem outras intercorrências durante a gestação. Alimentado com LM/LA nas primeiras horas de vida, com trânsito intestinal de características normais após estimulação. Iniciou quadro de eritema da parede e distensão abdominal às 36 horas de vida, sem repercussão hemodinâmica ou alterações analíticas. Evidência em radiografia de pneumoperitoneu, sem pneumatose. Submetido a laparotomia exploradora, identificando-se divertículo de Meckel perfurado contido em plastron. Realizada enterectomia segmentar ileal e anastomose primária ileoileal terminoterminal. O período pós-operatório decorreu sem intercorrências, com trânsito intestinal no segundo dia e reintrodução alimentar ao quarto dia de pós-operatório. Cumpriu 7 dias de antibioterapia empírica com vancomicina, gentamicina e metronidazol, confirmando-se sensibilidade no isolado de *E. coli* do líquido peritoneal. O doente teve alta ao sétimo dia de pós-operatório.

Comentários / Conclusões
Apesar do pneumoperitoneu no período neonatal se associar mais frequentemente a NEC ou perfuração espontânea, deverão ser consideradas outras causas. A exploração cirúrgica, mandatória perante pneumoperitoneu, permite a confirmação diagnóstica de entidades raras como o divertículo de perfurado e o seu tratamento cirúrgico definitivo.

Palavras-chave : Divertículo de Meckel, Pneumoperitoneu, Recém-nascido

Cirurgia Pediátrica | Caso Clínico

EP-017 – (21SPP-11444) – UMA CAUSA POUCO FREQUENTE DE DOR ABDOMINAL EM ADOLESCENTE

Patrícia Silva[1]; Sofia Guedes[1]; Filipa Sutre[1]; Sónia Marques[1]; Liza Aguiar[1]; Aldina Lopes[1]
1 – Hospital de Santarém

Introdução / Descrição do Caso
A dor abdominal é um dos sintomas que mais motiva a procura do Serviço de Urgência Pediátrica (SUP). Apesar de comum, é um sintoma inespecífico, podendo traduzir-se em patologia invulgar.
Adolescente de 17 anos do sexo masculino, com seguimento em consultas de Pedopsiquiatria e Pediatria do Desenvolvimento por Perturbação da hiperatividade e défice de atenção e alterações do comportamento, medicado com risperidona, recorreu ao SUP por dor abdominal intensa, obstipação, náuseas e vómitos, com seis dias de evolução. À observação, com abdómen muito distendido, dor à palpação e defesa.
Analiticamente com discreto aumento dos parâmetros inflamatórios. A ecografia abdominal revelou ansas intestinais dilatadas com conteúdo líquido, sugerindo a realização de tomografia computorizada (TC).
Na TC abdominal visualizou-se a presença de conteúdo heterogéneo em ansa de delgado ao nível da abertura pélvica superior, com significativa distensão de ansas a montante, compatível com quadro de oclusão, por provável presença de corpo estranho.
Foi submetido a cirurgia com remoção do corpo estranho. O relatório anatomopatológico demonstrou a existência de um nódulo, constituído por detritos celulares parcialmente calcificados e agregados de microrganismos envolvidos em material mucofibrilhar, compatível com bezoar. Pós-operatório sem intercorrências.

Comentários / Conclusões
Os bezoares são causas raras de oclusão intestinal em idade pediátrica. Definem-se como um corpo estranho resultantes da acumulação de material ingerido mas não digerido, com localização comum no tubo digestivo. Alguns tipos de bezoar podem ser removidos por fragmentação endoscópica. Bezoares grandes, como o caso clínico descrito, que causam oclusão intestinal, impõem remoção cirúrgica.

Palavras-chave : dor abdominal, oclusão intestinal, bezoar

Cirurgia Pediátrica | Caso Clínico

EP-018 – (21SPP-11413) – HÉRNIA DIAFRAGMÁTICA CONGÉNITA: UMA APRESENTAÇÃO RARA

Diana Reis Monteiro[1]; Sofia Vasconcelos-Castro[2]; Tiago Tuna[2]; Mariana Pinto[1]
1 – Serviço de Pediatria/Neonatologia, Centro Hospitalar Entre Douro e Vouga; 2 – Serviço de Cirurgia Pediátrica, Centro Hospitalar Universitário de São João

Introdução / Descrição do Caso

Introdução: A hérnia diafragmática ocorre por um defeito do diafragma que permite a migração do conteúdo abdominal para a cavidade torácica. Habitualmente é diagnosticada no período neonatal. Os casos de apresentação tardia são incomuns e manifestam-se por sintomas gastrointestinais (dor abdominal, vómitos ou obstipação), respiratórios (dificuldade respiratória, tosse, infeções respiratórias recorrentes), má evolução estaturoponderal ou como assintomáticos.
Descrição do Caso: Menino de 14 meses, com antecedentes de sibilância recorrente, apresentava obstrução nasal, tosse emetizante e dificuldade respiratória com 2 dias de evolução. Ao exame físico observou-se saturação de oxigénio de 95%, taquicardia, palidez, sinais de dificuldade respiratória, diminuição dos ruídos respiratórios no hemitórax esquerdo e abdómen escavado. A radiografia de tórax revelou a presença de ansas intestinais no hemitórax esquerdo, com desvio contralateral do mediastino, sugerindo hérnia diafragmática. A descompressão com sonda nasogástrica melhorou os sinais de dificuldade respiratória. A tomografia computorizada excluiu isquemia intestinal. Foi realizada correção cirúrgica com encerramento direto do defeito póstero-lateral (de Bochdalek).

Comentários / Conclusões

Comentário: Os casos de apresentação tardia são incomuns e de difícil diagnóstico, devido à sua raridade e diversidade de semiologia, com apresentação clínica sobreponível a outras patologias mais frequentes. Uma radiografia de tórax normal prévia não exclui o diagnóstico. Este caso realça a importância da avaliação clínica e de considerar esta entidade em casos de sintomas gastrointestinais ou respiratórios persistentes, em todas as faixas etárias.

Palavras-chave : Hérnia diafragmática, Malformação congénita, Hérnia de Bochdalek

Cirurgia Pediátrica | Caso Clínico

EP-019 – (21SPP-11646) – LESÕES NODULARES NO COURO CABELUDO- QUAL O DIAGNÓSTICO?

Ana Rebelo[1]; Sara Rodrigues[1]; Marília Santos[2]; Telmo Fonseca[2]; José Pinho Sousa[3]
1 – Serviço de pediatria/neonatologia do Centro Hospitalar entre o Douro e Vouga; 2 – Serviço de pediatria Hospital Doutor Francisco Zagalo; 3 – Serviço de cirurgia pediatrica Centro Hospitalar de Vila Nova de Gaia/Espinho

Introdução / Descrição do Caso

O granuloma anular (GA) é uma doença infamatória benigna e habitualmente autolimitada que pode ocorrer em qualquer idade. Existem 4 formas clínicas descritas: localizada, generalizada, perfurante e subcutânea. O granuloma anular subcutâneo (GAS) é uma variante rara do GA, caracterizada por lesões nodulares subcutâneas de consistência firme localizadas no couro cabeludo, região peri-ocular ou nas extremidades. A sua etiologia permanece por esclarecer, mas alguns estudos sugerem que traumatismos, diabetes mellitus, picadas de inseto, exposição solar e infeções víricas/bacterianas poderão estar associados.
Criança de 4 anos do sexo feminino, é trazida ao serviço de urgência pelo aparecimento de lesões nodulares assintomáticas no couro cabeludo de crescimento progressivo com um mês de evolução. Ao exame físico apresentava três nódulos móveis, na região occipitoparietal, com 1 cm de diâmetro. Os exames laboratoriais não apresentavam alterações. A radiografia do crânio revelou uma massa de tecidos moles sem envolvimento ósseo. Foi realizada biópsia cutânea e histologicamente a lesão apresentava um infiltrado linfohistiocitário com área central de necrobiose, compatível com GAS. Considerando a evolução do GAS, a criança não recebeu nenhum tratamento. Em consulta de reavaliação, 6 meses depois, dois dos nódulos tinham desaparecido.

Comentários / Conclusões

Com o caso pretende-se alertar para esta condição benigna que por vezes pode ser motivo de ansiedade paterna e investigação médica desnecessária. Apesar de frequentemente a história e o exame físico serem suficientes para se fazer o diagnóstico, a biópsia é o exame gold standard. As lesões geralmente resolvem espontaneamente, pelo que uma atitude expectante é a abordagem recomendada em idade pediátrica.

Palavras-chave : Lesões nodulares, Couro cabeludo, Doença inflamatória benigna

Cirurgia Pediátrica | Caso Clínico

EP-020 – (21SPP-11410) – MÁ-ROTAÇÃO ATÍPICA COM VÓLVULO – UMA MANIFESTAÇÃO SUBTIL DE UM DIAGNÓSTICO CRÍTICO

Inês Teixeira[1]; Sara Fernandes[1]; Carolina Soares-Aquino[1]; Carlos Mariz[1]; Sofia Vasconcelos-Castro[1]
1 – Centro Hospitalar e Universitário de São João

Introdução / Descrição do Caso
A má-rotação intestinal apresenta-se tipicamente no período neonatal, com quadro de vómitos biliares. O vólvulo é uma complicação grave que pode comprometer a perfusão e viabilidade intestinal. Rapariga de 12 anos, com antecedentes de pieloplastia do rim direito aos 3 meses de vida por obstrução ureteropélvica. Observada no serviço de urgência por quadro de vómitos alimentares com uma semana de evolução, com progressão a biliares nas últimas 48 horas, sem alterações do trânsito intestinal (referindo padrão obstipante habitual). Analiticamente, com alcalose metabólica e hipocalémia. Radiografia e ecografia abdominais sem alterações de relevo. TAC abdominal sugestiva de vólvulo do intestino médio, sem alterações da perfusão intestinal e com marcada colateralização vascular mesentérica. Doente submetida a exploração laparoscópica urgente, confirmando-se a presença de uma má rotação intestinal atípica (transição duodenojejunal em posição mediana) associada a hérnia interna paracólica direita com ansas de delgado volvuladas. Conversão a laparotomia para total redução de hérnia interna e realização de procedimento de Ladd. O procedimento e pós-operatório decorreram sem intercorrências, com alta ao 6º dia de pós-operatório.

Comentários / Conclusões
Apesar de pouco frequente, a má-rotação intestinal deverá ser um diagnóstico diferencial perante uma criança mais velha com vómitos biliares. O reconhecimento atempado desta entidade permite a reparação cirúrgica e previne a ocorrência de eventos deletérios como a isquemia intestinal.

Palavras-chave : Má-rotação, Vólvulo

Cirurgia Pediátrica | Caso Clínico

EP-021 – (21SPP-11421) – A PROPÓSITO DE UMA TUMEFAÇÃO INGUINAL

Inês Paiva Ferreira[1]; Diana Alba[1]; Sara Fernandes[2]; Tiago Branco[1]; Tiago Tuna[2]; Jorge Abreu Ferreira[1]
1 – Serviço de Pediatria, Centro Hospitalar Tâmega e Sousa;
2 – Serviço de Cirurgia Pediátrica, Centro Hospitalar e Universitário de São João

Introdução / Descrição do Caso

A criptorquidia afeta até 1% da população pediátrica aos 12 meses de idade e deve ser motivo de avaliação e tratamento cirúrgico precoces pelas implicações na fertilidade e aumento de risco de malignização. Pode ainda apresentar-se com complicações como a torção testicular. O presente caso traduz a importância do tratamento atempado desta patologia.
Adolescente de 13 anos, sexo masculino, com antecedentes de prematuridade. Admitido no serviço de urgência por dor inguinal esquerda com 6 horas de evolução, associada a episódio de vómito. Ao exame objetivo apresentava tumefação inguinal esquerda, dolorosa à palpação. Adicionalmente, constatou-se ausência de testículos palpáveis na bolsa escrotal, com testículo direito palpável no canal inguinal ipsilateral sem sinais inflamatórios externos. Por suspeita diagnóstica de torção de testículo criptorquídico, realizou ecografia com doppler que corroborou a hipótese. Submetido a exploração inguinal emergente com redução da torção testicular esquerda, tendo-se verificado recuperação da vascularização, seguida de orquidopexia bilateral. O procedimento decorreu sem intercorrências, com alta clínica no dia seguinte.

Comentários / Conclusões

A referenciação cirúrgica dos doentes com criptorquidia é muitas vezes tardia e os autores pretendem demonstrar a importância do diagnóstico atempado da distopia testicular. A torção testicular é uma emergência cirúrgica e deve ser considerada enquanto parte do diagnóstico diferencial da dor abdominal aguda. É crucial a realização de um exame físico completo com extensão à região inguinal e genital na abordagem desta queixa, particularmente nos doentes do sexo masculino.

Palavras-chave : Criptorquidia, Torção testicular, Dor abdominal, Tumefação inguinal

Cirurgia Pediátrica | Caso Clínico

EP-022 – (21SPP-11435) – GASTROENTERITE AGUDA COMO DIAGNÓSTICO DIFERENCIAL DE APENDICITE

Lisa Pereira Soares[1]; Beatriz B. Pedreira[1]; Francisco Silva[1]; Rute Gonçalves[1]; Carla Pilar[1]
1 – Hospital Central do Funchal

Introdução / Descrição do Caso
Introdução: O diagnóstico de apendicite aguda associa-se a uma taxa de falsos negativos que varia entre 5-28%, sendo a gastroenterite infeciosa (GEA) um dos diagnósticos diferenciais. O atraso na identificação desta patologia associa-se ao aumento de complicações, nomeadamente perfuração, da qual resultam potenciais sequelas e internamentos prolongados.
Descrição do caso: Adolescente, 13 anos, sexo feminino, recorreu ao SU por febre, vómitos, diarreia e dor abdominal com 3 dias de evolução. Apresentava sinais de desidratação e abdómen globalmente doloroso à palpação, sem defesa. Analiticamente destacava-se leucocitose com neutrofilia e elevação de PCR 310 mg/L. Assumiu-se o diagnóstico de GEA e iniciou terapêutica com Ceftriaxone e Azitromicina. No 3º dia de internamento verificou-se agravamento do quadro e início de vómitos biliares. Apresentava diminuição dos ruídos hidro-aéreos, timpanismo, distensão abdominal e dor à palpação do quadrante superior esquerdo (QSE). O RX abdominal revelou níveis hidro-aéreos e duas ansas distendidas no QSE pelo que se colocou a hipótese de íleos paralítico pós-GEA. Por persistência das queixas realizou TC abdominal que revelou apendicite perfurada com peritonite e abcesso pélvico. Efetuou 10 dias de antibioterapia tripla com ampicilina, gentamicina e metronidazol, com melhoria clínica e imagiológica. Em D15 efectuou laparotomia com apendicectomia e drenagem do abcesso residual. Teve alta após 8 dias clínica e analiticamente melhorada.

Comentários / Conclusões
Perante um quadro clínico sugestivo de GEA, com uma evolução clínica desfavorável, é importante equacionar o diagnóstico de apendicite aguda. Este caso demonstra as eventuais complicações do atraso no diagnóstico desta patologia, cuja apresentação é variável.

Palavras-chave : apendicite; gastroenterite; abcesso;

Cirurgia Pediátrica | Caso Clínico

EP-023 – (21SPP-11485) – ANOMALIA UMBILICAL EM IDADE PEDIÁTRICA: A PROPÓSITO DE UM CASO CLÍNICO

Sofia Branco[1]; José Miguel Freitas[2]; Catarina Menezes[2]; Mário Rui Correia[3]; Berta Bonet[3]; Cristina Godinho[4]
1 – Serviço de Pediatria, Centro Hospitalar Póvoa de Varzim/ Vila do Conde; 2 – Serviço de Pediatria, Centro Materno Infantil do Norte, Centro Hospitalar Universitário do Porto; 3 – Serviço de Cirurgia Pediátrica, Centro Materno Infantil do Norte, Centro Hospitalar Universitário do Porto; 4 – Unidade de Neonatologia, Serviço de Pediatria, Centro Materno Infantil do Norte, Centro Hospitalar Universitário do Porto

Introdução / Descrição do Caso
Durante o processo de cicatrização umbilical, a persistência de secreções, após a queda do coto umbilical, traduz geralmente uma situação patológica, que pode ocorrer na sequência de uma etiologia infeciosa (onfalite) ou congénita (falha na obliteração de estruturas embrionárias, como o ducto onfalomesentérico ou o úraco).
Lactente com 3 meses de idade, sexo masculino, filho de mãe com Síndrome 3M. Ao nascimento, apresentava apêndice do 5º dedo de ambas as mãos, excisados antes da alta hospitalar. Aos 2 meses de idade, numa consulta de Neonatologia, foi objetivada uma drenagem umbilical persistente de conteúdo seroso, que a mãe referia estar presente desde a queda do coto umbilical, na 1ª semana de vida. Perante esta clínica, foi solicitada a colaboração de Cirurgia Pediátrica, que identificou um orifício puntiforme na cicatriz umbilical, através do qual foi injetado produto de contraste sob controle radiográfico, evidenciando uma imagem compatível com persistência do ducto onfalomesentérico em fundo de saco, sem comunicação com o lúmen intestinal. Deste modo, foi proposta cirurgia para a sua correção.

Comentários / Conclusões
Os remanescentes do ducto onfalomesentérico resultam da falha na obliteração da ligação que une o saco vitelino ao aparelho digestivo durante o desenvolvimento embrionário, e podem ser classificados como: divertículo de Meckel, ducto onfalomesentérico patente, pólipo, quisto ou seio onfalomesentérico. A apresentação deste caso alerta para a necessidade de um elevado índice de suspeição clínica, que deverá ser sempre complementada com estudo imagiológico e exploração cirúrgica, no diagnóstico diferencial de seio onfalomesentérico com os remanescentes do úraco, dada a sua apresentação clínica semelhante.

Palavras-chave : secreções umbilicais, remanescentes do ducto onfalomesentérico, seio onfalomesentérico

Cirurgia Pediátrica | Caso Clínico

EP-024 – (21SPP-11531) – INGESTÃO DE CORPO ESTRANHO – UMA ATRAÇÃO PERIGOSA

Sara Fernandes[1]; Carolina Soares-Aquino[1]; Mariana Borges-Dias[1]
1 – Serviço de Cirurgia Pediátrica, Centro Hospitalar Universitário de São João

Introdução / Descrição do Caso

Introdução: A ingestão de corpos estranhos (CE) é comum em idade pediátrica. Na maioria das situações os objetos ingeridos são expelidos naturalmente sem complicações. No entanto, alguns objetos pelas suas caraterísticas sejam morfológicas e/ou composicionais põem um desafio maior nesta trajetória. É o caso dos CE com propriedades magnéticas, que quando em existência plural no trato digestivo e exercendo a sua força de atração aumentam o risco de lesão intestinal.
Caso Clínico: Criança de 2 anos de idade observada no serviço de urgência por dor abdominal e vómitos com 2 dias de evolução, associada a obstipação. Noção materna de prostração e objetivada febre no dia de admissão. Ao exame objetivo observada distensão abdominal e dor difusa a palpação. Realizou estudo analítico com elevação de parâmetros inflamatórios. Radiografia abdominal simples em pé com evidência de CE e suspeita de pneumoperitoneu (figura 1. A), posteriormente confirmado por TC abdominopélvico. Submetida a laparotomia exploradora, tendo-se constatado perfuração de ansa jejunal em 2 segmentos unidos em loop por presença de CE magnético em 2 peças (figura 1. B). Realizada ressecção segmentar e anastomose primária. Evolução pós-operatória favorável e sem intercorrências. Alta ao 9º dia de pós-operatório.

Comentários / Conclusões

Conclusão: A ingestão de CE com propriedades magnéticas pode causar perfuração intestinal em fases precoces da sua trajectória através do trato gastrointestinal pelo exercício das forças de atracção com intestino interposto. A ausência de movimento do CE é um sinal de suspeição de potencial complicação local induzida pelo mesmo.

Palavras-chave : Ingestão de corpo estranho, Perfuração intestinal

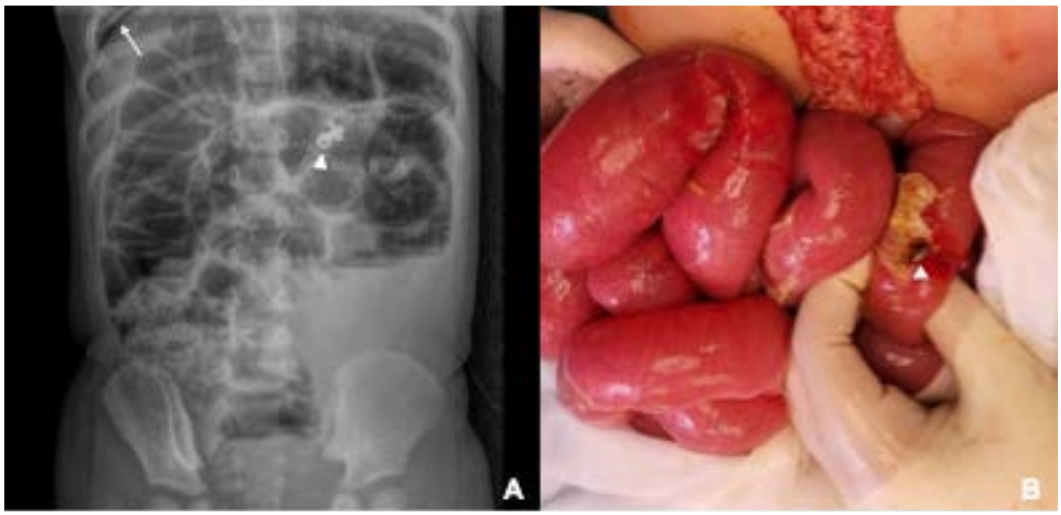

Cirurgia Pediátrica | Caso Clínico

EP-025 – (21SPP-11536) – HÉRNIA INGUINAL BILATERAL EM MENINA – SERÃO MESMO OVÁRIOS?

Ana Luísa De Carvalho[1]; Daniela Araújo[1]; Angélica Osório[2]; Ana Antunes[1]; Maria Miguel Gomes[1,3]
1 – Serviço de Pediatria do Hospital de Braga; 2 – Serviço de Cirurgia Pediátrica do Hospital de Braga; 3 – Escola de Medicina da Universidade do Minho

Introdução / Descrição do Caso

Introdução: As hérnias inguinais(HI) são comuns na pediatria. Ocorrem em 1-5% dos recém-nascidos e são mais frequentes no sexo masculino e prematuros. As hérnias inguinais bilaterais(HIB) são raras no sexo feminino e o estudo deve ser célere, pelo risco de serem secundárias a patologia endócrina, como síndrome de insensibilidade aos androgénios. Têm risco de encarceramento e torção de até20%.

Descrição do caso: Lactente de 6meses fenotipicamente feminina, enviada à consulta de Cirurgia Pediátrica por HIB. Gestação de termo, com diabetes gestacional controlada com dieta e hipotiroidismo controlado com levotiroxina. Ecografias pré-natais normais e serologias sem infeção ativa. Parto eutócico e somatometria adequada à idade gestacional. Diagnóstico precoce normal. Evolução estaturo-ponderal e DPM adequados. Ao exame apresentava tumefação inguinal bilateral oval, de consistência elástica, bem definida, irredutível e sem sinais inflamatórios. Após discussão com endocrinologia pediátrica realizou estudo endocrinológico: FSH 5,19mIU/mL, LH indoseável, estradiol 61,34ng/dL, 17-OHP normal, testosterona indoseável e cariótipo 46XX. A ecografia mostrou ovários encarcerados bilateralmente, pelo que foi corrigida laparoscomicamente, sem intercorrências. Dois meses depois, está assintomática.

Comentários / Conclusões

Conclusão: No sexo feminino, as HI devem-se à persistência do canal de Nuck e podem conter, mais frequentemente, ansas intestinais. A herniação de ovários e/ou trompas de Falópio é menos frequente, sendo as HIB com encarceramento de ovário bilateralmente extremamente raras. Uma tumefação bilateral destas características obriga a exclusão de testículos criptorquídicos, apesar de fenótipo feminino, e os pais deverão ser alertados para essa possibilidade.

Palavras-chave : Hérnia inguinal bilateral; ovários encarcerados.

Cirurgia Pediátrica | Caso Clínico

EP-026 – (21SPP-11645) – FEBRE DE ORIGEM DESCONHECIDA: UMA ETIOLOGIA A NÃO ESQUECER

Mariana Pedro[1]; Marta Caldas[1]; Mariana Violante Viegas[1]; Nuno Vilas Boas[1]; Bárbara Marques[1]
1 – Serviço de Pediatria, Centro Hospitalar do Oeste, Unidade Caldas da Rainha

Introdução / Descrição do Caso

A Febre de origem desconhecida define-se como febre com duração > 8 dias, sem diagnóstico definido após realização de hemocultura, exame objetivo e avaliação laboratorial. As etiologias mais frequentes são: infeciosas, doenças do tecido conjuntivo e neoplasias.
Menina de 20 meses, saudável, que inicia febre e recusa alimentar. Observada ao 3º e 5º dia de doença, tendo sido admitido o diagnóstico de otite média aguda (OMA) e iniciado amoxicilina na segunda observação. Manteve febre e prostração, pelo que foi internada para estudo etiológico ao 12º dia de febre, com período de 48 horas de apirexia prévio. Laboratorialmente apresentava leucocitose com neutrofilia, trombocitose e PCR 7mg/dL. Ao 4º dia de internamento por noção de dor abdominal realizou ecografia abdominal que mostrou líquido não puro no fundo de saco de *Douglas* e ovários heterogénios. Observada por cirurgia pediátrica que admitiu apendicite aguda perfurada.
Menina de 22 meses, saudável. Diagnóstico de OMA no 1º dia de febre, medicada com amoxicilina. Internada ao 6º dia de febre por manutenção da mesma. Durante o internamento apresentou prostração progressiva e febre que perfez 12 dias de duração, sob ceftriaxone, sem outras alterações. Apresentava leucocitose com neutrofilia e PCR 29,4mg/dL. Por manutenção da febre realizou ecografia abdominal que mostrou invaginação ileocecal. Observada por cirurgia pediátrica que admitiu apendicite aguda perfurada após avaliação clínica e ecográfica.

Comentários / Conclusões

Apendicite Aguda é uma condição grave na criança, sendo descritos 1-2 casos por 10 000 crianças com < 4 anos. As apresentações atípicas são comuns nesta população. O atraso na realização dos exames de imagem podem comprometer o diagnóstico e aumentar o risco de perfuração e peritonite.

Palavras-chave : Apendicite aguda, Febre de origem desconhecida, Pediatria

Cirurgia Pediátrica | Caso Clínico

EP-027 – (21SPP-11670) – INVAGINAÇÃO INTESTINAL NA ADOLESCÊNCIA – A PROPÓSITO DE UM CASO CLÍNICO

André Costa Azevedo[1]; André Costa E Silva[1]; Inês Rua[1,3]; Cátia Juliana Silva[1]; Inês Correia Magalhães[1]; Isabel Martinho[1]; Angélica Osório[2]; Sandrina Martins[1]
1 – Serviço de Pediatria, Unidade Local de Saúde do Alto Minho; 2 – Serviço de Cirurgia Pediátrica, Hospital de Braga; 3 – Hospital Pediátrico de Coimbra, CHUC

Introdução / Descrição do Caso

A invaginação intestinal é a causa mais comum de obstrução intestinal nos dois primeiros anos de vida, sendo frequentemente idiopática e não obrigando a pesquisa de *leading point* patológico. Na adolescência é rara e deve ser investigada uma patologia subjacente. Adolescente de 16 anos de idade, sexo feminino, caucasiana. Recorreu ao serviço de urgência por dor abdominal generalizada tipo cólica, associada a vómitos com 12h de evolução, inicialmente alimentares e posteriormente biliares, e a sangue nas fezes. Ao exame objetivo, apresentava mucosas desidratadas e dor à palpação dos quadrantes inferiores do abdómen, sem sinais de irritação peritoneal. O estudo analítico revelou leucocitose, sem alterações na função renal, ionograma, aminotransferases, bilirrubina total, amílase e proteína C reativa. A ecografia abdominal evidenciou imagem sugestiva de invaginação ileocólica com cerca de 6 centímetros, confirmada por tomografia computorizada. Tratava-se de um 3º episódio de invaginação intestinal, os anteriores aos 11 e 14 anos de idade, ambos com resolução espontânea. Transferiu-se para cirurgia pediátrica e perante quadro oclusivo com imagem sugestiva de invaginação ileocólica em adolescente com hematoquézia e episódios prévios semelhantes, foi mandatário realizar laparoscopia exploradora. Intraoperatoriamente confirmou-se a suspeita de divertículo de Meckel e realizou-se enterectomia.

Comentários / Conclusões

Embora maioritariamente idiopática, a incidência de patologia subjacente à invaginação intestinal aumenta com a idade, sendo identificada em 2-8% do casos, incluindo divertículo de Meckel, pólipos, neoplasias, parasitoses, entre outras. Este caso clínico demonstra a importância de investigar os casos de invaginação com apresentação em idade atípica.

Palavras-chave : adolescente, invaginação intestinal, hemorragia digestiva baixa

Cirurgia Pediátrica | Casuística / Investigação

EP-028 – (21SPP-11684) – CARACTERIZAÇÃO DOS MICROORGANISMOS ENVOLVIDOS NAS APENDICITES AGUDAS COMPLICADAS NA NOSSA COMUNIDADE

Íris Oliveira[1]; Andreia Fernandes[1]; Mafalda Pereira[1]; Maria João Virtuoso[1]; Stéfanie Pereira[2]
1 – Serviço de Pediatria, Centro Hospitalar Universitário do Algarve – Unidade de Faro; 2 – Cirurgia Pediátrica, Centro Hospitalar Universitário do Algarve – Unidade de Faro

Introdução e Objectivos
A apendicite é a patologia que mais implica cirurgia urgente em pediatria. As apendicites agudas complicadas (AAC) associam-se a maior morbilidade e requerem terapêutica cirúrgica e antibiótica. A maioria dos antibióticos utilizados são dirigidos às bactérias habitualmente envolvidas (Escherichia coli e Bacteroides fragilis).

Metodologia
Pretendemos, na nossa comunidade, determinar as bactérias envolvidas em AAC, a antibioterapia instituída e taxa de complicações. Analisaram-se, retrospetivamente, os pacientes dos 0-18 anos com AAC entre 2015-2020 operados pela Cirurgia Geral e Pediátrica, selecionando-se apenas aqueles que possuíam culturas.

Resultados
Obtiveram-se 30 culturas e 9 microrganismos: Escherichia coli 51%, Pseudomonas aeruginosa 23%, Streptococcus anginosus 10%, Streptococcus constellatus 6%, Citrobacter freundii 2%, Streptococcus alactolyticus 2%, Streptococcus sanguis 2% e Morganella morganii 2%. Foram utilizados 10 esquemas de antibioterapia, sendo os mais frequentes: Ampicilina, Gentamicina e Metronidazol 23%; Amoxicilina/Ácido Clavulânico, Gentamicina e Metronidazol 16%; Amoxicilina/Ácido Clavulânico e Metronidazol 16%; Ceftriaxone e Metronidazol 10%; Cefoxitina e Metronidazol 10%. A taxa de complicações pós-operatórias foi de 16%, com um internamento médio de 16 dias (versus 7 sem complicações pós-operatórias).

Conclusões
As limitações ao estudo são: impossibilidade de cultura de anaeróbios e amostra reduzida por falta de recolha sistemática de material para cultura (subestimando a taxa de complicações pós-operatórias). Urge a criação de um protocolo que uniformize a antibioterapia prescrita, preconizando a recolha de material para cultura, já que apenas conhecendo a população microbiana da comunidade poderemos dirigir a antibioterapia prescrita.

Palavras-chave : apendicite aguda, antibioterapia, complicações, microorganismos

Cirurgia Pediátrica | Caso Clínico

EP-029 – (21SPP-11755) – DIFICULDADE RESPIRATÓRIA E MÁ PROGRESSÃO PONDERAL: COINCIDÊNCIA OU ALGO MAIS?

Diana Silva[1]; Anaísa Afonso[1]; Inês Oliveira[1]; Ana Silva[1]; José Oliveira Freixo[1]; Maria Knoblich[2]
1 – Serviço de Pediatria Médica, Centro Hospitalar de Setúbal, E.P.E.; 2 – Serviço de Cirurgia Pediátrica, Centro Hospitalar Lisboa Central, E.P.E.

Introdução / Descrição do Caso
A má progressão ponderal (MPP), mais frequente em crianças com <2 anos, tem uma prevalência estimada de 10% nos países desenvolvidos. É, frequentemente, multifatorial. A presença de sinais sugestivos de doença orgânica, assim como a idade, são importantes na orientação da investigação complementar.

Descrição do Caso
Lactente de 4 meses, sexo feminino, sem antecedentes relevantes. Levada ao serviço de urgência por sinais de dificuldade respiratória (SDR) notados no próprio dia. Identificada progressão ponderal <P3 desde o 1º mês de vida.
À observação, destacava-se tiragem infracostal e supraesternal na posição de decúbito dorsal que cessava na posição vertical. Sem polipneia ou hipoxemia em ar ambiente. Auscultação pulmonar sem alterações.
Realizou radiografia torácica com evidência de hipotransparência paracardíaca direita, sugestiva de conteúdo intestinal intratorácico. Foi referenciada à Consulta de Cirurgia Pediátrica. A TAC de toráx, inicialmente relatada como Hérnia de Morgagni, foi reanalisada e colocada a hipótese diagnóstica para Eventração Diafragmática.
Identificados, concomitantemente, erros alimentares, tendo-se objetivado recuperação ponderal após a sua correção (peso no P3). Atualmente com 11 meses, aguarda cirurgia.

Comentários / Conclusões
A Eventração Diafragmática é um defeito anatómico em que parte ou a totalidade do diafragma é substituído por tecido fibroelástico. Pode associar-se a sintomas respiratórios e gastrointestinais, sendo frequentemente confundido com a Hérnia de Morgagni. Embora uma causa rara de MPP, a associação de SDR posicional pode aumentar a suspeita clínica. O seu diagnóstico não deve, porém, descurar a avaliação de outros fatores etiológicos concomitantes.

Palavras-chave : Má Progressão Ponderal, Lactente, Eventração Diafragmática

Cirurgia Pediátrica | Caso Clínico

EP-030 – (21SPP-11836) – APÊNDICE ILEOCECAL CONTIDO EM HÉRNIA UMBILICAL – UMA COMPLICAÇÃO RARA DE UMA CONDIÇÃO COMUM

Inês Teixeira[1]; Marina Amaral[1]; Joana Pereira[1]; Maria Céu Rosinha[1]; Pinho Sousa[1]
1 – Centro Hospitalar de Vila Nova de Gaia/Espinho

Introdução / Descrição do Caso
A hérnia umbilical é um achado comum em crianças. Complicações associadas a hérnias umbilicais são raras. Estão descritos na literatura apenas alguns casos de encarceramento ou estrangulamento do apêndice ileocecal em defeitos aponevróticos da parede abdominal.
Relatamos o caso de uma menina de 4 anos com hérnia umbilical probiscóide assintomática, com cerca de 1 cm, submetida a reparação cirúrgica eletiva em ambulatório. Durante o procedimento, identificado o apêndice ileocecal congestivo contido no defeito umbilical. Realizada apendicectomia e herniorrafia do defeito umbilical. O estudo anatomopatológico confirmou a congestão da parede apendicular e hiperplasia do tecido linfóide. O seguimento em pós-operatório decorreu sem intercorrências, com alta nas primeiras horas após o procedimento.

Comentários / Conclusões
O diagnóstico e tratamento apropriados da hérnia umbilical permitem a prevenção de complicações associadas. Apesar de raro, o encarceramento intestinal, nomeadamente do apêndice ileocecal, deverá ser reconhecido como uma possibilidade num defeito aponevrótico umbilical.

Palavras-chave : Hérnia umbilical, Apendicectomia

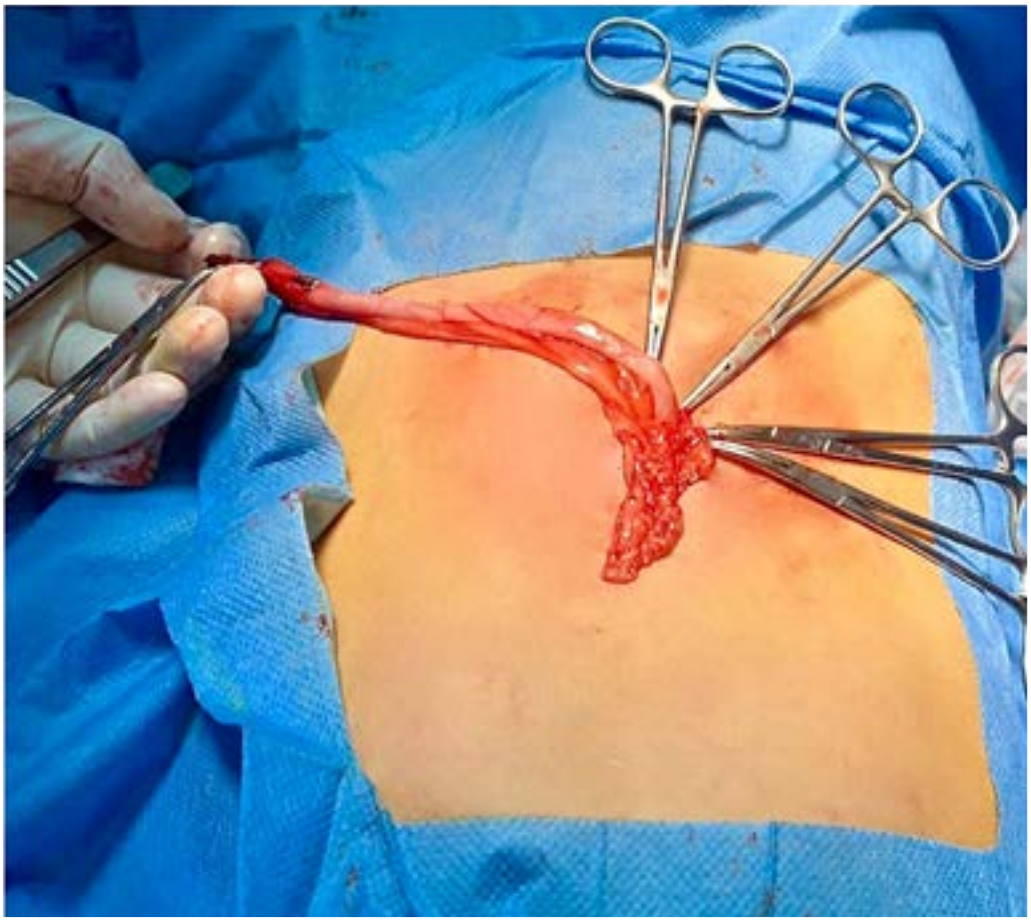

ºCirurgia Pediátrica | Caso Clínico

EP-031 – (21SPP-11930) – TRAUMA ABDOMINAL PENETRANTE: CUIDADO COM AS LESÕES OCULTAS

Carolina Soares-Aquino[1]; Tiago Tuna[1]; Mariana Borges-Dias[1]
1 – Serviço de Cirurgia Pediátrica, Centro Hospitalar Universitário de São João

Introdução / Descrição do Caso
Introdução: Este trabalho descreve um caso de perfuração do cólon sigmóide por traumatismo abdominal após queda de bicicleta, salientando a importância de uma observação inicial adequada.
Descrição do caso: Adolescente de 16 anos vítima de acidente de bicicleta com traumatismo abdominal; apresentava ferida na fossa ilíaca esquerda causada pelo guiador da bicicleta. À admissão no serviço de urgência apresentava-se pálido, sudorético, ainda que consciente, orientado e colaborante. Hemodinamicamente estável e sem sinais de dificuldade respiratória. No exame abdominal, abdómen pouco depressível, difusamente doloroso à palpação com defesa nos quadrantes inferiores. Na exploração da ferida, constatada ruptura da parede muscular e continuidade com a cavidade peritoneal, havendo exteriorização de epíplon. TC abdomino-pélvico com hemoperitoneu de pequeno volume, sem hemorragia ativa ou pneumoperitoneu. Foi submetido a laparoscopia exploradora, verificando-se hemoperitoneu de médio volume e perfuração da transição reto-sigmoideia (figura 1). Procedeu-se a rafia laparoscópica da perfuração, com encerramento da ferida abdominal penetrante. Pós-operatório com internamento de 8 dias, sem intercorrências.
Figura 1. A – Epíplon exteriorizado por ferida da parede abdominal anterior. B – Perfuração do cólon sigmóide. C e D – Rafia da lesão por laparoscopia.

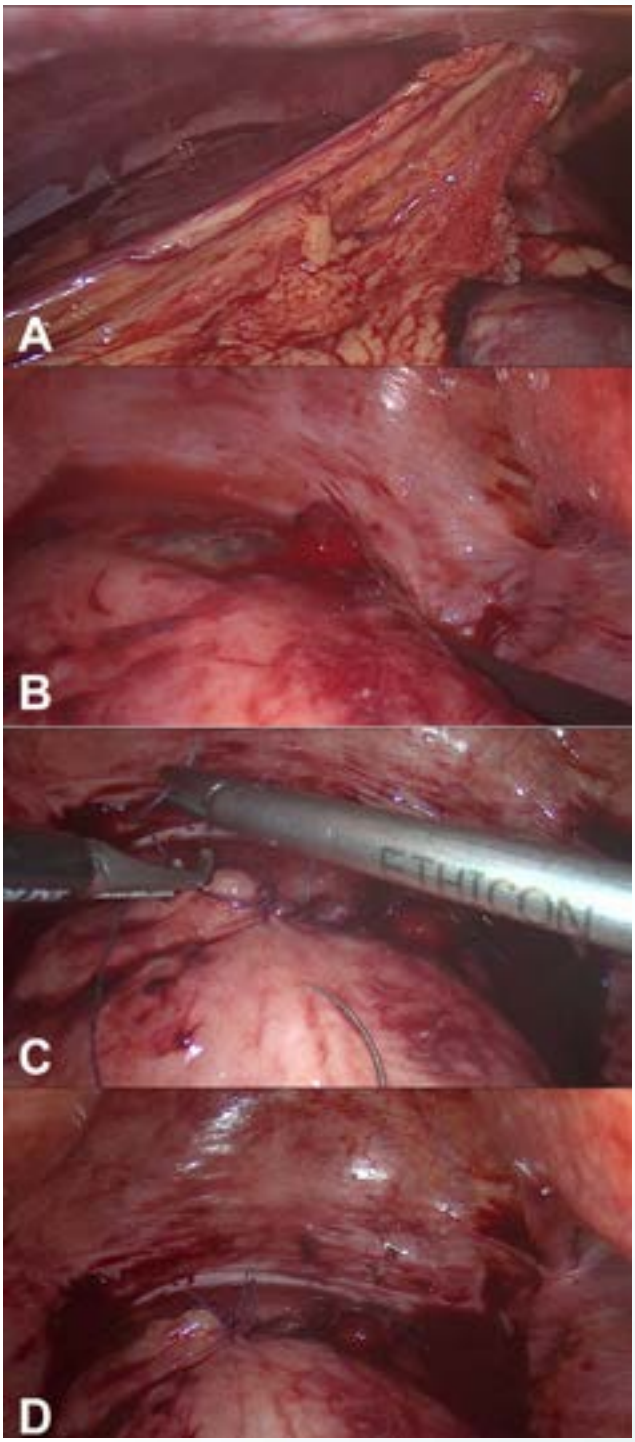

Comentários / Conclusões
Discussão: No trauma abdominal, o traumatismo fechado é o mais frequente em idade pediátrica, sendo no entanto o trauma penetrante uma causa importante de perfuração intestinal. Na presença de um ferida abdominal pós-trauma, esta deve ser sempre explorada minuciosamente de forma a identificar lesões potencialmente graves.

Palavras-chave : Perfuração intestinal, Laparoscopia, Cirurgia pediátrica, Traumatismo

Cuidados Intensivos | Caso Clínico

EP-032 – (21SPP-11432) – HEMOPNEUMOTÓRAX: A PROPÓSITO DE UM CASO CLÍNICO

Zakhar Shchomak[1]; Joana Martins[2]; Bruno Sanches[2]; Filipa Nunes[2]; Anselmo Costa[2]
1 – Hospital de Santa Maria; 2 – Hospital Garcia de Orta

Introdução / Descrição do Caso
Introdução: Hemopneumotórax consiste na acumulação de ar e sangue no espaço pleural e ocorre em 5% dos casos de pneumotórax. A etiologia mais frequente é traumática, mas pode ser espontâneo ou ter causas não traumáticas.
Descrição do caso: Sexo masculino, 15 anos. Sem antecedentes pessoais ou familiares de relevo. Quadro clinico de dor torácica e dispneia com 6 horas de evolução. Na observação inicial queixoso, intolerância para ortostatismo, parâmetros vitais adequados à idade. Na auscultação pulmonar, murmúrio vesicular diminuído em todo o hemitórax esquerdo. A radiografia de tórax evidenciou hidropneumotórax esquerdo volumoso, tendo sido submetido a drenagem torácica diagnóstica e evacuadora com saída de 360 mL de ar e 25 mL de líquido hemático. TC pulmonar posterior mostrou aumento das dimensões do derrame com necessidade de colocação de dreno torácico com saída de 1500 mL de líquido hemático. Investigação etiológica realizada sem alterações, contudo no final do internamento admitiu traumatismo minor em contexto de bullying escolar. Apresentou melhoria clínica e imagiológica gradual, tendo tido alta ao sexto dia de internamento, referenciado a Consulta de Pneumologia.

Comentários / Conclusões
Este caso clínico pretende alertar para uma entidade clínica rara e potencialmente fatal em idade pediátrica. Dor torácica súbita, imagem radiológica de hidropneumotórax e sinais de choque hipovolémico devem alertar para a possibilidade de hemopneumotórax. É necessária investigação etiológica em casos de ausência de traumatismo torácico, não descartando possibilidade de traumatismo oculto. Os casos de hemopneumotórax isolado tratadosatempadamente costumam evoluir para recuperação completa, sem sequelas.

Palavras-chave : hemopneumotórax; dreno torácico;

Cuidados Intensivos | Caso Clínico

EP-033 – (21SPP-11599) – SÍNDROME HEMOLÍTICA-URÉMICA: DIFICULDADES NO DIAGNÓSTICO ETIOLÓGICO E IMPLICAÇÕES TERAPÊUTICAS

M Inês Nunes Marques[1]; Leonor Figueiredo[1]; Isabel Pataca[2]; Gabriela Pereira[2]; Joana Gaspar[1]; Rute Baeta Baptista[3]; João Estrada[2]
1 – Serviço de Pediatria, Departamento de Saúde da Mulher e da Criança, Hospital Espirito Santo Évora; 2 – Unidade de Cuidados Intensivos Pediátricos, Hospital Dona Estefânia, CHULC; 3 – Unidade de Nefrologia, Hospital Dona Estefânia, CHULC

Introdução / Descrição do Caso
A síndrome hemolítica-urémica (SHU) caracteriza-se por anemia hemolítica microangiopática, trombocitopenia e lesão renal aguda (LRA). O diagnóstico etiológico precoce é essencial para otimizar a abordagem terapêutica.

Rapariga de 4 anos, previamente saudável, apresenta quadro de febre, dor abdominal e diarreia sanguinolenta. Inicialmente, sem alterações laboratoriais e coprocultura negativa. Em D6 de doença, desenvolve choque sético com ponto de partida abdominal, oligúria, hipertensão arterial e edema; associado a anemia, trombocitopenia e LRA. Pela necessidade de hemodiafiltração e suporte aminérgico foi admitida numa UCIP. Foi identificada, por PCR multiplex, uma E. Coli produtora de verotoxinas (STEC) codificadas pelos genes vtx1 e vtx2. O estudo genético do complemento revelou uma variante provavelmente não patogénica em heterozigotia no gene C3. Assumiu-se SHU-STEC, mantendo-se tratamento de suporte sem eculizumab. Verificou-se recuperação da diurese espontânea em D16 de doença. A colite com peritonite foi tratada com antibioterapia endovenosa. Dois meses depois, por oclusão intestinal secundária a estenose fibrótica, foi submetida a resseção da estenose com anastomose primária. Um ano após o episódio de SHU apresenta-se normotensa, sem alterações hematológicas e com função renal normal.

Comentários / Conclusões
Este caso ilustra os desafios no diagnóstico etiológico de doentes com SHU com complicações raras e evolução mais grave. A identificação da etiologia do SHU depende da realização dos meios complementares de diagnóstico adequados e é de extrema importância para decidir a melhor opção terapêutica.

Palavras-chave : SHU, Anuria, STEC

Cuidados Intensivos | Caso Clínico

EP-034 – (21SPP-11629) – OBSTRUÇÃO ALTA DA VIA AÉREA – O QUE EXCLUIR?

Margarida Almendra[1]; Miguel Pereira[1,2]; Catarina Gonçalves[1,3]; Inês Pereira Soares[4]; Márcia Bonfadini[1]; Joana Martins[1]; Vera Brites[1]; Inês Cunha[5]; João Falcão Estrada[1]

1 – Unidade Cuidados Intensivos Pediátricos, Hospital Dona Estefânia, Centro Hospitalar Universitário Lisboa Central, EPE; 2 – Centro da Criança e do Adolescente, Hospital CUF Descobertas; 3 – Serviço de Pediatria, Departamento da Saúde da Mulher e da Criança, Hospital do Espírito Santo de Évora, EPE; 4 – Serviço de Pediatria, Hospital Vila Franca de Xira; 5 – Serviço de Otorrinolaringologia, Hospital Dona Estefânia, Centro Hospitalar Universitário Lisboa Central, EPE

Introdução / Descrição do Caso

Na criança com dificuldade respiratória aguda grave é essencial excluir a presença de corpo estranho, anafilaxia ou infeção grave como a epiglotite. O diagnóstico diferencial inclui ainda laringotraqueíte (*croup*, a maioria associada ao vírus parainfluenza 1 e 3), abcessos amigdalino/retrofaríngeo e angina de Ludwig, geralmente associado a clínica reveladora. Descrevemos dois casos clínicos de extrema gravidade com hipoxemia e perda de consciência, e um deles, com convulsão. Duas crianças do sexo masculino (7 e 11 anos) recorreram ao serviço de urgência por dispneia súbita, disfonia e tosse laríngea. À admissão hipoxémicos, com estridor, tiragem global e febre. O caso 1 apresentou ainda contractura maxilar com impossibilidade de abertura da boca e gasometria com acidose respiratória grave (pH 7.0,pCO2 103.3mmHg). Realizaram oxigenoterapia, ciclos de adrenalina nebulizada, corticoide e ceftriaxone com melhoria. SARS_CoV_2 detetado no caso 2. Radiografia cervical mostrou estreitamento em "bico de lápis". Ambos admitidos em cuidados intensivos mas com boa e rápida evolução clínica. Laringotraqueoscopia realizada posteriormente no caso 1 revelou espessamento da cricoide. Atualmente, seguidos em consulta, clinicamente bem.

Comentários / Conclusões

A marcha diagnóstica na dificuldade respiratória alta deve ser adequada à clínica e à gravidade. A intervenção terapêutica, nomeadamente a permeabilidade da via aérea é fundamental, e a sua abordagem é desafiante. Importa ainda a exclusão de causas anatómicas que podem concorrer para agravar outras causas que de outra forma não se apresentariam com tal índice de gravidade.Apesar de raro, existem casos de SARS_CoV_2 associados à *croup*, pelo que a sua testagem deve ser considerada pela abordagem e implicações associadas.

Palavras-chave : obstrução alta da via aérea, sinal "bico de lápis", SARS_CoV_2

Educação Médica e Ética | Casuística / Investigação

EP-035 – (21SPP-11757) – INTERVENÇÕES DE CURTA DURAÇÃO EM PROGRAMAS DE COOPERAÇÃO EM SAÚDE: A EXPERIÊNCIA DOS VOLUNTÁRIOS DO PIMI II

Sara Isabel De Almeida[1]; Teresa Nóbrega[2]

1 – Departamento de Pediatria do Hospital Beatriz Ângelo, Loures; 2 – Programa Integrado para a Redução da Mortalidade Materna e Infantil (PIMI II), Instituto Marquês de Valle Flôr

Introdução e Objectivos

A globalização trouxe crescente atenção para as necessidades dos países em desenvolvimento, especialmente na saúde, motivo pelo qual se tem verificado maior número de profissionais de saúde que participam em intervenções de curta-duração em saúde (ICDS). O PIMI II, projeto de cooperação em saúde na Guiné-Bissau, incluiu a realização de ICDS. O objetivo foi avaliar a perceção dos profissionais de saúde que realizaram ICDS no contexto do PIMI II.

Metodologia

Questionário enviado a 13 voluntários que participaram em ICDS durante o PIMI II, que incluiu dados dos voluntários, motivações, perceções, melhorias e comentários.

Resultados

Foram obtidas 8 respostas, todos médicos (6 de ginecologia e obstetrícia e 2 de pediatria) e dos quais 6 eram internos de formação específica. As ICDS duraram entre 3 (n=2), 2 (n=4) e 1 mês (n=2). Todos os participantes foram integrados numa equipa, tendo como ação principal a atividade clínica e a capacitação dos profissionais locais. A principal motivação para participar foi a vontade de conhecer outras culturas, razões altruístas, melhoria de conhecimentos clínicos e do currículo. Quanto à preparação, apenas 3 dos 8 participantes referem preparação prévia, enquanto 7 consideraram importante que esta seja realizada. Todos concordaram totalmente em ter contribuído para a capacitação dos profissionais de saúde e concordaram em ter melhorado a sua capacidade de comunicação com doentes de diferentes contextos. As principais dificuldades foram as diferenças culturais e a barreira linguística.

Conclusões

A capacitação é um componente preponderante nas ICDS e a área onde consideram ter maior contributo. A avaliação das ICDS é importante principalmente para preparar futuras intervenções que possam enquadrar-se da melhor forma na realidade local.

Palavras-chave : intervenções médicas de curta duração, projetos de cooperação em saúde, voluntariado

Educação Médica e Ética | Casuística / Investigação

EP-036 – (21SPP-11766) – PERCEPÇÃO E EXPOSIÇÃO DOS ADOLESCENTES À EDUCAÇÃO SEXUAL

Ana Fraga[1]; Filipa Carvalho[2]; Filipa Vale[2]; Inês Vivas[3]; Joana Veloso[2]; Maria Liberal[2]
1 – Serviço de Pediatria, Centro Hospitalar de Leiria, EPE; 2 – Serviço de Medicina Geral e Familiar, Unidade de Saúde Familiar S. Miguel-O-Anjo; 3 – Centro Hospitalar Médio Ave, EPE

Introdução e Objectivos

Analisar a exposição e percepção de adolescentes a competências no âmbito de conhecimento e valorização do corpo através da figura corporal e da fisiologia da resposta sexual humana; saúde sexual e reprodutiva; violência no namoro; expressões da sexualidade e diversidade.

Metodologia

No âmbito da intervenção escolar com a apresentação dos conteúdos da PRESSE (Programa Regional de Educação Sexual em Saúde Escolar), aplicou-se um questionário a avaliar os conhecimentos antes e após as sessões a 4 turmas do Ensino Secundário. Foi depois avaliado o número (nº) de respostas corretas em cada uma das 3 categorias em análise: infeções sexualmente transmissíveis (IST), fisiologia humana (FH), sexualidade e saúde reprodutiva (SSR). Compararam-se médias entre grupos pelo teste t-student (*software IBM SPSS Statistics™).*

Resultados

Obtiveram-se 47 questionários corretamente preenchidos. A amostra tinha uma média de idades de 16 anos, 64% do sexo feminino. Foram avaliadas o nº de respostas corretas em cada categoria, tendo-se constatado que, em média, na categoria IST os alunos acertaram em 4,88 perguntas (num total de 11), em FH 2,38 (num total de 5), em SSR 1,83 (num total de 5). Após as sessões, todas as categorias tiveram aumento, tendo este sido significativo nas IST (aumento para 5,47 (p=0,033)) e na FH (2,83 (p=0,06)). Apesar de aumentar (para 2,04), na SSR não houve diferença significativa (p=0,23).

Conclusões

Os alunos beneficiam de ações educativas no âmbito da educação sexual de um modo estruturado e sustentado desenvolvido por profissionais de saúde em articulação com os docentes. Atualmente os discentes apresentam algumas lacunas inerentes à promoção e proteção da saúde, tendo a realização de sessões formativas demonstrado ser efetiva na melhoria destes conhecimentos.

Palavras-chave : PRESSE, Adolescência, Intervenção Escolar, Competências

Endocrinologia | Casuística / Investigação

EP-037 – (21SPP-11769) – USO EXCESSIVO DE TELA E ALTERAÇÕES METABÓLICAS EM JOVENS DO SEXO MASCULINO

Gabriella Mattar[2]; Ronan Antonio Fuziwara[2]; Carolina Costa Santos[1,2]; Márcia Silva Queiroz[1]
1 – UNINOVE; 2 – HFASP

Introdução e Objectivos

A obesidade é considerada um grave problema de saúde na sociedade atual. A prevalência da obesidade continua aumentando e atingindo também a população pediátrica, a qual no futuro poderá ter um aumento de doenças cardiovasculares. Especialmente nos adolescentes e adultos jovens, os hábitos como sedentarismo e alimentação inadequada que predispõem à obesidade, podem ser potencializados pelo uso excessivo de telas. **Objetivo**: Verificar se adolescentes e jovens que apresentam maior dependência de Internet e maior tempo de tela, também apresentam mais frequentemente Síndrome Metabólica (SM) e maior risco de desenvolver Diabetes Mellitus tipo 2 (DM).

Metodologia

Estudo observacional, transversal, com 482 jovens, do sexo masculino, de 18 a 21 anos de idade. Foram avaliados: dados antropométricos, composição corporal (Bioimpedância), e fatores de risco da síndrome metabólica. Foram aplicados questionários validados sobre o uso de tela (Teste de dependência de internet-IAT) e risco de DM2 *(Findrisk*), através do *Google forms.*

Resultados

Não houve associação entre a dependência de Internet e o tempo de uso de Tela com a presença de SM nos jovens; o tempo médio de uso de Tela foi de 8 horas diárias, porém apenas 6% (10 jovens) apresentaram SM; houve um score maior de Síndrome metabólica para os pacientes que dormem menos de 7h por noite, e o score de risco de DM2 foi maior nos pacientes que apresentam história familiar de DM e nos que têm tempo de tela maior que 8h por dia.

Conclusões

Jovens usam tela em excesso, a luz azul emitida pelos aparelhos midiáticos pode afetar a saúde deles e cabe à sociedade orientar adequadamente as crianças, os adolescentes e jovens em relação à utilização das novas tecnologias.

Palavras-chave : Jovens.Tempo de tela. Síndrome metabólica.Diabetes Mellitus.

Enfermagem Pediátrica | Casuística / Investigação

EP-038 – (21SPP-11639) – HIPOTERMIA INDUZIDA NO RECÉM-NASCIDO: FOCOS DE ATENÇÃO DOS ENFERMEIROS

Maria Eduarda Correia[1]; Tânia Melo[1]
1 – CHUC

Introdução e Objectivos
O processo hipóxico-isquémico decorrente da asfixia perinatal resulta numa encefalopatia neonatal, levando a danos cerebrais e por vezes, á morte dos recém-nascidos (RN). A Hipotermia Induzida (HI) é a técnica consensual, usada para neuroproteção e com o objetivo de tratar e/ou diminuir as sequelas neurológicas e melhorar o prognóstico dos RN.
Objetivos: Atualizar a mapear conhecimento atual e a evidência sobre a HI no RN e descrever os focos de atenção dos enfermeiros implementadas no Plano de Intervenção a estes RN, pais e suas famílias.

Metodologia
Foi realizada uma revisão da literatura em bases de dados com expressão de pesquisa, critérios de inclusão e exclusão predefinidos. Complementarmente foram identificados os focos de atenção e as intervenções de enfermagem a estes RN e pais/famílias, tendo em conta os protocolos conhecidos e instituídos em Portugal, para conhecimento dos profissionais

Resultados
A HI, tem como objetivo reduzir as sequelas da Encefalopatia Hipoxico-isquémica nos RN, sendo considerada o procedimento padrão nestas situações. Os cuidados de enfermagem baseiam-se numa filosofia de manipulação mínima, de modo a minimizar as agressões externas e otimizar as funções vitais, na vigilância do estado geral e de consciência do RN, assim como, na assistência aos pais no processo de transição para a parentalidade.

Conclusões
A encefalopatia hipóxico-isquémica constitui uma causa de morbilidade e mortalidade nos RN.A HI é usada como terapêutica neuroprotetora que possui risco de complicações, mas com benefícios. Os RN com HI são alvo de cuidados diferenciados, em que é fundamental a formação e experiência dos profissionais. O enfermeiro tem a sua ação nos focos de atenção de manutenção do tratamento, prevenção de complicações.

Palavras-chave : hhipotermia induzida; recém-nascido; enfermagem; parentalidade

Farmacologia e Terapêutica | Caso Clínico

EP-039 – (21SPP-11710) – UMA CAUSA INCOMUM DE HEPATITE

Íris Santos Silva[1]; Vânia Benido Silva[2]; Catarina Chaves[3]; Sandra Ferreira[4]; Isabel Gonçalves[4]; Alice Mirante[5]
1 – Serviço de Pediatria do Hospital Sousa Martins, ULS Guarda; 2 – Serviço de Endocrinologia do Centro Hospitalar Universitário do Porto; 3 – Serviço de Endocrinologia do Centro Hospitalar Tâmega e Sousa; 4 – Unidade de Hepatologia e Transplante Hepático Pediátrico do Hospital Pediátrico de Coimbra; 5 – Serviço de Endocrinologia Pediátrica do Hospital Pediátrico de Coimbra

Introdução / Descrição do Caso
As hepatites tóxicas medicamentosas constituem um efeito adverso raro, mas significativo, de fármacos usados na prática clínica. Apesar de uma incidência reduzida, as hepatites tóxicas são uma causa frequente (25%) de falência hepática aguda.
12 anos, sexo masculino, previamente saudável e com antecedentes familiares de patologia tiroideia. Quadro clínico com um ano de evolução de cansaço fácil, palpitações, taquicardia e comportamento hipercinético, a que se associa bócio no último mês. Recorre ao Serviço Urgência e a avaliação analítica e imagiológica identifica Doença de Graves. Iniciou tratamento com metibasol® – 0,28mg/kg/dia e propranolol. O controlo analítico 1 mês após mostra citólise ligeira (AST 35 UI/l, ALT 61 UI/l, GGT 79 UI/l) e aos 2,5 meses de tratamento constatou-se subida marcada de enzimas hepáticas (AST 1054 UI/l, ALT 971 UI/l, GGT 222 UI/l), mas função de síntese hepática preservada. Foi suspenso o metibasol® 2 dias depois. Na consulta de hepatologia pediátrica realizou estudo de autoimunidade e infecioso que foram negativos, e biópsia hepática que revelou hepatite de tipo agudo, sobretudo lobular. Duas semanas após a suspensão do fármaco, os valores das transamínases desceram (AST 38 UI/l, ALT 60 UI/l). Efetuou terapêutica ablativa com iodo-131, 3 semanas após suspensão do metibasol®.

Comentários / Conclusões
O metibasol® é o tratamento de 1ª linha da Doença de Graves. A hepatite tóxica é rara, mas quando ocorre é, potencialmente, grave. Assim, torna-se imprescindível a monitorização frequente não só da função tiroideia, mas também das enzimas hepáticas. No caso de ocorrer hepatite tóxica é imperativo suspender o metibasol® e realizar terapêutica definitiva da Doença de Graves – terapêutica ablativa com iodo 131 ou tiroidectomia total.

Palavras-chave : hepatite, metibasol®, doença de graves

Gastrenterologia, Nutrição e Hepatologia | Caso Clínico

EP-040 – (21SPP-11422) – CRISE CELÍACA: UMA APRESENTAÇÃO RARA

Mafalda João Pereira[1]; Íris Rocha E Oliveira[1]; Andreia J. Fernandes[1]; Marta Soares[1]; Maria João Virtuoso[1]
1 – Centro Hospitalar Universitário do Algarve – Unidade de Faro

Introdução / Descrição do Caso

A crise celíaca (CC) é uma complicação rara da doença celíaca (DC), em especial nos países desenvolvidos. Caracteriza-se pela rápida progressão de sintomas gastrointestinais, desidratação e múltiplos distúrbios eletrolíticos, podendo conduzir à morte.
Apresentamos o caso de uma criança de 2 anos, sem antecedentes relevantes. Recorreu ao SU por vómitos desde a véspera e recusa alimentar. Referia também astenia, diarreia e má progressão ponderal com 5 meses de evolução. Apesar do quadro arrastado, os pais protelaram as consultas de vigilância pela pandemia de SARS-CoV-2. Encontrava-se emagrecido, desidratado, com mucosas descoradas, arcos costais visíveis, abdómen distendido e edema peri-orbitários e dos membros.
Analiticamente objetivou-se anemia microcítica hipocrómica, aumento do tempo de protrombina, múltiplos desequilíbrios iónicos, hipoproteinémia e hipoalbuminémia e défice de vitamina D. O estudo etiológico foi compatível com DC e foi colocada a hipótese diagnóstica de CC.
Fez correção da desidratação e iniciou nutrição parentérica, com progressão para nutrição entérica isenta de glúten e posteriormente oral, com normalização dos desequilíbrios iónicos. Necessitou de albumina humana 20% IV e vitamina K IV.
Atualmente é seguido em Consulta de Gastroenterologia Pediátrica, encontrando-se assintomático, mas mantendo ainda anticorpos positivos por dificuldade em cumprir dieta isenta de glúten.

Comentários / Conclusões

A CC surge como complicação de DC não reconhecida e, mais raramente, como consequência da não aderência à dieta recomendada. É importante reconhecer que a DC pode apresentar-se em CC, devendo ser um diagnóstico diferencial em doentes com diarreia severa, hipoproteinémia e distúrbios eletrolíticos, como no caso apresentado.

Palavras-chave : Doença celíaca, Crise celíaca, Diarreia, Má progressão ponderal

Gastrenterologia, Nutrição e Hepatologia | Caso Clínico

EP-041 – (21SPP-11451) – PERDA DE PESO EM ADOLESCENTE – PARASITOSE INTESTINAL

Patrícia Silva[1]; Sofia Guedes[1]; Maria Bandeira Duarte[1]; Liza Aguiar[1]; Isabel Ramos[1]; Aldina Lopes[1]
1 – Hospital de Santarém

Introdução / Descrição do Caso

A perda ponderal é um problema relativamente frequente na Consulta de Pediatria (CP), que exige uma história clínica detalhada e frequentemente recurso a exames complementares de diagnóstico.
Adolescente de 17 anos do sexo feminino enviada à CP por quadro de perda ponderal de cerca de seis quilogramas em quatro meses, associada a perda de apetite. Da anamnese destaca-se um acampamento em França com adolescentes oriundos de várias zonas do globo, cinco meses antes da consulta.
Realizou estudo da função tiroideia, estudo para doença celíaca e doença inflamatória intestinal que não revelaram alterações. Iniciou ainda seguimento em Consulta de Psicologia, sem sinais sugestivos de perturbação do comportamento alimentar.
O exame bacteriológico das fezes foi negativo. No exame parasitológico das fezes foi detetada *Tenia Hymenolepsis spp.* Foi medicada com Praziquantel.

Comentários / Conclusões

Os parasitas intestinais incluem um amplo grupo de microorganismos, dos quais os protozoários e os helmintas são os mais representativos. A prevalência é variável consoante a área geográfica considerada. Em Portugal, a taxa de parasitismo intestinal é baixa, sendo devida principalmente a *Giardia Lamblia*. A maioria das parasitoses intestinais é bem tolerada, cursando de forma assintomática ou com sintomas gastrointestinais como dor abdominal, vómitos e diarreia, frequentemente associados a perda de peso. No caso das ténias, nomeadamente a *Hymenolepsis*, a maioria das infeções são assintomáticas e têm sido raramente descritas em Portugal. A principal via de transmissão é fecal-oral.
Este caso pretende realçar a importância de se considerar as parasitoses intestinais no diagnóstico diferencial de adolescentes com perda ponderal e/ou sintomas gastrointestinais inespecíficos.

Palavras-chave : parasitose intestinal, adolescente, perda ponderal

Gastrenterologia, Nutrição e Hepatologia | Caso Clínico

EP-042 – (21SPP-11532) – PERDA PONDERAL NUM LACTENTE – UMA CAUSA RARA NUM PAÍS DESENVOLVIDO

Mariana Cortez Ferreira[1]; Ana Teresa Gil[1]; Lia Gata[1]; Mariana Domingues[1,2]

1 – Serviço de Urgência, Hospital Pediátrico, Centro Hospitalar e Universitário de Coimbra; 2 – Faculdade de Medicina, Universidade de Coimbra

Introdução / Descrição do Caso

A má progressão ponderal (MPP) na infância, independentemente da etiologia, pode ter consequências graves com repercussão a longo prazo, devendo ser estudada e revertida o mais precocemente possível.

Apresenta-se uma lactente de 11M, previamente saudável, com somatometria ao nascimento adequada à IG, em que se detetou perda ponderal de 11% em 3M (peso 6820g, <P2) e desaceleração do crescimento estatural (P25-50 para <P2) e do perímetro cefálico (PC) (P50 para P10-25). Pertencente a família com bom nível socioeconómico, em confinamento estrito nesse período. Havia noção materna de episódios frequentes de choro, sem evidência de perdas (diarreia, vómitos), outros sintomas nem infeções de repetição. Vínculo mãe-filha aparentemente bom, a progredir na diversificação alimentar, com apetite preservado. Constatado aspeto emagrecido, pregas de desnutrição, pobreza global de massas musculares e falta de força nos membros inferiores. Realizou avaliação analítica com função tiroideia e rastreios de infeção urinária e doença celíaca, radiografia torácica e ecografia abdominal que não mostraram alterações. Revendo o diário alimentar foi evidente a falta de aporte, tendo sido delineado um plano alimentar em ambulatório. Em reavaliações seriadas constatou-se recuperação do crescimento e melhoria da força muscular. Atualmente, com 24 meses, apresenta relação peso/estatura >P98, adequado crescimento estatural e do PC (Figura 1) e bom desenvolvimento psicomotor.

Comentários / Conclusões

Este caso demonstra que, mesmo no seio de uma família com bom nível socioeconómico e num país desenvolvido com vigilância infantil rotineira, a falta de aporte deve ser considerada no diagnóstico diferencial de MPP. O confinamento pode ter contribuído para este quadro.

Palavras-chave : Má progressão ponderal, Perda ponderal, Desaceleração do crescimento, Falta de aporte

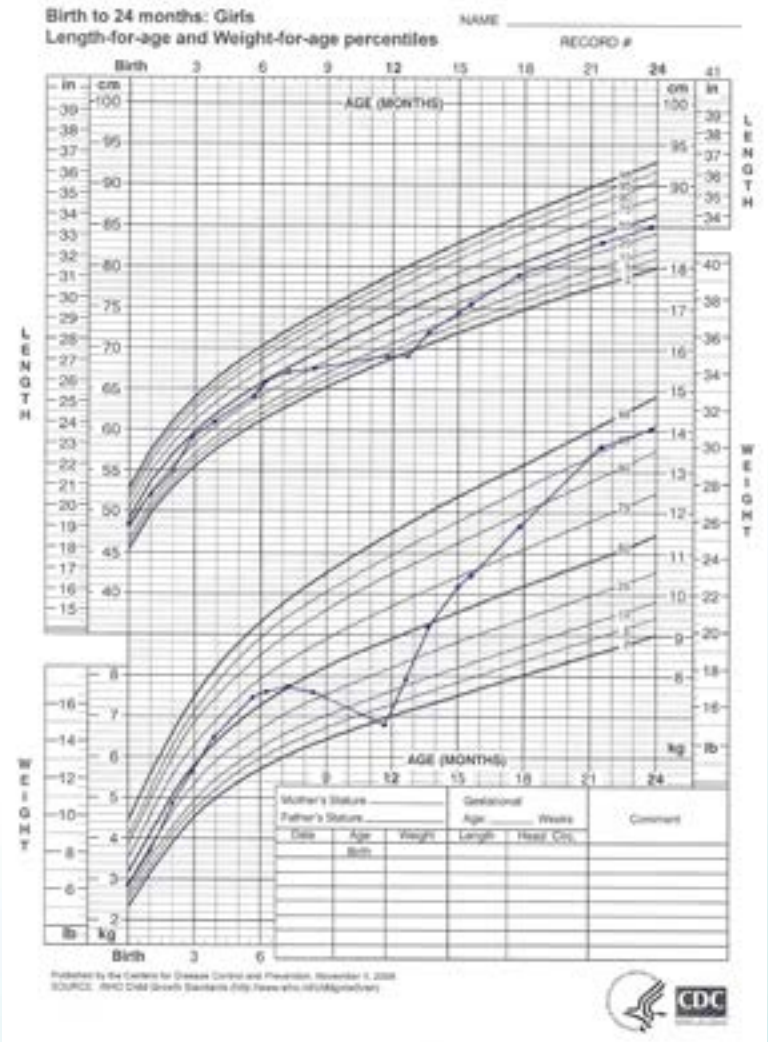

Gastrenterologia, Nutrição e Hepatologia | Caso Clínico

EP-043 – (21SPP-11619) – UMA ETIOLOGIA POUCO COMUM DE DOR TORÁCICA: ESOFAGITE HERPÉTICA

Ana Zagalo[1]; Sara Silva[1]; João Crispim[1]; João Farela Neves[1]; Eduardo Pires[2]; Marta Cabral[1]
1 – Departamento de Pediatria, Hospital da Criança e do Adolescente, Hospital da Luz Lisboa; 2 – Serviço de Gastroenterologia, Hospital da Luz Lisboa

Introdução / Descrição do Caso
A dor torácica em idade pediátrica é comum e pode ser causada por patologia cardiovascular, musculoesquelética, gastrintestinal, respiratória ou psicológica.
Jovem de 17 anos,sexo masculino,com asma e rinite alérgicas.Observado na Urgência Pediátrica por dor retroesternal tipo aperto,sem irradiação,agravando com a deglutição e inspiração,com 4 dias de evolução,associada a febre.Sem palpitações, dispneia, tosse, náusea, disfagia prévia ou dor abdominal.Exame físico normal.Hemograma,função renal e transaminases sem alterações.Troponina I e NT-proBNP normais, PCR 6,5 mg/dL.PCR SARS-CoV2 negativo. Rx tórax e ecocardiograma sem alterações. ECG com supradesnivelamento ST V1-V3, pelo que realizou RM cardíaca excluindo pericardite.A EDA permitiu identificar múltiplas úlceras longitudinais ao longo do esófago, friáveis, compatíveis com esofagite infeciosa. Foi identificado HSV1 por imunohistoquímica no bordo de úlcera.Iniciou aciclovir EV e esomeprazol com melhoria clínica progressiva, tendo alta após 6 dias de aciclovir EV,mantendo valaciclovir oral até cumprir 21 dias.Excluída imunodeficiência.
No seguimento em Gastroenterologia manteve-se assintomático, medicado com IBP, repetindo EDA que revelou esofagite eosinofílica.

Comentários / Conclusões
A esofagite herpética (EH) é mais habitual em imunocomprometidos,sendo incomum em indivíduos imunocompetentes.Habitualmente autolimitada,o tratamento é de suporte.A terapêutica com aciclovir é controversa,embora o início precoce possa encurtar a duração da sintomatologia.A EH é um conhecido fator desencadeante de esofagite eosinofílica pela disrupção da barreira epitelial que permite a posterior sensibilização a antigénios alimentares, particularmente em doentes com história pregressa de atopia.

Palavras-chave : Dor torácica, Esofagite herpética, Esofagite eosinofílica

Gastrenterologia, Nutrição e Hepatologia | Caso Clínico

EP-044 – (21SPP-11697) – OCLUSÃO INTESTINAL – A IMPORTÂNCIA DA INVESTIGAÇÃO E TERAPÊUTICA DA OBSTIPAÇÃO CRÓNICA

Raquel Almeida Branco[1]; Inês Fernandes[1]; Sara Porto Carmo[2]; Sofia Bota[3]; Cristina Gonçalves[3]; Estela Veiga[1]
1 – Serviço de Pediatria, Hospital de São Bernardo – Centro Hospitalar de Setúbal; 2 – Unidade de Cirurgia Pediátrica, Hospital de São Bernardo – Centro Hospitalar de Setúbal; 3 – Unidade de Gastroenterologia Pediátrica, Centro Hospitalar Universitário Lisboa Central E.P.E.

Introdução / Descrição do Caso

Obstipação, patologia frequente em Pediatria, é maioritariamente de causa funcional (apenas cerca de 5% tem causa orgânica subjacente). A sua apresentação no serviço de urgência (SU) em oclusão intestinal é atípica.

Sexo masculino, 18 meses, saudável, iniciou quadro de obstipação aquando da diversificação alimentar. Seguido em consulta de Pediatria Geral desde os 12 meses, terapêutica laxante sem efeito evidente. Aos 18 meses foi admitido no SU por ausência de dejeções há 8 dias com distensão abdominal marcada. Radiografia de abdómen mostrou níveis hidroaéreos. Melhoria após manobras de desimpactação manual. Clister opaco compatível com dolicocólon.

Sexo masculino, 4 anos, saudável, iniciou quadro de obstipação no 1º ano de vida, que se agravou aos 2 anos com o desfralde. Seguimento em consulta de Pediatria Geral e Psicologia por comportamento retentivo desde os 3 anos, sob medidas comportamentais e médicas sem efeito. Recorreu ao SU por ausência de dejeções com 10 dias de evolução, sob laxante em dose de desimpactação nos 5 dias prévios. Abdómen distendido, indolor, vómitos fecalóides. Radiografia de abdómen com níveis hidroaéreos (anexo). Avaliado por Cirurgia Pediátrica, excluído abdómen agudo. Internamento para desimpactação oral e enemas de limpeza. Clister opaco mostrou marcada dilatação do cólon esquerdo e da sigmóide (superior à do recto), sem evidência inequívoca de zona de transição, aguarda biópsias rectais para exclusão de Doença de Hirschsprung.

Comentários / Conclusões

Apesar da baixa prevalência de causas orgânicas de obstipação, sinais de alarme devem ser avaliados, não devendo ser considerada como funcional até exclusão de alterações físicas e bioquímicas. Estabelecer padrão intestinal regular é importante para evitar complicações graves.

Palavras-chave : Obstipação crónica, Funcional, Orgânica, Oclusão intestinal

Gastrenterologia, Nutrição e Hepatologia | Caso Clínico

EP-045 – (21SPP-11744) – APLV E SEPSIS – UM CULPADO ESCONDIDO?

Inês Ferro[1]; Rita Matos Parreira[2]; Rita Parente[2]; Susana Castilho[2]; Susana Correia[2]
1 – CHULN – Hospital de Santa Maria; 2 – Centro Hospitalar Barreiro-Montijo

Introdução / Descrição do Caso

Introdução: a alergia às proteínas do leite de vaca (APLV) é a principal causa de colite na infância. Apesar de rara no imunocompetente, a infeção por citomegalovírus (CMV) deve ser considerada no diagnóstico diferencial de enterocolite grave.
Caso: lactente masculino, de termo, peso adequado sob aleitamento materno exclusivo. Aos 1,5 meses inicia quadro de diarreia (>10 dejecções/dia) com 1 vómitos e 1 pico febril. Inicialmente observado no serviço de urgência, tendo alta com medidas sintomáticas. Reobservado ao 7º dia de doença por agravamento (> 20 dejeções/dia), perda ponderal de 15%, sinais de desidratação, leucocitose, lesão renal aguda, hiponatrémia. Assumiu-se sépsis com ponto de partida gastrointestinal (GI) e internou-se para hidratação, alimentação entérica com leite materno e leite extensamente hidrolisado e antibioticoterapia durante 10 dias, com melhoria clínica. Dois dias após alta reiniciou diarreia, vómitos e exantema do tronco sendo reinternado. Por agravamento com diarreia profusa, má perfusão periférica e acidose metabólica foi transferido para uma unidade de cuidados intensivos onde iniciou nutrição parentética total e alimentação entérica trófica com fórmula elementar (FE). Culturas e pesquisa de vírus nas fezes negativas
A investigação revelou PCR CMV positiva (1130 cópias) assumindo-se enterocolite a CMV. Após inicio de terapêutica com Ganciclovir apresentou melhoria do padrão de dejeções, tolerando apenas FE.

Comentários / Conclusões

A infeção a CMV pós-natal raramente se apresenta com manifestações GI graves, mas é importante considerar esta entidade no caso de diarreia grave com enteropatia exsudativa, uma vez que tem um tratamento eficaz. De ressaltar ainda que esta lesão do trato GI pode ter condicionado uma APLV grave.

Palavras-chave : CMV, APLV, Enteropatia exsudativa

Gastrenterologia, Nutrição e Hepatologia | Caso Clínico

EP-046 – (21SPP-11750) – PANCREATITE AGUDA RECORRENTE: ETIOLOGIA COMUM, COMPLICAÇÕES RARAS

Inês Ferrão Fernandes[1]; Inês F. Ferreira[1]; Inês Oliveira[1]; Sofia Peças[1]; Raquel Neves[2]; Catarina Borges[2]; Isabel Afonso[3]
1 – Serviço de Pediatria do Centro Hospitalar de Setúbal, E.P.E.; 2 – Unidade de Adolescentes do Centro Hospitalar Universitário Lisboa Central, E.P.E.; 3 – Unidade de Gastroenterologia Pediátrica do Centro Hospitalar Universitário Lisboa Central, E.P.E.

Introdução / Descrição do Caso

A pancreatite aguda (PA) em idade pediátrica associa-se a diversas etiologias e deve ser sempre considerada no diagnóstico diferencial de dor abdominal. A evolução para pancreatite aguda recorrente (PAR) – 2 ou mais episódios de PA num ano, com resolução clínica e analítica intercrise – pode ocorrer em 15 a 35% dos casos, com impacto na qualidade da vida da criança e adolescente.
Adolescente de 15 anos, saudável. Recorreu ao SU por episódios recorrentes de dor nos quadrantes abdominais superiores, em cinturão, pós-prandial, acompanhada de vómitos, com seis meses de evolução. Ficou internado com o diagnóstico de PA. A ecografia abdominal revelou litíase biliar sem dilatação da via biliar. Teve evolução favorável sob terapêutica sintomática. Seis dias após a alta, reiniciou dor abdominal, vómitos e colúria. Analiticamente com leucocitose e neutrofilia, padrão citocolestático, amilase 4761U/L e lipase 11717U/L. Por agravamento clínico, foi transferido para um Hospital nível III. A TC abdominal revelou coleção necrótica aguda, pelo que iniciou antibioticoterapia empírica, com evolução favorável. Um mês depois, por novo episódio de PA, realizou CPRM, que confirmou litíase vesicular e excluiu outras malformações anatómicas. A restante investigação etiológica não revelou alterações. Decidida realização de colecistectomia, estando assintomático desde então.

Comentários / Conclusões

Descreve-se um caso de PAR litiásica num adolescente, complicada de necrose e coleção necrótica aguda. Esta etiologia é uma causa comum de PA em idade pediátrica, embora a recorrência e complicações locais sejam pouco frequentes.
A investigação de fatores de risco coexistentes é fundamental para evitar recorrências, bem como o *timing* da colecistectomia.

Palavras-chave : pancreatite aguda recorrente, litíase vesicular, necrose pancreática

Gastrenterologia, Nutrição e Hepatologia | Caso Clínico

EP-047 – (21SPP-11425) – HIPERTRANSAMINASÉMIA ASSINTOMÁTICA: IMPORTÂNCIA DA INVESTIÇÃO ETIOLÓGICA

Paula Santos[1]; Filomena Santos[1]; Ana Sofia Nascimento[2]; Catarina Ribeiro[1]; Cristina Gonçalves[3]; Julieta Morais[1]

1 – Serviço de Pediatria – Centro Hospitalar Médio Tejo, E.P.E.; 2 – Serviço de Patologia – Centro Hospitalar Médio Tejo, E.P.E.; 3 – Serviço de Gastrenterologia – Hospital Dona Estefânia – Centro Hospitalar Universitário de Lisboa Central, E.P.E.

Introdução / Descrição do Caso

A hepatite auto-imune é uma doença rara em idade pediátrica. A clínica é variável, desde sintomas constitucionais até falência hepática aguda. Em casos raros o diagnóstico pode ser incidental em indivíduos assintomáticos.

Adolescente de 14 anos, sexo feminino, referenciada ao Serviço de Urgência por elevação das transaminases em análises de rotina. Encontrava-se assintomática, sem alterações ao exame objetivo. Negava ingesta de fármacos hepatotóxicos. Sem antecedentes pessoais ou familiares de doença auto-imune. Analiticamente, a destacar Hb 11g/dL, plaquetas 119000/uL, INR 1.28, AST 570U/L, ALT 754U/L, GGT 124IU/L. Iniciou-se investigação etiológica, que revelou hipergamaglobulinémia e seropositividade para anticorpos anti-nucleares e anti-músculo liso. Foi referenciada para Gastrenterologia Pediátrica. No eco-doppler e elastografia hepáticas (14,6 KPa), achados compatíveis com doença hepática crónica, com sinais indiretos de hipertensão portal e fibrose hepática. A biópsia hepática confirmou hepatite auto-imune em evolução cirrótica. Após exclusão de outras causas, a combinação de critérios bioquímicos, imunológicos e histológicos confirmou Hepatite Auto-Imune tipo 1. Iniciou prednisolona oral 1mg/kg/dia, com melhoria analítica ao fim de um mês de terapêutica. Vai iniciar azatioprina e aguarda realização de colangiografia por ressonância magnética.

Comentários / Conclusões

A hipertransaminasémia assintomática é um achado frequente, geralmente transitório e benigno. Contudo, tal como exposto, pode ser o primeiro sinal de doença hepática. A hepatite auto-imune deve ser sempre equacionada no diagnóstico diferencial, mesmo em casos assintomáticos e sem estigmas de doença hepática crónica. O tratamento precoce é essencial para atrasar a progressão da doença.

Palavras-chave : Hipertransaminasémia, Hepatite auto-imune

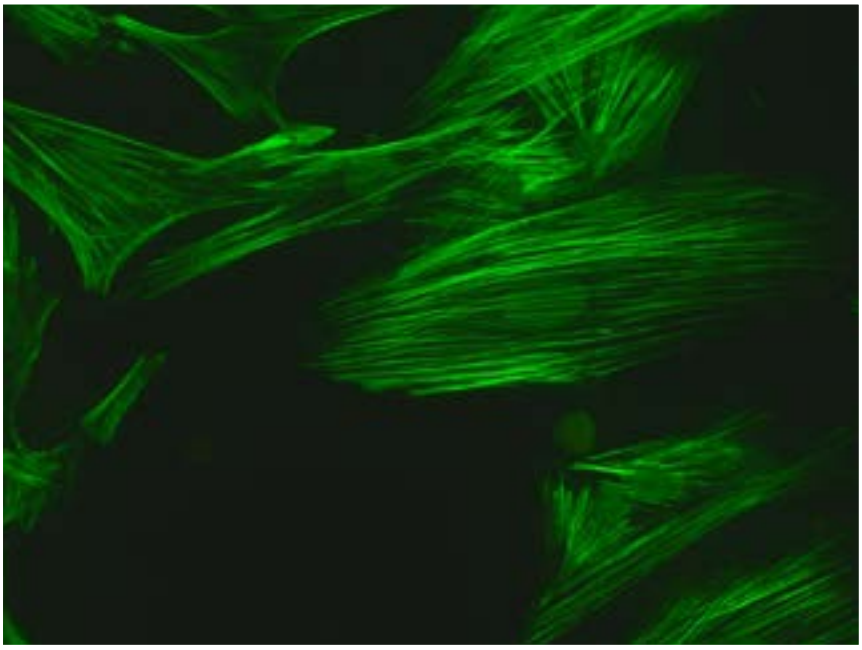

Gastrenterologia, Nutrição e Hepatologia | Caso Clínico

EP-048 – (21SPP-11535) – DOENÇA INFLAMATÓRIA INTESTINAL – UMA APRESENTAÇÃO INICIAL INCOMUM

Joana Filipa Pinto Oliveira[1]; Inês Patrício Rodrigues[1]; Helena Pereira[1]; Jorge Amil Dias[2]
1 – Centro Hospitalar Trás-os-Montes e Alto Douro; 2 – Centro Hospitalar Universitário São João

Introdução / Descrição do Caso
A doença de Crohn (DC), colite ulcerosa e colite indeterminada, englobadas no espectro da Doença Inflamatória Intestinal (DII), representam um grupo heterogéneo de patologias crónicas. As manifestações clínicas mais comuns são a dor abdominal, diarreia, perda ponderal e rectorragia. No entanto, manifestações extraintestinais ou complicações associadas podem ser a apresentação inicial da doença.
Criança do sexo masculino, 12 anos, com múltiplas idas ao serviço de urgência (SU) por abcessos perianais de repetição com 1 ano de evolução. Observado no SU de hospital nível II por tumefação inguinal inferior esquerda com 1 mês de evolução, com dor, edema e rubor local, sem flutuação. Sem febre, dor abdominal, perda ponderal ou alteração do trânsito intestinal. História familiar de DC. Teve alta medicado com amoxicilina + ácido clavulânico. Regressou ao SU por ter iniciado drenagem purulenta ao nível da tumefação, que mantinha. Realizou drenagem do abcesso e colheu estudo analítico com pesquisa de calprotectina fecal (CF). Analiticamente a destacar CF 1320 mg/kg, com elevação de IgG e IgM ASCA 65 U/ml e 171 U/ml respetivamente. Por suspeita de DII, foi referenciado à consulta de Gastroenterologia Pediátrica tendo efetuado endoscopia digestiva alta e colonoscopia, complementada por entero-ressonância magnética que confirmou o diagnóstico de DC ileal com fistulas peri-anais interesfinctéricas. Atualmente, assintomático sob terapêutica com azatriopina e metrotrexato.

Comentários / Conclusões
A apresentação clínica da DII pode ser muito variável, dependendo da localização, gravidade e cronicidade da doença. É importante que o clínico suspeite deste diagnóstico mesmo nas apresentações mais incomuns, principalmente na presença de antecedentes familiares dessa patologia.

Palavras-chave : antecedentes familiares, doença inflamatória intestinal, abcessos perianais

Gastrenterologia, Nutrição e Hepatologia | Caso Clínico

EP-049 – (21SPP-11683) – SÍNDROME DE OVERLAP: HEPATITE AUTOIMUNE/COLANGITE ESCLEROSANTE PRIMÁRIA

Rita Lages Pereira[1]; Susana Correia De Oliveira[2]; Andreia Lopes[2]; Helena Ferreira[2]; Miguel Salgado[2]; Henedina Antunes[1,3,4,5,6]
1 – Unidade de Gastrenterologia, Hepatologia e Nutrição Pediátrica. Serviço de Pediatria, Hospital de Braga; 2 – Serviço de Pediatria, Hospital da Senhora da Oliveira – Guimarães; 3 – Centro Clínico Académico, Hospital de Braga; 4 – Instituto de Ciências da Vida e da Saúde (ICVS), Universidade do Minho, Braga; 5 – Laboratório Associado ICVS/3B's, Universidade do Minho, Braga/Guimarães; 6 – Escola de Medicina, Universidade do Minho, Braga

Introdução / Descrição do Caso
Adolescente, 16 anos, sexo masculino, sem antecedentes de relevo, recorreu ao SU por 2 semanas de febre vespertina, dor abdominal epigástrica, náuseas, astenia e perda ponderal (2-3Kg). Sem viagens recentes ou consumo de fármacos/suplementos. História familiar de Colite Ulcerosa num tio. Ao exame objetivo apresentava abdómen com fígado firme, palpável 1cm abaixo do rebordo costal direito na linha médio-clavicular. Analiticamente com aumento das transaminases (AST 209U/L, ALT 270U/L), gama-GT (510U/L) e fosfatase alcalina (892U/L). Fez ecografia abdominal que evidenciou hepatomegalia, sem outras alterações. Serologias negativas. Por manter aumento das transaminases e colestase foi alargado o estudo, tendo sido identificada hipergamaglobulinemia, anticorpos (ATC) anti-músculo liso positivos e antimitocondriais moderadamente positivos. Foi orientado para unidade de Gastrenterologia Pediátrica, tendo consulta, e 2 dias depois foi efetuada biópsia hepática, no ambulatório, tendo iniciado terapêutica nesse dia para Hepatite Autoimune (HAI) com prednisolona, azatioprina e ácido ursodesoxicólico, por gama-GT elevada, com boa resposta terapêutica. Pedida colangioressonância que comprovou Colangite Esclerosante Primária (CEP). Anatomia patológica de Síndrome de *Overlap* (HAI/CEP).

Comentários / Conclusões
O diagnóstico de HAI deve ser ponderado em todas as crianças com sinais e sintomas de doença hepática. A HAI é caracterizada por elevação das transaminases, hipergamaglobinemia e presença de auto-ATC. Alguns doentes com HAI apresentam Síndrome de *Overlap*, em que há características tanto de CEP como de HAI, particularmente em idade pediátrica. O reconhecimento desta entidade é muito importante uma vez que tem implicações terapêuticas e de prognóstico.

Palavras-chave : Hepatite auto-imune, Colangite Esclerosante Primária, Síndrome de Overlap

Gastrenterologia, Nutrição e Hepatologia | Caso Clínico

EP-050 – (21SPP-11838) – HEPATITE COLESTÁTICA A EBV NUMA ADOLESCENTE POUCO SINTOMÁTICA

Ana Raquel Claro[1]; Inês Pereira Soares[2]; Ana Cristóvão Ferreira[1]; Florbela Cunha[2]; Helena Sofia Sousa[2]
1 – Serviço de Pediatria Médica, Hospital de Santa Maria, Centro Hospitalar Universitário Lisboa Norte; 2 – Serviço de Pediatria, Hospital de Vila Franca de Xira

Introdução / Descrição do Caso
A mononucleose infeciosa (MNI) é uma das principais manifestações clínicas da infeção pelo vírus Epstein-Baar (EBV) sobretudo nos adolescentes, caracterizada por febre, faringoamigdalite, linfadenopatia e astenia. O envolvimento hepático com elevação das aminotransferases é frequente, mas a colestase é rara em idade pediátrica (IP).
Caso clínico: Sexo feminino, 16 anos, com epilepsia medicada com levetiracetam. 7 dias antes do internamento iniciou febre, cefaleia, lombalgia, diarreia e colúria, pelo que foi levada à Urgência Pediátrica. Negava prurido. Na observação: anictérica, orofaringe hiperemiada com exsudado amigdalino e esplenomegalia. Avaliação analítica: 7400/uL leucócitos (4920/uL linfócitos), esfregaço de sangue periférico com linfócitos reativos, ALT 604U/L, FA 455U/L, PCR 1.75mg/dL, LDH 244 U/L, pesquisa de *Streptococcus* do grupo A negativo, urobilinogénio positivo na urina e ecografia abdominal com esplenomegália homogénea. Evolução clínica favorável durante o internamento mantendo-se apirética e com resolução progressiva das queixas, associado, no entanto ao agravamento do padrão colestático (HC) [valores máximos: FA 435U/L, GGT 1162UI/L] com bilirrubina, coagulação e albumina sem alterações. Serologias CMV, hepatite A e B negativas; IgM VCA EBV positiva com títulos >160U/mL. Alta ao 5º dia, assintomática. Reavaliação 1 mês depois com normalização das análises.

Comentários / Conclusões
A hepatite colestática é uma complicação rara descrita em <5% das infeções a EBV. Tal como nesta doente raramente se associa a icterícia e o prognóstico é habitualmente excelente. A particularidade deste caso prende-se com a evidência de um padrão colestático marcado, mesmo na ausência de sintomas e/ou de alterações ecográficas.

Palavras-chave : EBV, Colestase, Hepatite

Gastrenterologia, Nutrição e Hepatologia | Caso Clínico

EP-051 – (21SPP-11847) – PÓLIPO INTESTINAL JUVENIL – A PROPÓSITO DE UM CASO CLÍNICO

Débora Aroeira Mendes[1]; Paula Santos[1]; Gina Rubino[1]; Paula Ferreira[1]; Isabel Afonso[2]; Julieta Morais[1]
1 – Serviço de Pediatria – Centro Hospitalar Do Médio Tejo E.P.E.; 2 – Serviço de Gastroenterologia – Hospital D. Estefânia – Centro Hospitalar Universitário Lisboa Central, E.P.E.

Introdução / Descrição do Caso
A hemorragia digestiva baixa (HDB) ocorre distalmente ao ângulo de Treitz, tipicamente com coloração vermelha viva nas fezes. Os pólipos intestinais juvenis (PIJ) são considerados hamartromas que surgem isoladamente ou como parte de síndromes familiares. Constituem mais de 90% dos pólipos em crianças acima dos 2 anos, surgindo geralmente na infância e raramente na adolescência. Menino de 3 anos, com história de eczema atópico, orientado para consulta de gastroenterologia pediátrica (GEA) por quadro de retorragias intermitentes com 6 meses de evolução. Recorreu ao SU por quadro com um dia de evolução de aumento da frequência das dejeções, sendo estas moles e raiadas de sangue, associadas a exteriorização anal de massa, até à data nunca objetivável. À observação: hemodinâmicamente estável; exteriorização anal de formação friável com cerca de 2-3 cm de diâmetro e presença de sangue vivo na fralda. Analiticamente sem alterações. Foi transferido para GEA de hospital central, onde à chegada já sem alterações na região anal. Realizou rectosigmoidoscopia que mostrou "... Pólipo pediculado a 7 cm da margem anal com 2cm de diâmetro cefálico...", que foi excisado sem intercorrências.
A biópsia mostrou pólipo com marcada erosão e inflamação, sem alterações displásicas. Mantém seguimento em consulta de Pediatria, sem novos episódios de retorragias ou outras queixas.

Comentários / Conclusões
A HDB em idade pediatria deve ser abordada tendo em conta a idade da criança, podendo variar desde entidades benignas, a situações emergentes que requerem tratamentos imediatos. Neste caso verificou-se ser um PIJ isolado, excluindo polipose intestina. A colonoscopia com realização da polipectomia e respetiva histologia são suficientes para o manejo dos PIJ isolados.

Palavras-chave : Hemorragia digestiva baixa, Pólipo intestinal juvenil, retorragia

Genética | Caso Clínico

EP-052 – (21SPP-10305) – SÍNDROME DE MILROY: A PROPÓSITO DE UM CASO CLÍNICO

Victoriano Dos Anjos Azevedo Morais[1]
1 – Hospital Pediatrico David Bernardino

Introdução / Descrição do Caso
O síndrome de Milroy é uma desordem genética rara, caracterizado por anaplasia/hipoplasia dos vasos linfáticos devido a mutação no gene do VEGFR 3, culminado com linfedema congênito. RN de 9 dias, F, filha de mãe de 24 anos, G2P2 (um natimorto), sem intercorrências no pré-natal, tendo realizado uma ecografia (Iº trimestre). Nascido de gravidez a termo, parto distócico por cesariana, com 4,9kg, sem referência do escore de Apgar. Apresentou edema dos membros inferiores desde o 1º dia de vida, sem outras alterações morfológicas. Acorreu ao HPDB ao 9º dia de vida, tendo permanecido no serviço de Neonatologia durante 7 dias. Ao exame evidenciava edema duro dos membros inferiores, simétrico, até à raíz das coxas e sem sinais inflamatórios. Relato de história familiar materna de possível linfedema congênito (avô materno). Radiografia do tórax e dos membros inferiores, ecocardiografia e eco doppler dos membros inferiores sem alterações. Foi indicada a drenagem linfática. Por não apresentar outras alterações clínicas foi orientada a alta para seguimento ambulatorial. Regressou após sete 7 dias para reavaliação, apresentando diminuição do edema. O síndrome de Milroy é uma desordem genética rara. É mais frequente no sexo feminino (3:1), sendo 95% dos casos relacionados a história familiar. O diagnóstico é essencialmente clínico, corroborado com a imagiologia e estudo genético. Destaca-se a importância do pré-natal, pois a ecografia morfológica evidencia edema já desde a 20ª semana de gestação. O tratamento é apenas de suporte.

Comentários / Conclusões
O tratamento é de suporte/sintomático, com objectivo de evitar complicações. rO acompanhamento é multidisciplinar (pediatra, dermatologista, fisioterapêuta e geneticista clínico), visa a reintegração social.

Palavras-chave : Linfedema congénito; Síndrome de MIlroy

Genética | Caso Clínico

EP-053 – (21SPP-11416) – EPIDERMÓLISE BOLHOSA – DO DIAGNÓSTICO À ABORDAGEM TERAPÊUTICA

Inês Pais-Cunha[1]; Débora Valente Silva[1]; Paulo Soares[2]; Clara Paz Dias[3]; Nuno Gomes[4]; Alberto Mota[4,5]; Irene Carvalho[1]

1 – Pediatria Hospitalar, Unidade de Gestão Autónoma da Criança e da Mulher, Centro Hos-pitalar Universitário de São João, Porto; 2 – Serviço de Neonatologia, Unidade de Gestão Autónoma da Criança e da Mulher, Centro Hospitalar Universitário de São João, Porto; 3 – Serviço de Neonatologia, Centro Hospitalar de Alto Ave; 4 – Serviço de Dermatologia, Centro Hospitalar Universitário de São João, Porto; 5 – Faculdade de Medicina do Porto

Introdução / Descrição do Caso

A epidermólise bolhosa é uma genodermatose rara, clínica e geneticamente heterogénea. Caracteriza-se por mutações com fragilidade dos tecidos epiteliais com bolhas, vesículas e úlceras em locais de trauma minor. Surge desde o nascimento até à infância precoce e o diagnóstico assenta na biópsia cutânea. Pode complicar com infeções, sinequias digitais, desnutrição, atraso estaturoponderal e neoplasia cutânea invasiva. SM, 36 dias de vida, sem antecedentes perinatais ou familiares de relevo. Múltiplas lesões bolhosas e ulceras cutâneas da face, tronco e membros, desde o nascimento. Lesões na mucosa oral e queratite com neovascularização corneana à direita. Avaliado por dermatologia, fez biópsia cutânea e autoanticorpos para exclusão de penfigoide bolhoso neonatal. Repetiu estudo, com resultados sugestivos de epidermólise bolhosa. Realizou cuidados de desinfeção e pensos de cicatrização, sob analgesia. Alta ao 80º dia, com boa evolução ponderal. Estudo genético: mutação COL7A1. Mantém cuidados de pensos e seguimento multidisciplinar.

Comentários / Conclusões

Este caso tem clínica e estudo genético compatíveis com epidermólise bolhosa distrófica. A hipótesede penfigoide bolhoso seria menos provável. O tratamento assenta em cuidados de pensos para promover a deficiente cicatrização, evitar novas lesões e infeção. Analgesia concomitante é fundamental para controlo da dor. A presença de lesões orais e o aumento das necessidades calóricas exige suplementação nutricional adequada. O seguimento regular permite a deteção precoce de carcinoma epidermoide, uma complicação muitas vezes fatal. Este subtipo tem uma sobrevida que pode chegar à idade adulta, embora com grave repercussão na qualidade de vida. O aconselhamento genético é importante para planeamento familiar.

Palavras-chave : epidermólise bolhosa, genética, dermatologia, neonatologia

Genética | Caso Clínico

EP-054 – (21SPP-11521) – UM DIAGNÓSTICO RARO DE TUBULOPATIA PROXIMAL

Ana Losa[1]; Sara Mosca[1]; Célia Soares[2]; Céu Mota[3]; Teresa Costa[4]; Liane Correia-Costa[4]

1 – Serviço de Pediatria, Centro Materno-Infantil do Norte – Centro Hospitalar Universitário do Porto (CMIN- CHUPorto); 2 – Unidade de Genética Médica, Centro de Genética Médica Jacinto Magalhães, CHUPorto; 3 – Unidade de Neonatologia, Serviço de Neonatologia e Cuidados Intensivos Pediátricos, CMIN- CHUPorto; 4 – Unidade de Nefrologia Pediátrica, Serviço de Pediatria, CMIN- CHUPorto

Introdução / Descrição do Caso

A Doença de *Dent* é uma tubulopatia proximal rara, ligada ao cromossoma X, caracterizada por proteinúria de baixo peso molecular, hipercalciúria, nefrolitíase e doença renal progressiva. As mutações dos genes *CLCN5* e *OCRL1* associam-se à doença de *Dent* tipo 1 e 2, respetivamente.
Recém-nascido, sexo masculino, com restrição de crescimento fetal e baixo peso ao nascimento, orientado para seguimento hospitalar multidisciplinar por síndrome polimalformativo (dismorfia craniofacial, cardiopatia estrutural, sindactilia do 2º e 3º dedos do pé, criptorquidia bilateral, micropénis e alargamento da fontanela anterior) associado a atraso do desenvolvimento psicomotor. Mãe saudável, com antecedentes de 3 abortamentos espontâneos prévios. Em consulta de Genética, análise de cariótipo e *array* sem alterações e painel genético para atraso do desenvolvimento em curso. Aos 12 meses, por suspeita de tubulopatia em 2 primos, foi realizado estudo genético a vários elementos da família, tendo sido identificada variante patogénica do g. *CLCN5* em heterozigotia, associada a Doença de *Dent* 1. A mesma variante foi identificada no lactente que foi orientado para consulta de Nefrologia Pediátrica. Atualmente, aos 20 meses, mantém-se assintomático e o estudo analítico, urinário e ecografia reno-pélvica não apresentaram alterações.

Comentários / Conclusões

A doença de Dent tipo 1 raramente apresenta manifestações extra-renais e apresenta um prognóstico favorável. No entanto a necessidade de prevenir complicações e protelar a evolução para doença renal, tornam o diagnóstico precoce, que foi possível neste caso, de extrema importância. A terapêutica é de suporte, baseando-se no tratamento da hipercalciúria e prevenção de nefrolitíase.

Palavras-chave : Doença de Dent, Tubolopatia proximal, CLCN5

Genética | Caso Clínico

EP-055 – (21SPP-11623) – HÁ MUITO POR DESCOBRIR... A PROPÓSITO DE UM CASO CLÍNICO

João Sousa Marques[1]; Ana Gisela Oliveira[1]; Madalena Nisa[1]; Clara Gomes[1]; Ângela Almeida[1]; Ana Marques[1]; Jorge Saraiva[2]

1 – Centro Hospitalar Tondela Viseu; 2 – Centro Hospitalar e Universitário de Coimbra – Hospital Pediátrico

Introdução / Descrição do Caso

As anomalias congénitas *major,* presentes em 2-4% de nados-vivos, têm impacto médico, cirúrgico e/ou estético e associam-se a morbimortalidade significativas. A avaliação etiológica pode ser determinante para estabelecer o prognóstico e os riscos de recorrência na família.
Lactente de 2 meses, sexo masculino, prematuro de 36 semanas, 1º filho, fruto de 4ª gestação, mãe 41 anos, pais saudáveis e não consanguíneos, sem doenças heredo-familiares conhecidas. Gravidez vigiada, ecografias pré-natais e serologias sem alterações. Parto eutócico, normossómico, com boa adaptação à vida extra-uterina. Referenciado por suspeita de malformação do membro superior esquerdo, foi confirmada a presença de hipoplasia radial esquerda e, adicionalmente, de coloboma da íris e retina, FOP+HVE, rim direito único, hipospadia e criptorquidia à esquerda. Foi colocada inicialmente a hipótese diagnóstica de *Cat-Eye Syndrome* e depois de Anemia de Fanconi. Foram realizados testes genéticos diagnósticos sequenciais: *array-CGH* e estudo de instabilidade cromossómica, sem alterações, e sequenciação exómica total que identificou apenas uma heterozigotia para uma variante de significado clínico desconhecido (VUS) no gene SALL4, herdada de um progenitor.
Atualmente, com 18 meses, crescimento e desenvolvimento psicomotor adequados, mantendo acompanhamento multidisciplinar.

Comentários / Conclusões

Os testes genéticos atualmente disponíveis não permitem identificar uma etiologia em metade dos casos. Mesmo na ausência de um diagnóstico etiológico pode ser avaliado um risco de recorrência e ponderadas as possibilidades e limites da utilização de exames imagiológicos na vigilância de uma futura gravidez.

Palavras-chave : genética, anomalias congénitas, VUS

Hematologia | Caso Clínico

EP-056 – (21SPP-11407) – ANEMIA GRAVE EM CONTEXTO DE DIETA FAMILIAR VEGETARIANA E DE NEGLIGÊNCIA PASSIVA: A IMPORTÂNCIA DE ESTAR ALERTA

Filipa Sutre[1]; Patrícia Silva[1]; Sofia Guedes[1]; Isabel Ramos[1]; Marcos Sanches[1]; Aldina Lopes[1]
1 – Hospital de Santarém

Introdução / Descrição do Caso
As dietas vegetarianas quando não planeadas associam-se a riscos aumentados de défices energéticos e nutricionais, sobretudo nos primeiros anos de vida.
Criança de 28 meses, 1º filho de pais jovens indianos, em Portugal há três anos, não consanguíneos, saudáveis e vegetarianos. Gestação de termo mal vigiada. Somatometria ao nascimento: peso P15 e estatura P10. Evolução ponderal no P3 e estatural no P15. Seguimento regular no Centro de Saúde, sem patologias conhecidas. Fez aleitamento misto e aos sete meses iniciou diversificação alimentar. Dieta atual à base de lacticínios, bolachas, fruta e carne branca (1x/mês). Fez suplemento com vitamina D no 1º ano de vida. Aos quatro meses prescrito ferro 1 gota/dia, que não cumpriu. Uma semana antes do internamento iniciou vómitos pós-prandiais recorrentes, astenia e adinamia progressivas. Por prostração recorreu ao Serviço de Urgência. À entrada SpO2 92%, polipneico, taquicárdico, emagrecido, pálido, mucosas secas, ausência de sopros ou hepatoesplenomegalia. Analiticamente anemia grave (Hb 1,2g/dL), microcítica e hipocromia, RDW 31,2%, leucopénia com linfopenia e trombocitipénia (38 000/µL). Esfregaço sangue periférico com anisopoiquilocitose acentuada. Painel de vírus com Adenovírus positivo. Fez suporte transfusional urgente. Medulograma compatível com anemia ferropénica. Evolução clínica e analítica (Hb 10,2g/dL) favorável, tendo sido feito ensino à mãe sobre alimentação. Alta ao 10ºdia de internamento e seguimento em consultas de Pediatria e Hematologia.

Comentários / Conclusões
O reconhecimento precoce de famílias com hábitos alimentares restritos e fatores de risco como barreia linguística e/ou falta de literacia, podem evitar situações graves que comprometam o crescimento e desenvolvimento das suas crianças.

Palavras-chave : Anemia grave, Vegetarianismo, Dieta restritiva, Negligência passiva

Hematologia | Casuística / Investigação

EP-057 – (21SPP-11597) – PÚRPURA TROMBOCITOPÉNICA IMUNE: AVALIAÇÃO DOS ÚLTIMOS 10 ANOS

Ana Sofia Figueiredo[1]; Carolina Quintela[1]; Sandra Mota Pereira[1]; Joana Carvalho[1]; Natalina Miguel[1]
1 – Centro Hospitalar de Trás os Montes e Alto Douro

Introdução e Objectivos
A púrpura trombocitopénica imune (PTI) é uma das causas mais comuns de trombocitopenia sintomática em crianças.

Metodologia
Análise descritiva e analítica dos internamentos por PTI no Serviço de Pediatria entre 01/2010 e 12/2020, com recurso ao SPSS.

Resultados
Foram internados 22 doentes por PTI inaugural, 15 (68%) do género masculino, idade mediana ao diagnóstico 6 anos. Quatorze (64%) admissões ocorreram na Primavera/Verão. Em 12 casos (56%) foi referida alguma infeção no mês anterior, e em 2 casos vacinação nas 6 semanas anteriores. À admissão com evolução mediana de sintomas de 4 dias, 11 apresentavam equimoses e petéquias sem hemorragia de mucosas, 11 hemorragia de mucosas e 1 hemorragia cutânea e gastrointestinal. Analiticamente, 15 (68%) tinham plaquetas inferiores a 10 000/uL (mediana 3500/uL) e 11 realizaram serologias víricas com identificação de herpes simplex (n=2), citomegalovirus (n=1) e cocksackie (n=1). Quatro apresentavam outra doença autoimune (lúpus, vitiligo, doença celíaca e tiroidite de Hashimoto). A maioria dos doentes (n=19) realizou imunoglobulina endovenosa (Ig), e os restantes prednisolona. Em 9 doentes (41%) verificou-se evolução para PTI crónica, 5 realizaram ciclos de corticoterapia, 2 agonistas da trombopoetina e 3 vigilância clínica. A idade mediana ao diagnóstico, nos doentes que evoluíram para PTI crónica, foi 9 anos versus 5 anos nos restantes.

Conclusões
Como descrito na literatura também verificámos um pico de admissões na Primavera/Verão. Apesar da baixa contagem de plaquetas as hemorragias graves foram raras, com apenas 1 caso de hemorragia gastrointestinal. A idade mais avançada ao diagnóstico pode justificar a elevada percentagem de evolução para PTI crónica.

Palavras-chave : Casuística, púrpura

Hematologia | Caso Clínico

EP-058 – (21SPP-11795) – PANCITOPENIA APÓS VACINAÇÃO HBV

André Assunção[1]; Débora Valente Silva[1]; Irene Carvalho[1]; Fátima Ferreira[2]
1 – Unidade de Pediatria Hospitalar, Unidade Autónoma Gestão da Mulher e da Criança, Centro Hospitalar Universitário de São João; 2 – Serviço de Hematologia, Centro Hospitalar Universitário São João

Introdução / Descrição do Caso
Embora seguras é com alguma frequência que se depara com relatos de reações adversas às vacinas: algumas leves e, raramente, outras mais graves. Contudo, nem sempre é fácil verificar a relação causa-efeito pelo que, geralmente, se aceita esta associação após exclusão das outras hipóteses diagnósticas.
STCM, 34 dias de vida, sem antecedentes gestacionais ou neonatais de relevo e com a 1ª dose de vacina contra o vírus da hepatite B (HBV), recorreu à urgência de hospital terciário por quadro de exantema petequial (de progressão cefalo-caudal) com 24 horas de evolução e pequenos hematomas na face; não apresentava outra sintomatologia, história de trauma nem contexto epidemiológico de relevo. O estudo analítico revelou trombocitopenia (<10x10^9 plaquetas/µL), neutropenia (0,7x10^9/µL) e anemia (hemoglobina 9,5g/dL), teste Coombs negativo e haptoglobina não doseável; não se verificaram alterações de marcadores inflamatórios nem dos estudos de coagulação ou serológico. No internamento foram administradas 2 doses de imunoglobulina com resolução do exantema e recuperação progressiva da contagem de plaquetas, mas não das outras linhagens. Posteriormente, durante seguimento em consulta externa verificou-se resolução da anemia e correção gradual da neutropenia.

Comentários / Conclusões
Apesar da extensa investigação não foi possível identificar outra etiologia para a trombocitopenia e pancitopenia que não a vacina HBV. A incidência da trombocitopenia causada pela vacina HBV não é conhecida, mas, ainda que seja rara, é a alteração hematológica mais frequentemente descrita. Este caso realça assim a importância de considerar as reações adversas à vacinação no diagnóstico diferencial de trombocitopenia e também de pancitopenia no recém-nascido e pequeno lactente.

Palavras-chave : trombocitopenia, Vacina hepatite B, pancitopenia, lactente, recém-nascido

Hematologia | Caso Clínico

EP-059 – (21SPP-11918) – ANEMIA HEMOLÍTICA E COLESTASE NO PREMATURO, UM PROBLEMA HEREDITÁRIO

Rita Rodrigues Antão[1]; Cristina Novais[2]; Catarina Grácio Salgado[3,4]; Maria João Palaré[3,4]; Anabela Ferrão[3,4]; Manuel Sousa E Cunha[2]
1 – Unidade Funcional de Pediatria, Departamento da Criança, Hospital de Cascais Dr. José de Almeida; 2 – Unidade Funcional de Neonatologia, Departamento da Criança, Hospital de Cascais Dr. José de Almeida; 3 – Unidade de Hematologia Pediátrica, Departamento de Pediatria, Centro Hospitalar Universitário de Lisboa Norte; 4 – Clínica Universitária de Pediatria, Faculdade de Medicina, Universidade de Lisboa

Introdução / Descrição do Caso
A etiologia da anemia da prematuridade é multifactorial, incluindo causas hereditárias como o défice de glicose-6-fosfato desidrogenase (DG6PD). Casos graves de anemia hemolítica aguda podem acompanhar-se de colestase e disfunção hepática. Prematuro, sexo masculino, 31 semanas e 4 dias de gestação, complicada por pré-eclâmpsia e rotura prematura de membranas. 1ºfilho de pais não consanguíneos; pai português e mãe brasileira. Cesariana por sofrimento fetal, IA 4/7/8 e peso ao nascer 1710g. Em D22 de vida agravamento clínico com dificuldade respiratória, palidez e icterícia. Laboratorialmente: anemia hemolítica (Hb 6,4 g/dL, reticulócitos 9%), colestase (bilirrubina total/direta 25,4/8,6 mg/dL; FA/GGT 400/83 U/L), hiperferritinemia (1842 ng/mL) e citólise hepática (AST/ALT 346/172 U/L). Ecografia abdominal sem alterações. Transfusão com concentrado eritrocitário em D22. Iniciada fototerapia (D22-D25) e terapêutica oral com ferro, ácido fólico e ácido ursodesoxicólico. Doseamento de G6PD e PK normais. Estudo genético revelou DG6PD (hemizogotia para variante G6PD–A). Excluídas sepsis, infeção viral, anemia hemolítica autoimune, alterações da Hb e doenças endócrino-metabólicas.Alta em D50 com indicação para evicção de substâncias oxidativas. Evolução clínica favorável e resolução completa da colestase e lesão hepática aguda aos 5 meses.

Comentários / Conclusões
Destaca-se a importância de considerar causas hereditárias perante anemia hemolítica grave em prematuros. Descreve-se caso de DG6PD manifestado por anemia hemolítica grave que resultou em colestase e lesão hepática por incapacidade de conjugação hepática da bilirrubina. O estudo genético permitiu o diagnóstico, pois o doseamento de G6PD pode ser falsamente normal em casos de hemólise aguda.

Palavras-chave : anemia hemolítica, colestase, défice glicose-6-fosfato desidrogenase, prematuridade

Hematologia | Caso Clínico

EP-060 – (21SPP-11592) – UM CASO DE FALSA HEMATÚRIA E UM DIAGNÓSTICO INESPERADO

Rita Sousa[1]; Joana Martins[1]; Rita Marques[1]; Sofia Fraga[1]; Luísa Rocha[1]
1 – Hospital Garcia de Orta

Introdução / Descrição do Caso
A falsa hematúria é definida pela pigmentação da urina cuja causa se pode dever a substâncias endógenas, fármacos ou alimentos. Na adolescência contata-se um aumento dos comportamentos de risco. O tabaco cachimbo-água contém vários componentes tóxicos, tendo a sua prática aumentado de prevalência entre os mais jovens.
Sexo masculino 17 anos, previamente saudável, recorre à urgência por quadro de "hematúria" com 12 horas de evolução. Na história clínica foi apurado o consumo de tabaco cachimbo-água no dia anterior, não se identificando contexto prévio de doença.
Ao exame objetivo destacava-se a icterícia das escleróticas. O exame de urina revelou uma coloração vermelha, sem outras alterações. Foi realizada avaliação laboratorial que mostrou diminuição da concentração de hemoglobina e haptoglobina, aumento dos reticulócitos, LDH e bilirrubina total, sobretudo devido à fração não conjugada. Os testes de coombs direto e indireto foram negativos. Perante os achados laboratoriais descritos foi colocada a hipótese de anemia hemolítica não imune. Devido à sua prevalência o défice de G6PD foi colocado como hipótese diagnóstica, sendo posteriormente confirmado pela diminuição da atividade enzimática da G6PD. A história foi revista e o consumo de favas identificado 2 dias antes do início dos sintomas.

Comentários / Conclusões
O caso clínico pretende alertar para os tóxicos presentes no tabaco de cachimbo-água como causa de falsa hematúria, e para a necessidade de explorar estes consumos na adolescência. Tendo em conta a sua prevalência, o diagnóstico de défice de G6PD deve ser considerado na presença de anemia hemolítica não imune. Não se identificou na literatura associação entre o consumo de tabaco cachimbo-água e a hemólise em indivíduos com défice de G6PD.

Palavras-chave : Falsa hematúria, Adolescência, Glicose-6-Fosfato Desidrogenase

Hematologia | Caso Clínico

EP-061 – (21SPP-11896) – ANEMIA APLÁSICA TRANSITÓRIA SECUNDÁRIA A INFEÇÃO POR HHV-6

Joana De Beir[1]; Ana Rita Jesus[1]; Ricardo Ferreira[2]; Joana Chagas[1,2]; Sónia Lemos[3]; Joana Azevedo[2]; Fernanda Rodrigues[4]
1 – Departamento Pediátrico, Hospital Pediátrico, Centro Hospitalar Universitário de Coimbra; 2 – Unidade de Hematologia Pediátrica, Serviço de Hematologia Clínica, Centro Hospitalar Universitário de Coimbra; 3 – Consulta de Imunodeficiências, Hospital Pediátrico, Centro Hospitalar Universitário de Coimbra; 4 – Unidade de Infeciologia Pediátrica, Hospital Pediátrico, Centro Hospitalar Universitário de Coimbra

Introdução / Descrição do Caso
Menina de 15 meses, previamente saudável, admitida no Serviço de Urgência por febre com 2 dias de evolução, irritabilidade, anorexia, icterícia e colúria. Rinofaringite aguda diagnosticada na semana anterior. Analiticamente destacava-se anemia (8.5 g/dL), VGM normal, sem reticulocitose, plaquetas $151x10^9$/L, esfregaço de sangue periférico com anisocitose; função renal normal, hiperbilirrubinémia não conjugada, LDH e AST aumentadas (2645U/L e 201U/L, respetivamente), ferritina elevada (24204.9ng/mL), pCr e PCT negativas; TAD negativo. Radiografia de tórax e ecografia abdominal sem alterações. Durante o internamento, evolução com neutropenia ($1.13x10^9$/L) e trombocitopenia ($117x10^9$/L) ligeiras e agravamento da anemia (7.1 g/dL) com reticulócitos $31x10^9$/L, pelo que fez suporte transfusional. Aspirado medular: fragmentos normocelulares, megacariopoiese ativa, hiperplasia eritroide, alguns fenómenos de hemofagocitose. Cargas plasmáticas de CMV=1159 cópias/ml e de HHV-6=707785 cópias/ml, também detetado no aspirado medular (CMV negativo). Iniciou ganciclovir endovenoso seguido de valganciclovir oral, com recuperação clínica e analítica, com negativação das cargas virais, e normalização sustentada dos parâmetros hematológicos. As investigações à data não permitiram identificação de eventual patologia subjacente.

Comentários / Conclusões
Apresentamos um caso de aplasia medular transitória secundária a infeção HHV-6, precedida por citólise.
O HHV-6, tal como o PvB19, estão associados a eritroblastopenia transitória na infância, sobretudo reconhecidas em crianças com *turnover* eritropoiético aumentado de base (anemias hemolíticas crónicas), retratando uma complicação rara de um vírus comum.

Palavras-chave : anemia aplásica, HHV6

Hematologia | Caso Clínico

EP-062 – (21SPP-11388) – TROMBOFLEBITE IDIOPÁTICA EM IDADE PEDIÁTRICA

Beatriz B. Pedreira[1]; Lisa Pereira Soares[1]; Maria João Borges[1]; Lucília Nóbrega[1]; Lucília Aveiro[1]
1 – Hospital Central do Funchal

Introdução / Descrição do Caso
Introdução: A maioria dos casos de eventos trombóticos (ET) em idade pediátrica ocorre em recém nascidos hospitalizados e na 1ª infância havendo um segundo pico na adolescência. O fator de risco mais frequente é a presença de CVC (Cateter Venoso Central). As trombofilias adquiridas mais comuns nesta idade são a mutação no fator V Leiden, mutação da protrombina G20210A, deficiência de antitrombina e de proteínas S e C.
Descrição do caso: Sexo masculino, 11 anos, antecedentes familiares tio paterno com AVC aos 26 anos, avó paterna com dois Acidentes Isquémicos Transitórios e um nado-morto. Recorreu ao serviço de urgência por tumefação com cerca de 1 cm palpável na face interna da coxa direita, dolorosa à palpação, móvel, associada a dificuldade na marcha, sem sinais inflamatórios. Sinal de Homans e empastamento gemelar ausente bilateralmente e pulsos pediosos palpáveis. Negava febre, alterações cutâneas, diminuição da força no membro, dispneia ou tosse.A ecografia revelou estrutura de morfologia discóide, anecogénica, não depressível, com contornos regulares e limites bem definidos, que media cerca de 8x3x7mm de maiores eixos compatível com tromboflebite de veia tributária da veia grande safena direita. Iniciou enoxaparina subcutânea e ibuprofeno que cumpriu por 7 dias, tendo alta medicado com anti-inflamatório não esteróide e aplicação de gelo local. Realizou estudo de trombofilias que não mostrou alterações.

Comentários / Conclusões
Discussão: Num 1º ET que não esteja relacionado com o CVC deve realizar-se testes de avaliação de trombofilias pois a prevalência de eventos trombóticos é maior neste grupo de doentes quando comparados com aqueles com eventos trombóticos relacionados com o CVC.

Palavras-chave : Tromboflebite, trombofilia

Hematologia | Caso Clínico

EP-063 – (21SPP-11870) – ANEMIA FERROPÉNICA – A PROPÓSITO DE DOIS CASOS CLÍNICOS

Laura Leite-Almeida[1]; Rita Alvelos[2]; Katia Maurício[2]; Elsa Hipólito[2]; Jorge Vaz Duarte[2]; Fernando Silva[3]
1 – Serviço de Pediatria, UAG da Mulher e da Criança, Centro Hospitalar Universitário de São João, Porto; 2 – Serviço de Pediatria, Centro Hospitalar do Baixo Vouga, Aveiro; 3 – Serviço de Hematologia Clínica, Centro Hospitalar do Baixo Vouga, Aveiro

Introdução / Descrição do Caso
Duas adolescentes, referenciadas ao Serviço de Urgência pelo Médico Assistente por anemia ferropénica grave. Apresentavam-se hemodinamicamente estáveis, apenas palidez cutânea a salientar ao exame objetivo. Em ambas foi administrado ferro endovenoso em regime de internamento e ferro oral no domicílio.

Caso 1: 10 anos, sexo feminino. Apresentava uma clínica com 2 semanas de evolução de cansaço, tonturas e palidez cutânea. Tinha tido a menarca há 4 meses, desde então com menometrorragias. Foi observada por ginecologia e iniciou progestativo cíclico, com diminuição das perdas hemáticas. Analiticamente, hemoglobina 6.4g/dL e ferritina 2ng/mL. Do restante estudo analítico, a salientar TP aumentado, com ATTP normal. Doseamento do fator VII diminuído (45%), mas valor sem relevância hemostática.
Caso 2: 13 anos, sexo feminino. Clínica de lipotimia, toracalgia e astenia com 3 meses de evolução. Pagofagia diária desde há 2 meses. Diversos erros alimentares, com excesso de consumo de produtos lácteos e baixo teor de ferro. Analiticamente hemoglobina 6.3g/dL, ferritina 2ng/mL. Correção do padrão alimentar no domicílio.

Ambas com resolução da clínica, da anemia e da ferropenia após 1 mês. Restante investigação sem alterações de relevo.

Comentários / Conclusões
O défice de ferro é a causa mais comum de anemia, apresentando um dos picos de prevalência na adolescência, período de rápido crescimento. Apresentamos dois casos de anemia grave devido a hemorragia menstrual abundante e erros alimentares, duas etiologias comuns nesta faixa etária. Pretende-se reforçar a importância da pesquisa destes fatores de risco por rotina durante a adolescência, de forma a sinalizar e tratar precocemente estes casos.

Palavras-chave : anemia, anemia ferropénica, ferro

Oncologia | Caso Clínico

EP-064 – (21SPP-11486) – POR TRÁS DA LINFADENOPATIA EM ADOLESCENTE: O DESAFIO DIAGNÓSTICO!

Francisca Strecht Guimarães[1]; Maria Inês Oliveira[2]; Inês Azevedo[1]; Ana Maia Ferreira[3]; Catarina Matos Figueiredo[1]; Graça Loureiro[1]

1 – Centro Hospitalar de Entre o Douro e Vouga; 2 – Centro Materno Infantil do Norte, Centro Hospitalar e Universitário do Porto; 3 – Instituto Português de Oncologia do Porto Francisco Gentil, EPE

Introdução / Descrição do Caso

A linfadenopatia é comum em idade pediátrica e geralmente benigna e auto-limitada. São causas: idiopática, infeciosa ou tumoral. O grande desafio é evitar abordagens agressivas a todos, mas diagnosticar atempadamente patologia grave.

Adolescente, sexo masculino, 16 anos, (imigrante, em Portugal há 9 meses), saudável, recorreu duas vezes ao serviço de urgência de hospital nível II por tumefação inguinal com três anos de evolução, estável, com início de queixas álgicas nas duas semanas prévias. Sem história de comportamentos sexuais de risco, sem queixas genito-urinárias. Cedência álgica a AINES. Referência a cirurgia há três anos no país de origem a hemangioma cavernoso na coxa esquerda.

Ao exame objetivo: tumefação mole, ≈1cm, palpável, no terço proximal da coxa esquerda, (proximal à cicatriz de cirurgia prévia), indolor, sem sinais inflamatórios locais.
Ecografia no SU: duas adenomegalias adjacentes (14x12mm e 13x8mm), heterogéneas, hilo definido por Dopller; possíveis gânglios reativos.
Orientado para Consulta de Pediatria. Encaminhado para Cirurgia Pediátrica para biópsia. O estudo anatomopatológico revelou alterações sugestivas de histiocitoma fibroso angiomatóide (HFA). De momento, sem queixas álgicas ou sintomas de novo. Mantem seguimento por Oncologia.

Comentários / Conclusões

O HFA é um subtipo de sarcoma que atinge adolescentes e tem potencial maligno intermédio.
Tem como manifestações: linfadenopatia e dor.
O diagnóstico deve ser precoce para optimizar o prognóstico.
De salientar o atraso do diagnóstico neste caso; por um lado devido às restrições associadas à Pandemia Covid 19; por outro lado, as dificuldades dos imigrantes no acesso aos cuidados de saúde, assim como a falta de informação clínica fornecida pelo doente.

Palavras-chave : adolescente, imigrante, tumefação inguinal, biópsia

Oncologia | Caso Clínico

EP-065 – (21SPP-11513) – ASSIMETRIA DA NÁDEGA – O QUE ESCONDE?

Beatriz Câmara[1]; Catarina Andrade[1]; Graça Araújo[1]; Rudi Carvalho[1]; Carla Pilar[2]; Fátima Alves[2]; Ana Paula Ornelas[1]
1 – Serviço de Pediatria do Hospital Central do Funchal; 2 – Serviço de Cirurgia Pediátrica do Hospital Central do Funchal

Introdução / Descrição do Caso
O lipoblastoma é uma neoplasia benigna rara, cuja composição histológica se assemelha ao tecido adiposo fetal. É mais frequente nos primeiros 3 anos de vida, no sexo masculino (3:1) e localiza-se predominantemente nos membros inferiores. As lesões apresentam crescimento rápido e indolor. A ressonância magnética (RM) constitui a modalidade diagnóstica de eleição para avaliação da extensão tumoral e planeamento cirúrgico. O tratamento de escolha é a ressecção cirúrgica. O prognóstico é excelente, apesar da taxa de recorrência local ser de até 46%.
Lactente de 5 meses, sexo feminino, aparentemente saudável até à data, com aparecimento de assimetria da nádega direita, com 15 dias de evolução. Apresentava lesão que condicionava desvio do sulco internadegueiro, com 4 cm de maior eixo, de consistência elástica, móvel, indolor, sem flutuação ou sinais inflamatórios. Analiticamente sem elevação de marcadores tumorais ou parâmetros inflamatórios. Realizou ecografia e RM de partes moles que confirmaram a presença de uma volumosa lesão heterogénea subcutânea, maioritariamente sólida e vascularizada, sem sinais de envolvimento secundário. Foi submetida a intervenção cirúrgica e o exame anátomo-patológico estabeleceu o diagnóstico de lipoblastoma. Pós-exérese da neoformação, mantém vigilância clínica e imagiológica, a cada 3 meses, por equipa multidisciplinar, sem evidência de recidivas locais.

Comentários / Conclusões
O lipoblastoma é um tumor lipomatoso de crescimento rápido, em crianças pequenas, que deve fazer diagnóstico diferencial com lipossarcoma ou lipofibromatose. Uma maior consciencialização e reconhecimento desta entidade poderá evitar a realização de exames complementares de diagnóstico desnecessários e medidas terapêuticas inadequadamente agressivas.

Palavras-chave : Assimetria, Lipoblastoma, Ressonância magnética, Lipossarcoma

Oncologia | Caso Clínico

EP-066 – (21SPP-11742) – CUIDADOS PALIATIVOS PEDIÁTRICOS

Carla Rodrigues[1]; Inês Dias[2]
1 – USF Pró-Saúde; 2 – USF do Minho

Introdução / Descrição do Caso
C.F.C, 9 anos, residente na Suíça, diagnosticada em Julho/2018 com Sarcoma de Ewing do fémur distal direito, realizou quimioterapia e amputação posterior por necrose tumoral em Nov/2018. Realizou ciclos de quimioterapia e radioterapia, iniciando em Abril/2020 seguimento em cuidados paliativos na Suiça. Em Junho/2020, veio de férias a Portugal, sendo seguida no domicílio pelo Médico de Família que lhe foi atribuído, tendo este tido um papel essencial no controlo de sintomas em contexto familiar. Paralelamente foi também seguida pelo serviço de Pediatria do Hospital de Braga. A aplicação dos princípios básicos dos Cuidados Paliativos Pediátricos foi crucial no acompanhamento desta doente, permitindo otimizar o seu conforto e proporcionar o devido apoio nos últimos momentos de vida.

Comentários / Conclusões
Os Cuidados Paliativos Pediátricos (CPP) são uma abordagem ativa e total, desde o diagnóstico ou reconhecimento da patologia, durante toda a vida e para além da morte da criança/jovem. Incluem o controlo de sintomas, a provisão de períodos de descanso dos cuidadores e o acompanhamento na fase terminal e luto.
Em Portugal tem-se verificado um aumento constante no número de doenças crónicas complexas diagnosticadas, mas com poucas equipas especializadas a prestar os cuidados adequados, que permitam que a criança/jovem tenha uma morte tranquila e junto dos seus entes queridos no seu ambiente habitual.
Dado a pertinência deste tema e a necessidade de que todas as crianças em Portugal tenham cuidados dignos, não só durante a vida, mas também no momento da morte, apresenta-se este trabalho com o objetivo de, não só discutir este caso em particular, mas também capacitar os pediatras com os conhecimentos de CPP básicos.

Oncologia | Caso Clínico

EP-067 – (21SPP-11760) – DOR MANDIBULAR COMO MANIFESTAÇÃO INICIAL DE LEUCEMIA DE BURKITT

Dora Sousa[1]; Joanna Ashworth[1]; Joana Queirós[1]; Emília Costa[1,2]; Tereza Oliva[3]; Anabela Bandeira[1,4]
1 – Serviço de Pediatria, Centro Materno Infantil do Norte, Centro Hospitalar Universitário do Porto; 2 – Unidade de Hematologia, Serviço de Pediatria, Centro Materno Infantil do Norte, Centro Hospitalar Universitário do Porto; 3 – Serviço de Oncologia Pediátrica, Instituto Português de Oncologia do Porto; 4 – Unidade de Doenças Metabólicas, Serviço de Pediatria, Centro Materno Infantil do Norte, Centro Hospitalar Universitário do Porto

Introdução / Descrição do Caso
Descreve-se o caso de um adolescente de 12 anos, sexo masculino, seguido por cefaleia mista, sem medicação habitual. Foi observado no serviço de urgência por dor mandibular direita com 2 semanas de evolução, de difícil controlo com anti-inflamatórios não esteróides e tramadol, com despertares noturnos, limitação da amplitude de abertura da boca e perda ponderal de 4%. Agravamento progressivo da dor com extensão à arcada dentária inferior e referência a dor na grade costal e omoplata direita. Sem história de trauma. Objetivamente muito ansioso, com dor ao toque nas áreas mencionadas. Exame neurológico normal. Realizadas radiografia torácica e mandibular normais, tomografia computorizada de crânio, maxilo-facial e pescoço que revelou espessamentos mucosos inflamatórios no seio maxilar direito sugestivos de pólipo/ quisto de retenção mucoso e múltiplas formações ganglionares cervicais não suspeitas de malignidade. Analiticamente sem citopenias, lactato desidrogenase 5 vezes superior ao normal e ácido úrico ligeiramente elevado. O esfregaço de sangue periférico mostrou células imaturas com citoplasma basofílico e vacúolos. A citometria de fluxo foi sugestiva de linfoma Burkitt. Foi transferido para o Instituto Português de Oncologia do Porto tendo sido feito o diagnóstico de leucemia de Burkitt complicada com síndrome de compressão medular.

Comentários / Conclusões
O linfoma de Burkitt é uma neoplasia agressiva com prevalência mundial de 3/ 1.000.000 e pico de incidência aos 11 anos. Pretende-se alertar para a importância do reconhecimento e valorização da dor óssea persistente, localizada e refratária como sintoma inicial de apresentação de patologia oncológica em idade pediátrica.

Palavras-chave : linfoma, leucemia, Burkitt, dor óssea

Oncologia | Caso Clínico

EP-068 – (21SPP-11537) – BANDEIRAS VERMELHAS NA DOR LOMBAR

Diogo Mota[1,2]; Isabel Urraca M. S.[2,3]; Susana Nunes[4]; Irene Carvalho[2]

1 – Serviço de Imunoalergologia, Centro Hospitalar Universitário São João; 2 – Serviço de Pediatria, Unidade Autonónoma Gestão da Mulher e da Criança, Centro Hospitalar Universitário de São João; 3 – Unidade de Farmacologia Clínica, Centro Hospitalar Universitário São João; 4 – Serviço de Oncologia Pediátrica, Centro Hospitalar Universitário São João

Introdução / Descrição do Caso

Rapaz de 12 anos, assintomático até 3 semanas antes de ser avaliado em contexto de urgência por lombalgia associada a despertares noturnos, com agravamento progressivo, e intermitente pela marcha, com múltiplos recursos prévios a várias instituições de saúde. Sem febre ou história de trauma. Objetivamente, dificuldade na marcha por exacerbação da dor. O estudo analítico revelou bicitopenia ligeira; a TAC dorsolombar mostrou abaulamentos discais circunferencias L4-L5 e L5-S1. Internado para investigação. Lesão óssea inespecífica nas vértebras D11-D12 detetada em RMN dorsolombossagrada. Por agravamento marcado da intensidade da dor, de difícil controlo, com necessidade de doses crescentes de opióides, repetiu TAC dorsolombar que mostrou fraturas compressivas por insuficiência óssea de D11 a L2; TAC toracoabdominopelvico com evidência de adenomegalias axilares bilaterais; aparecimento de pancitopenia (Hb 8.7g/dL, Leuc 2660/uL, Plq 62000/uL) sem alterações na imunofenotipagem do sangue periférico. Colocada a hipótese de doença hemato-oncológica; o mielograma mostrou infiltração medular maciça por células mononucleares imaturas e a imunofenotipagem do aspirado medular com 56% de blastos com características de linfócitos B – compatível com Leucemia linfoblástica B.

Comentários / Conclusões

A lombalgia é um sintoma comum na idade pediátrica, frequentemente auto-limitada, sendo a sua etiologia variada, maioritariamente benigna. Pode, no entanto, ser a primeira manifestação de uma doença grave, associada a doenças inflamatórias, infecciosas ou neoplásicas. A presença das chamadas bandeiras vermelhas na dor lombar, neste caso o despertar noturno e a dor grave, motivou uma rápida e exaustiva investigação que levou ao diagnóstico de uma doença oncológica.

Palavras-chave : Lombalgia, Leucemia

Infecciologia | Caso Clínico

EP-069 – (21SPP-11459) – ERITEMA NODOSO: APRESENTAÇÃO RARA DE UMA DOENÇA COMUM, A PROPÓSITO DE DOIS CASOS CLÍNICOS

Joana Vieira De Melo[1]; Maria Inês Soares[1]; Ana Margalha Miranda[1]

1 – Serviço de Pediatria, Unidade Local de Saúde do Baixo Alentejo, EPE

Introdução / Descrição do Caso

O eritema nodoso (EN), apesar de raro, é a forma mais comum de paniculite septal sem vasculite em idade pediátrica sendo resultante de uma reação de hipersensibilidade do tecido subcutâneo. A causa do EN é na maioria idiopática, mas pode estar associada a várias doenças infeciosas, autoimunes e neoplásicas. Das causas infeciosas, a infeção streptocócica é a causa mais comum (28-48%). Apresentam-se duas crianças, uma de 11 anos do sexo masculino e outra de 4 anos do sexo feminino, observadas no Serviço de Urgência Pediátrica em 2021 com duas semanas de intervalo. No primeiro caso o doente foi observado por febre e lesões cutâneas nodulares, eritematosas e dolorosas na região pré-tibial bilateralmente e na face extensora dos membros superiores. No segundo caso a doente foi observada por odinofagia e lesões cutâneas nodulares com as mesmas características. Ambos sem alterações ao exame objetivo além das lesões cutâneas, analiticamente a destacar no primeiro caso VS 120 mm/h, PCR 23.1 mg/dL e no segundo caso PCR 3.8 mg/dL, ambos com pesquisa de antigénio de *Streptococcus* do grupo A negativa. Ambos tiveram alta com o diagnóstico de EN de etiologia desconhecida. Durante o seguimento objetivou-se cinética decrescente de TASO no primeiro caso (373 IU/mL > 257 IU/mL) e no segundo caso TASO (154 IU/mL > 135 IU/mL) e anti-DNase B (347 U/mL > 298 U/mL) comprovando-se a infeção streptocócica aguda prévia como etiologia do EN. Os doentes mostraram resolução completa das lesões 3 meses após a primeira observação.

Comentários / Conclusões

Apesar da habitual evolução benigna e resolução espontânea do EN, a investigação etiológica é fundamental tendo em conta a variedade de patologias sistémicas que podem estar implicadas e que podem necessitar de uma abordagem específica.

Palavras-chave : eritema nodoso, Streptococcus grupo A, criança

Infecciologia | Casuística / Investigação

EP-070 – (21SPP-11306) – ESTUDO EPIDEMIOLÓGICO DOS CASOS DE SARAMPO INFANTIL NO BRASIL (2010-2018) E SUA RELAÇÃO COM O MOVIMENTO ANTIVACINAS

Ana Carolina Prioste De Oliveira[1]; Mariana Gabriela Apolinário Mian[1]; Ricardo José Razera[2]; Gabriella Soares De Souza[1]
1 – Centro Universitário Claretiano; 2 – Universidade Federal de Uberlândia

Introdução e Objectivos
O sarampo resurgiu no Brasil nos últimos anos devido a queda na cobertura vacinal das crianças desde 2018, levou ao aumento dos casos da referida doença em crianças em todo o Brasil, segundo relatório do Programa Nacional de Imunizações. Notícias falsas, as "fakenews", e o avanço do movimento antivacinas no Brasil, são as principais causas dessa ocorrência. Objestivos: correlacionar o movimento antivacinas e notícias falsas ao crescimento do número de casos infantis de sarampo no Brasil.

Metodologia
Estudo epidemiológico, descritivo, a partir de notificações dos casos de sarampo infantil entre 2010 e 2018, disponibilizados pelo Sistema de Informação Hospitalar do SUS (SIH / SUS), do Ministério de Saúde brasileiro.

Resultados
Decresceram os casos entre 2010 e 2015; Em 2016, não houve nenhum caso da doença, e o Brasil conquistou o certificado da Organização Pan-Americana para a Eliminação da Circulação do Vírus do Sarampo, igualmente a 2017. Porém, em 2018, o número de casos de crianças com Sarampo aumentou, chegando a 1.053 casos. Segundo o Governo Federal do Brasil, facilitar a troca de mensagens entre brasileiros, nas redes sociais, é um dos maiores motivos do processo de recusa vacinal no país. Com o surgimento de notícias falsas na saúde pública, a população, por não conhecer a maioria dos benefícios do processo de imunização, negligencia as campanhas vacinais e acredita nas mensagens, sem buscar sua veracidade.

Conclusões
Através dos procedimentos metodológicos adotados no estudo epidemiológico, constatou-se um processo de transformação social em nível nacional. De acordo com os dados analisados, verifica-se que, de fato, existe uma relação entre a recusa vacinal no sarampo infantil, com a presença de notícias falsas.

Palavras-chave : sarampo, vacina, imunização, fakenews

Resumo retirado a pedido do autor

Infecciologia | Caso Clínico

EP-071 – (21SPP-11465) – SÍNDROME DA PELE ESCALDADA ESTAFILOCÓCCICA – A PROPÓSITO DE UM CASO CLÍNICO

Mariana Viegas[1]; Teresa Magalhães[1]; Mariana Pedro[1]; Marta Caldas[1]; Madalena Sassetti[1]; Anabela Bicho[1]
1 – Serviço de Pediatria do Centro Hospitalar do Oeste – Unidade de Caldas da Rainha

Introdução / Descrição do Caso
A síndrome da pele escaldada estafilocócica é causada por toxinas esfoliativas de algumas estirpes de Staphylococcos aureus e é caracterizada por eritema cutâneo com esfoliação e separação das camadas superficiais da epiderme.
Recém-nascido de 19 dias, do sexo feminino. Gestação de termo sem intercorrências e período neonatal precoce de evolução normal. Recorre ao serviço de urgência por exsudato no olho direito com dois dias de evolução e no dia anterior eritema e lesões bolhosas flácidas na face, região cervical, face anterior do tronco e dorso. Sem outra sintomatologia ou toma de medicamentos. À admissão sem febre, com irritabilidade, exsudato ocular purulento bilateral, eritema intenso em toda a face, região cervical e tronco, crostas melicéricas em redor da boca e olhos, fissuras radiais em redor da boca e sinal de Nikolsky positivo na face e região anterior do tronco. Analiticamente leucócitos de 12.600/uL, com 32.9 % de neutrófilos e 51.5 % de linfócitos, e PCR de 0,1 mg/dl. Perante a suspeita de conjuntivite purulenta bilateral e síndrome da pele escaldada estafilocóccica foi internada e iniciada antibioticoterapia com flucloxacilina e clindamicina por via endovenosa e cloranfenicol tópico ocular. Exame bacteriológico do exsudato ocular positivo para Staphylococcus aureus multissensível e hemocultura negativa. Ao longo do internamento manteve-se estável e apirética, com desaparecimento da irritabilidade. Observada melhoria das lesões, com descamação fina e resolução do exsudato ocular, tendo alta no oitavo dia de internamento.

Comentários / Conclusões
Trata-se de um caso de síndrome de pele escaldada estafilocóccica num recém-nascido, entidade rara e potencialmente fatal, mas com boa resposta à terapêutica antibiótica precoce.

Palavras-chave : Pele escaldada estafilocóccica, Eritema, Exsudato ocular

Infecciologia | Caso Clínico

EP-072 – (21SPP-11467) – UMA ADENOPATIA CERVICAL SUSPEITA

Patrícia Dias Santos[1]; Tong Yang[2]; Joana Rios[2]
1 – Área de Pediatria, Hospital Dona Estefânia, Centro Hospitalar e Universitário Lisboa Central; 2 – Departamento de Pediatria, Hospital Beatriz Ângelo

Introdução / Descrição do Caso
A existência de adenopatias constitui um achado comum no exame objetivo da região cervical, sendo na sua maioria de natureza reativa.Contudo, constituem um desafio diagnóstico na presença de características suspeitas.Adolescente de 12 anos recorreu ao serviço de urgência por tumefação cervical direita sem sintomas constitucionais,notada cerca de 48 horas antes da admissão.Palpava-se adenopatia cervical direita com 3 cm de diâmetro, elástica,móvel,sem sinais inflamatórios,não apresentando outras adenopatias palpáveis.Apresentava leucopenia com linfopenia e avaliação ecográfica com múltiplas adenopatias nas cadeias espinhais acessórias bilateralmente, a maior vascularizada.Foi reavaliada após 4 semanas, aspeto ecográfico com aumento das dimensões e serologias IgM para EBV e CMV negativas.Realizou punção aspirativa e TAC toracoabdominopelvica que evidenciava múltiplas adenopatias, de localização cervical, mediastínica e subcarinal.Foi submetida a biopsia excisional que revelou linfadenite granulomatosa necrotizante, cuja ferida cirúrgica iniciou drenagem passiva de conteúdo pastoso esbranquiçado, não responsivo a antibioterapia empírica.Fez prova tuberculinica com resultado positivo.Registou-se melhoria clínica progressiva com a instituição de terapêutica antibacilar, com cicatrização da escrófula.

Comentários / Conclusões
Vascularização intraganglionar e envolvimento mediastínico sugeriam hipótese de malignidade cuja biopsia excisional não corroborou.Investigação etiológica sequencial é fundamental nos casos de linfadenopatias suspeitas uma vez que nem sempre a anamnese orienta o diagnóstico,sendo de extrema importância a sua celeridade.A biopsia ganglionar excisional é fundamental na presença de sinais de alarme apesar de ausência de alterações no aspirado.

Palavras-chave : adenopatia, escrófula, granulomatose

Infecciologia | Casuística / Investigação

EP-073 – (21SPP-11512) – LINFADENITES – 10 ANOS DE INTERNAMENTOS NUM HOSPITAL DE NÍVEL II

Luzia Condessa[1]; Maria Limbert[1]; Maria Garrotes[1]; Sara Martins[1]; Margarida Chaves[1]
1 – Serviço de Pediatria – Hospital de Cascais, Dr. José de Almeida

Introdução e Objectivos
Linfadenite é uma condição comum na infância, maioritariamente associada a infeção viral e autolimitada. Menos frequentemente, complica-se em adenofleimão, e necessita de antibioticoterapia e internamento. Propõe-se caracterizar os casos de linfadenite em crianças internadas num hospital pediátrico de nível II.

Metodologia
Análise retrospetiva e descritiva através de processos clínicos de crianças internadas com diagnóstico de adenite/adenofleimão de janeiro de 2010 a dezembro de 2020.

Resultados
Identificaram-se 91 casos, 58% do sexo masculino, com mediana de idades de 2 anos. Apresentação maioritariamente sintomática (65%), e aguda (97%), com dor local como sintoma predominante. Febre registada em 70% dos casos, com mediana 6 dias de duração. Predominaram as adenites unilaterais (82%) e cervicais (91%). Infeção prévia em 44% dos casos. Avaliação ecográfica realizada em 87%.Todos efeturam avaliação analítica (67% com leucocitose > 15000, e 53% com PCR> 5mg/dl). Registaram-se 6 casos de bacteriémia, com *Streptococcus agalactiae* como o agente mais frequente; e 10 culturas de exsudado com exame bacteriológico positivo (Staphylococcus *aureus* predominante). A maioria (87) cumpriu antibioterapia empírica, com mediana de 10 dias de duração. Foi necessária drenagem cirúrgica em 17 casos. A evolução foi favorável em 99% (mediana de 7 dias de internamento), com 6 transferências, e 1 óbito por síndroma hemofagocítico.

Conclusões
Os resultados são concordantes com os dados obtidos na literatura, com predomínio das formas agudas e autolimitadas. Apesar do desafio do diagnóstico etiológico, a abordagem é simples, devendo-se excluir potenciais complicações.

Palavras-chave : linfadenite, adenofleimão, adenite

Infecciologia | Caso Clínico

EP-074 – (21SPP-11676) – ÚLCERAÇÃO GENITAL: UMA ETIOLOGIA INCOMUM NA INFÂNCIA

Mariana Pedro[1]; Marta Caldas[1]; Teresa Magalhães[1]; Jorge Penas[1]; Daniel Soares[1]
1 – Serviço de Pediatria, Centro Hospitalar do Oeste, Unidade Caldas da Rainha

Introdução / Descrição do Caso
As úlceras genitais são uma solução de continuidade da pele, associado a processo inflamatório. Podem localizar-se na vagina, pénis, região ano-rectal ou perineal. Apresenta um diagnóstico diferencial extenso, incluindo doenças infeciosas e não infeciosas. Lactente de 11 meses do sexo feminino, sem antecedentes pessoais relevantes. Observada no Serviço de Urgência Pediátrico (SUP) por febre com 3 dias de evolução e recusa alimentar, tendo sido admitido o diagnóstico de Otite Média Aguda e iniciado Amoxicilina. Reobservada dois dias depois no SUP por manutenção da febre e aparecimento de lesão genital. Ao exame objetivo apresentava edema, rubor e calor no grande lábio esquerdo, com lesão macular negra com cerca de 0,5 cm de diâmetro. Realizou avaliação analítica que mostrou Leucócitos 13 400/uL (37,1% neutrófilos) e PCR 2,5 mg/dL. Optou-se por adicionar ácido clavulânico ao antibiótico previamente iniciado. No dia seguinte, novamente observada no SUP, por úlcera na face interna do grande lábio esquerdo com 0,5 cm de diâmetro e pápula eritematosa com massa sólida palpável com cerca de 0,5 cm na face interna do grande lábio contra-lateral. Apresentava serologias negativas. Foi admitido o diagnóstico de Úlcera de Lipschutz, tendo tido alta medicada com analgesia. Manteve seguimento em consulta com resolução das lesões sem cicatriz.

Comentários / Conclusões
A Úlcera de Lipschutz é uma condição muito rara na infância, que ocorre mais frequentemente em adolescentes sem vida sexual ativa. Caracteriza-se por um início súbito de dor e ulceração necrótica genital, tipicamente bilateral, com o padrão "*kissing nodes*". Considera-se que se trate de uma resposta imune a uma infeção recente. É um diagnóstico a não esquecer aquando do aparecimento de uma ulceração genital.

Palavras-chave : Úlcera genital, kissing nodes, Sem cicatriz, Pediatria

Infecciologia | Caso Clínico

EP-075 – (21SPP-11687) – TUMEFAÇÃO CERVICAL NUM LACTENTE: SERÁ TUBERCULOSE?

Joana Brígida Capela[1]; Inês Almeida[1]; Mariana Reis[1]; Filipa Dias[1]; Maria João Virtuoso[1]
1 – Serviço de Pediatria – Centro Hospitalar e Universitário do Algarve – Unidade de Faro

Introdução / Descrição do Caso
A tuberculose ganglionar cervical é a apresentação mais comum de tuberculose extrapulmonar na infância. É rara em países desenvolvidos e pode resultar de disseminação hematogénea ou infeção do anel de Waldeyer. A ulceração, fistulização e abcesso surgem como complicação. O diagnóstico é feito por ecografia e biópsia (anatomopatologia, exame micobacteriológico e teste de amplificação de ácidos nucléicos – TAAN). O tratamento com tuberculostáticos de primeira linha é eficaz, com bom prognóstico.
Trata-se de um lactente de 4 meses, não vacinado com BCG, apesar de pertencer a grupo elegível. Recorreu ao serviço de urgência por tumefação abaixo do ângulo da mandíbula esquerdo com 10 dias de evolução, dolorosa, com sinais inflamatórios. Na admissão apresentava-se febril, sem outras adenopatias palpáveis. Analiticamente com anemia (108g/L), leucocitose (37300/uL) e PCR 19mg/L. A ecografia de partes moles revelou múltiplas adenomegálias sem trajeto fistuloso. Iniciou antibioterapia empírica por diagnóstico provável de adenite bacteriana, sem melhoria. Foi drenado com saída de exsudado purulento, com exame bacteriológico negativo. Durante o internamento a mãe foi diagnosticada com tuberculose pulmonar bacilífera. Realizou prova de Mantoux, IGRA e pesquisa de TAAN no pus, que foram positivos. A biópsia ganglionar excisional revelou granulomas necrotizados. Sem evidência de foco pulmonar primário ou doença pulmonar ativa. Iniciou tuberculostáticos (rifampicina, isoniazida, pirazinamida e etambutol) com evolução clínica favorável até à data.

Comentários / Conclusões
O caso descrito alerta para a importância da suspeição deste diagnóstico, perante contexto epidemiológico e clínica sugestivos, apesar de ser uma entidade pouco comum na faixa etária apresentada.

Palavras-chave : tuberculose ganglionar, adenopatia cervical

Infecciologia | Casuística / Investigação

EP-076 – (21SPP-11647) – HEMOCULTURAS: AGENTES ISOLADOS EM IDADE PEDIÁTRICA

Andre Coelho Almeida[1]; Susana Cláudia Teixeira[1]; Juan Calviño[1]; Joana Carvalho[1]
1 – Serviço de Pediatria e Neonatologia, Centro Hospitalar de Trás-Os-Montes e Alto Douro

Introdução e Objectivos
A febre é comum em idade pediátrica mas, por vezes, é necessário a realização de hemocultura para identificar o agente etiológico e orientar a terapêutica. Este estudo pretende determinar os agentes isolados em hemoculturas e correlaciona-los com dados clínicos.

Metodologia
Análise retrospetiva de todas as hemoculturas colhidas na urgência pediátrica, de hospital de nível II, em crianças com idade superior a 28 dias, entre janeiro 2016 e dezembro 2020. Revisão dos processos dos doentes com hemoculturas positivas.

Resultados
Das 826 hemoculturas colhidas 19 foram positivas (2,3%) para bactérias potencialmente patogénicas (uma com isolamento de 2 agentes). 94,7% das crianças apresentava febre; 58% tinham menos de 36 meses. Os agentes mais frequentes foram *Staphylococcus aureus* sensíveis à meticilina (35%), *Haemophilus influenzae* (20%), *Escherichia coli* (10%) e *Neisseria meningitidis* (10%). As *N. meningitidis* eram serotipo Y para o qual as crianças não estavam vacinadas. Abaixo dos 36 meses as apresentações foram diversas, incluindo sépsis, bacteriémia, meningococemia, pielonefrite e pneumonia. Predominou o *H. influenzae* (27%). Após os 36 meses 75% das infecções foram estafilocócicas e predominaram as infeções osteoarticulares. Flucloxacilina e ceftriaxone foram os antibióticos mais usados. O tempo médio de internamento foi 10 dias. Não ocorreram óbitos.

Conclusões
Foi registada baixa taxa de positividade indo de encontro ao reportado na literatura, com predomínio de infecções estafilocócicas. Abaixo dos 36 meses registou-se uma maior variabilidade de agentes. Não existiram meningococemias desde 2017 (sem serótipos B/C no período total) podendo estar relacionado com a vacinação. O conhecimento da epidemiologia é importante para a melhoria dos resultados clínicos.

Palavras-chave : Febre, Hemoculturas, Agentes, Antibioterapia, Urgência

Infecciologia | Caso Clínico

EP-077 – (21SPP-11696) – ABCESSO SEPTAL POR S. PNEUMONIAE E H. INFLUENZAE

Sara Torres Oliveira[1]; Miguel Arede Antunes[2]; José Gonçalo Marques[1]
1 – Unidade de Infeciologia e Imunodeficiências, Serviço de Pediatria Médica, Departamento de Pediatria do Hospital de Santa Maria – Centro Hospitalar Universitário Lisboa Norte, Lisboa, Portugal; 2 – Serviço de Otorrinolaringologia – Centro Hospitalar Universitário Lisboa Norte, Lisboa, Portugal

Introdução / Descrição do Caso

O abcesso do septo nasal é incomum e, na maioria dos casos, secundário à colonização bacteriana de um hematoma septal, mais frequentemente após traumatismo da face. O *Staphylococcus aureus* é o agente isolado em 70% dos casos em idade pediátrica. Criança de 3 anos, sexo feminino, saudável, recorreu ao hospital da área de residência por dor e edema da pirâmide nasal, na sequência de trauma da face na semana anterior. Foi referenciada para observação por Otorrinolaringologia (ORL). Na admissão: subfebril; edema da pirâmide nasal, rinorreia anterior e dor à palpação; eupneica. As análises revelaram neutrofilia e proteína-C-reativa 5,49 mg/dL. A rinoscopia anterior e a tomografia computorizada concordaram na hipótese de hematoma septal com obliteração total da fossa nasal esquerda. Na cirurgia ORL, verificou-se abcesso septal que foi drenado. Iniciou antibioterapia (AB) endovenosa com amoxicilina/ácido clavulânico (AAC), mantendo-se apirética no internamento, com melhoria clínica. O exame microbiológico isolou *Streptococcus pneumoniae* e *Haemophilus influenzae*, sensíveis à AB prescrita. Teve alta após 7 dias, com indicação para AAC oral até completar 14 dias. Foi reavaliada 1 semana após destamponamento – assintomática; pirâmide nasal e septo sem sinais inflamatórios.

Comentários / Conclusões

O abcesso septal é raro após trauma, mas pode causar complicações graves por extensão intracraniana, como trombose do seio cavernoso, e deformidade física por destruição da cartilagem nasal. O diagnóstico precoce é essencial e a AB endovenosa deve incluir não só cobertura de *S. aureus*, o agente mais comum, mas também dos agentes comensais das fossas nasais.

Palavras-chave : abcesso, pediatria, antibioterapia, septo nasal

Infecciologia | Caso Clínico

EP-078 – (21SPP-11733) – EXANTEMA EM "LUVAS E MEIAS"

Filomena Santos[1]; Sónia Ferreira Silva[2]; Paula Santos[1]; Débora Aroeira Mendes[1]; Artur Bonito Vitor[1]; Julieta Morais[1]
1 – Serviço de Pediatria – Centro Hospitalar Médio Tejo, E.P.E.; 2 – USF Barquinha – ACES Médio Tejo

Introdução / Descrição do Caso

A síndrome papular purpúrica em "luvas e meias" é uma entidade clínica habitualmente causada pelo Parvovirus B19, com uma distribuição típica como o próprio nome indica. Esta síndrome muitas vezes acompanha-se por febre e lesões orais e/ou genitais. Normalmente surge em adolescentes/jovens adultos, sendo raro na infância. Nas crianças costuma ter uma evolução mais longa, muitas vezes sem a presença de febre e com menor envolvimento das mucosas.
Criança de 21 meses, sexo masculino, caucasiano, previamente saudável e sem antecedentes relevantes. Trazido ao Serviço de Urgência por erupções cutâneas nos membros superiores e inferiores desde o dia anterior, no qual a mãe referia confluência das lesões. Referia ainda tosse esporádica produtiva e obstrução nasal. Sem outras queixas.
Ao exame objetivo a destacar lesões eritemato-papulares, pruriginosas, algumas com componente purpúrica a nível das extremidades dos membros. Não afetava nem palmas nem plantas. Restante exame objetivo sem alterações relevantes.
Tendo em conta o quadro clínico descrito acima admitiu-se uma síndrome papular purpúrica em "luvas e meias".
Dado o bom estado geral da criança, optou-se por não fazer colheitas sanguíneas e teve alta para o domicílio com medidas sintomáticas.

Comentários / Conclusões

Os autores reportam o caso por ser uma forma de apresentação menos vulgar que o exantema em face esbofeteada.
Por norma esta entidade clínica é autolimitada pelo que é fundamental o seu reconhecimento, de forma a se evitar quer exames complementares de diagnóstico quer tratamentos desnecessários (principalmente se estamos perante uma criança previamente saudável).

Palavras-chave : Síndrome papular purpúrico em "luvas e meias", Parvovírus B19

Infecciologia | Caso Clínico

EP-079 – (21SPP-11763) – TUBERCULOSE PERITONEAL: UM DIAGNÓSTICO PARA LÁ DE APENDICITE

Mariana Reis[1]; Tatiana Revez[2]; Joana Capela[1]; Inês Almeida[1]; Filipa Dias[1]; Maria João Virtuoso[1]
1 – Serviço de Pediatria – Centro Hospitalar e Universitário do Algarve – Unidade Faro; 2 – Serviço de Cirurgia – Centro Hospitalar e Universitário do Algarve – Unidade Faro

Introdução / Descrição do Caso
As formas extrapulmonares de tuberculose (TB) representam 30-40% dos casos na população pediátrica, sendo que a TB peritoneal (TBP) é rara em crianças saudáveis. Dor abdominal, febre e perda ponderal são os sintomas mais comuns.
Adolescente de 17 anos, sexo masculino, natural da Índia, residente em Portugal há 3 anos, previamente saudável, recorreu ao SU por febre vespertina com suores noturnos e dor abdominal com 15 dias de evolução, associados a vómitos persistentes nas últimas 24h. A salientar uma perda ponderal de 10 Kg. Sem contato com casos conhecidos de TB. À admissão apresentava um quadro clínico e laboratorialmente sugestivo de peritonite, e na ecografia identificou-se derrame peritoneal e coleções a nível da FID, sem identificação do apêndice ileo-cecal. Por suspeita de apendicite aguda, foi realizada laparoscopia exploratória, que mostrou ascite e múltiplos nódulos peritoneais do tipo miliar, tendo sido colocadas as hipóteses diagnósticas de carcinomatose ou TBP. Perante a elevada suspeição clínica de TBP, no 5º dia de internamento iniciou tuberculostáticos de 1ª linha (isoniazida, rifampicina, etambutol, pirazinamida), com evolução clínica favorável. O diagnóstico posteriormente confirmado pela biópsia peritoneal, que mostrou granulomas necrotizantes e na qual foi identificada, por PCR, Mycobacterium tuberculosis.

Comentários / Conclusões
Neste caso, a suspeição precoce de TBP face aos achados laparoscópicos facilitou a marcha diagnóstica e a instituição precoce de terapêutica. Deverá excluir-se esta entidade em doentes com ascite, sobretudo se acompanhada de outros sintomas abdominais ou constitucionais insidiosos. O diagnóstico de TBP ainda se mantém um desafio perante a apresentação fruste e inespecífica e os testes diagnósticos limitados.

Palavras-chave : tuberculose, peritonite, tuberculose peritoneal, laparoscopia

Infecciologia | Caso Clínico

EP-080 – (21SPP-11772) – HHV-6 E ATAXIA AGUDA – CASO CLÍNICO

Tomás Ferrão[1]; Vilma Lopes[2]; Patrícia Gomes Pereira[1]; Daniela Pio[1]; Sandra Rebimbas[1]; Jorge Vaz Duarte[1]; Maria Manuel Flores[1]
1 – Centro Hospitalar Baixo Vouga; 2 – Centro Hospitalar VIla Nova de Gaia/Espinho

Introdução / Descrição do Caso

O HHV-6 é uma causa comum de doença na criança, originando exantema súbito em 20% dos casos e convulsão febril em 10-15%. É apresentado um caso clínico com uma manifestação neurológica rara provocada pelo HHV-6.
Apresenta-se uma criança do sexo masculino, 23 meses, antecedentes irrelevantes, que recorre ao Serviço de Urgência (SU) em D2 de febre, e durante avaliação médica no SU teve convulsão tónico-clónica generalizada, que respondeu a diazepam retal. Regressou ao SU em D5 de doença, mantendo febre, e por apresentar sonolência, irritabilidade e alterações da marcha; ao exame físico, a destacar, apresentava ataxia. Realizou estudo analítico, com hemograma e proteína-C reativa sugestivos de infeção vírica e pesquisa de tóxicos na urina, positiva a benzodiazepinas. Serologias, pesquisa de vírus nas secreções, TC-CE e citoquímico do LCR sem alterações. Foi internada sob tratamento empírico com Ceftriaxone e Aciclovir por suspeita de cerebelite aguda.
Em D1 de internamento ficou apirética e iniciou em D2 exantema maculo-papular no tronco e membros inferiores e foi conhecido o resultado da pesquisa no LCR por PCR: positiva a HHV-6. Suspendeu Aciclovir e melhorou gradualmente da ataxia, com resolução do exantema.
Teve alta, com o diagnóstico de cerebelite aguda a HHV-6, ao 5º dia de internamento, ainda com discreta alteração da marcha. Manteve a antibioterapia em Hospital de Dia até exame cultural do LCR ser negativo. Na reavaliação em D7 após alta, já assintomática, encontrava-se sem alterações ao exame objetivo.

Comentários / Conclusões

Os autores chamam à atenção para a infeção por HHV-6 no diagnóstico diferencial de ataxia aguda, e a importância das técnicas de biologia molecular no LCR para o diagnóstico de infeções do SNC.

Palavras-chave : ataxia, cerebelite, exantema súbito, HHV-6

Infecciologia | Caso Clínico

EP-081 – (21SPP-11839) – KERION CELSI PALPEBRAL

Inês Alexandra Azevedo[1]; Sara Sofia S. Rodrigues[1]; Rosário Marques Da Cunha[1]; Magalys Pereira[1]; Virgínia Monteiro[1]
1 – Centro Hospitalar Entre Douro e Vouga

Introdução / Descrição do Caso
O Kerion Celsi é uma forma inflamatória de *tinea capitis.* Os agentes mais frequentemente envolvidos são: *Trichophyton verrucosum*, *Trichophyton mentagrophytes*, *Microsporum canis* e *Microsporum gypseum*.
Criança de 8 anos, sexo masculino, previamente saudável. Trazido ao Serviço de Urgência por edema e lesão na pálpebra superior esquerda com 15 dias de evolução. Associadamente apresentava náuseas, vómitos e cefaleias frontais com 24 horas de evolução. Negada febre. Tinha realizado previamente tratamento com ácido fusidico tópico e amoxiclina+ácido clavulanico PO, sem melhoria. Ao exame objetivo apresentava na região palpebral esquerda placa eritematosa com micropustulas e escamas, com 5 cm de diâmetro. Edema perilesional e ptose palpebral, com movimentos oculares preservados. O estudo analítico demonstrou leucocitose e neutrofilia. Realizou punção lombar, sem alterações de relevo no LCR. TC CE e órbitas confirmou celulite pré-septal. Foi internado no Serviço de Pediatria com diagnóstico de celulite pré-septal associada a lesão herpética com sobreinfeção bacteriana, para vigilância e terapêutica com amoxicilina+ácido clavulâmico ev e aciclovir ev. Por noção de agravamento em D2 de internamento foi instituído ceftriaxone ev e clindamicina ev. Em D7 de internamento, por ausência de melhoria, foi avaliado por Dermatologia Pediátrica, sendo efectuado o diagnóstico de Kerion Celsi e iniciado Griseofulvina. O cultural de secreções da lesão teve crescimento de *Candida albicans.*

Comentários / Conclusões
O espectro clínico é muito variável, sendo mais frequentemente uma lesão tipo "colmeia de abelha" e noutras localizações. O diagnóstico precoce e terapêutica adequada podem prevenir complicações.

Palavras-chave : kerion celsi, tinea capitis, Lesão palpebral, Candida albinas

Infecciologia | Caso Clínico

EP-082 – (21SPP-11827) – A PROPÓSITO DA ANEMIA FERROPÉNICA UMA CAUSA A CONSIDERAR

Inês Pereira Soares[1]; Ana Raquel Claro[2]; Ana Cristovão Ferreira[2]; Florbela Cunha[1]
1 – Serviço de Pediatria, Hospital de Vila Franca de Xira; 2 – Serviço de Pediatria Médica, Hospital de Santa Maria, Centro Hospitalar Universitário Lisboa Norte

Introdução / Descrição do Caso
A infeção por Helicobacter pylori (HP) é geralmente assintomática nas crianças. Apesar da pouca sintomatologia gastrointestinal pode manifestar-se como anemia ferropénica (AF). O *gold-standard* para o diagnóstico é a endoscopia digestiva alta (EDA) com biópsias (BX) da mucosa gástrica sendo a gastrite nodular patognomónica.
Caso Clínico: 12 anos, sexo feminino, previamente saudável, com 2 meses de evolução de astenia, tonturas e lipotimia associada ao esforço; sem epigastralgia, menorragia ou outras perdas hemáticas. Verificou-se agravamento dos sintomas 5 dias antes do internamento. Apresentava-se taquicárdica, pálida com mucosas descoradas. Analiticamente: anemia microcítica e hipocrómica (Hb 5,4g/dL, VGM 57,1fL, CMHG 28,7g/dL), ferritina de 2ng/mL. Fez terapêutica com ferro endovenoso e investigação etiológica: função tiroideia normal, anticorpo anti-transglutaminase e pesquisa de sangue oculto e parasitas nas fezes negativos, ecografia abdominal e radiografia de tórax sem alterações. O teste respiratório para HP foi positivo. Efetuou EDA, sem alterações histológicas, com isolamento de HP nas BX. Fez erradicação com amoxicilina/clindamicina e omeprazol durante 2 semanas. Ficou assintomática e com normalização dos índices hematológicos (Hb 12,3g/dL, ferritina 25ng/mL).

Comentários / Conclusões
O HP pode ser uma causa de AF inexplicada devido a gastrite e úlceras pépticas. Outros mecanismos podem estar implicados como a redução de vitamina C no ácido gástrico, aumento da síntese de hepcidina e utilização do ferro para proliferação bacteriana, pelo que, tal como nesta doente, a ausência de alterações da mucosa gástrica não exclui o diagnóstico devendo-se realizar cultura das BX.

Palavras-chave : Helicobacter Pylori, anemia ferropénica, biópsia gástrica

Infecciologia | Caso Clínico

EP-083 – (21SPP-11828) – VARICELA ZOSTER: NEM SEMPRE TÃO BENIGNA!

Inês Alexandra Azevedo[1]; Sara Alves Araújo[1]; Joana Ferreira Mendes[1]; Lúcia Gomes[1]; Miguel Costa[1]
1 – Centro Hospitalar Entre Douro e Vouga

Introdução / Descrição do Caso
A Ataxia aguda é definida como uma alteração súbita da marcha, equilíbrio ou coordenação com menos de 72 horas de duração, numa criança previamente saudável. O diagnóstico diferencial inclui intoxicação medicamentosa, cerebelite infeciosa e pós-infeciosa, trauma e neoplasias.
Criança de 4 anos, sexo feminino, sem antecedentes de relevo. Trazida ao Serviço de Urgência, por quadro de vómitos, tonturas e desequilíbrio da marcha. Noção materna de cefaleias, sem fotofobia e/ou fonofobia. Mãe refere Varicela com 8 dias de evolução, com apirexia após o terceiro dia de doença. Irmã também com varicela. Ao exame objectivo salientava-se: mucosas ligeiramente desidratadas; hemodinamicamente estável; exantema disperso compatível com varicela em fase de resolução; exame neurológico com dismetria na prova dedo-nariz e ataxia da marcha, sem outras alterações. Realizou estudo analítico sem alterações de relevo. O caso foi discutido com Neuropediatria, sendo decidido internamento com fluidoterapia endovenosa e vigilância clínica. A evolução foi favorável, com resolução da sintomatologia em 72h.

Comentários / Conclusões
A cerebelite pós varicela tem geralmente uma evolução benigna e auto- limitada, no entanto, causas mais graves podem ter de ser excluídas. Podemos equacionar se a vacinação universal contra a varicela seria a solução para a prevenção das complicações por este vírus.

Palavras-chave : varicela zoster, Ataxia aguda, Cerebelite pós varicela

Infecciologia | Caso Clínico

EP-084 – (21SPP-11862) – ARTRITE INTERFACETÁRIA LOMBOSSAGRADA ASSOCIADA A MIOSITE PARAVERTEBRAL POR MYCOBACTERIUM TUBERCULOSIS

Mariana Sá Pinto[1]; Maria Luís Tomé[1]; Diogo Rocha[2]; Isabel Carvalho[1]; Mafalda Santos[3]; Diana Moreira[1]

1 – Serviço de Pediatria do Centro Hospitalar de Vila Nova de Gaia/Espinho; 2 – Unidade funcional de Radiologia de Intervenção do Centro Hospitalar de Vila Nova de Gaia/Espinho; 3 – Serviço de Ortopedia do Centro Hospitalar de Vila Nova de Gaia/Espinho

Introdução / Descrição do Caso

A artrite sética interfacetária lombar é uma condição extremamente rara, provavelmente subdiagnosticada, muitas vezes associada a complicações como abcesso epidural e dos músculos paraespinhais. Tem sido maioritariamente descrita em adultos com poucos casos reportados em idade pediátrica.

Criança sexo masculino, 7 anos, previamente saudável, com BCG ao nascimento e sem contacto conhecido de tuberculose. Admitido por lombalgia direita de agravamento progressivo com 1 mês de evolução a condicionar alteração da postura e da marcha, com história previa de queda de bicicleta, sem outros sintomas associados. Ao exame objetivo constatada claudicação direita com desequilíbrio, mais evidente em calcanhares, atitude escoliótica com compensação para a esquerda e dor eletiva à palpação da região lombossagrada direita. Analiticamente, parâmetros inflamatórios e Quantiferon TB Gold plus (QFT-Plus) negativos. A RMN revelou artrite da articulação zigoapofisária direita de L5-S1 e hipersinal dos tecidos moles circunjacentes. A TC revelou lise ístmica direita e fratura da faceta articular inferior direita de L5. Realizada biópsia muscular por radiologia de intervenção com identificação de DNA de Mycobacterium tuberculosis por PCR em tempo real, com teste molecular de resistências para Isoniazida e Rifampicina negativos. Iniciou Isoniazida, Rifampicina, Pirazinamida e Etambutol, com evolução clínica favorável.

Comentários / Conclusões

A artrite sética interfacetária com miosite por Mycobacterium tuberculosis é extremamente rara, sobretudo em idade pediátrica. Os autores enfatizam o elevado índice de suspeição no reconhecimento deste diagnóstico e salientam a importância da biópsia por radiologia de intervenção e o uso de técnicas de biologia molecular.

Palavras-chave : miosite, artrite interfacetária, Mycobacterium tuberculosis

Infecciologia | Caso Clínico

EP-085 – (21SPP-11864) – EXANTEMA: DA CABEÇA AOS PÉS

Ana Isabel Moreira Ribeiro[1]; Lara Margarida Navarro[1]; Cláudia Patraquim[1]; Joana Oliveira[1]
1 – Serviço Pediatria, Hospital de Braga

Introdução / Descrição do Caso
Criança de 13 meses, sexo masculino, sem antecedentes pessoais de relevo. Observado por febre e exantema maculopapular de agravamento progressivo, com 2 dias de evolução. Medicado há 12 dias com amoxicilina por otite média e amigdalite agudas. Pais com coriza na semana prévia, SARS-COV2 negativo. Ao exame objetivo com exantema maculopapular eritematoso, simétrico, confluente nos membros e tronco, atingimento palmoplantar e face, com predomínio nas áreas de pressão, que desaparecia à digitopressão e mucosas poupadas. Gânglios ilíacos palpáveis, móveis, elásticos infracentimétricos. Orofaringe ruborizada sem exsudado. Restante exame objetivo sem alterações. Analiticamente sem leucocitose com predomínio de linfócitos (atípicos). Função hepática e renal sem alterações. PCR 7.5mg/L; PCT 0.13ng/mL. Serologias: anti-CMV contacto prévio, EBV early ag IgG negativo, EBV viral capside ag IgG negativo IgM duvidoso, EBV nuclear barr ag IgG positivo, Parvovirus B19 negativo, ac.anti-Herpes I/II negativoS, ac.Mycoplasma negativo. Hemocultura e SARs-COV2: negativos. Durante o internamento manteve febre até D8 de doença. Reavaliação analítica mantinha-se sem leucocitose com predomínio linfocítico e agora com citólise hepática e PCR 24.5mg/L. Realizou ecografia abdominal sem alterações. Pesquisa de DNA de Epstein Barr Virus por *Real Time-Polimerase Chain Reaction* positivo confirmou o diagnóstico. Apresentou regressão lenta mas favorável do exantema.

Comentários / Conclusões
A incidência de exantema após tratamento com aminopenicilina em crianças com infeção por EBV é 80-100%. O caso clínico mostra uma reação de hipersensibilidade tipo IV em consequência da infeção por EBV com evolução benigna. No entanto é necessário ter atenção a formas graves com envolvimento sistémico.

Palavras-chave : Exantema, EBV, Mononucleose Infecciosa

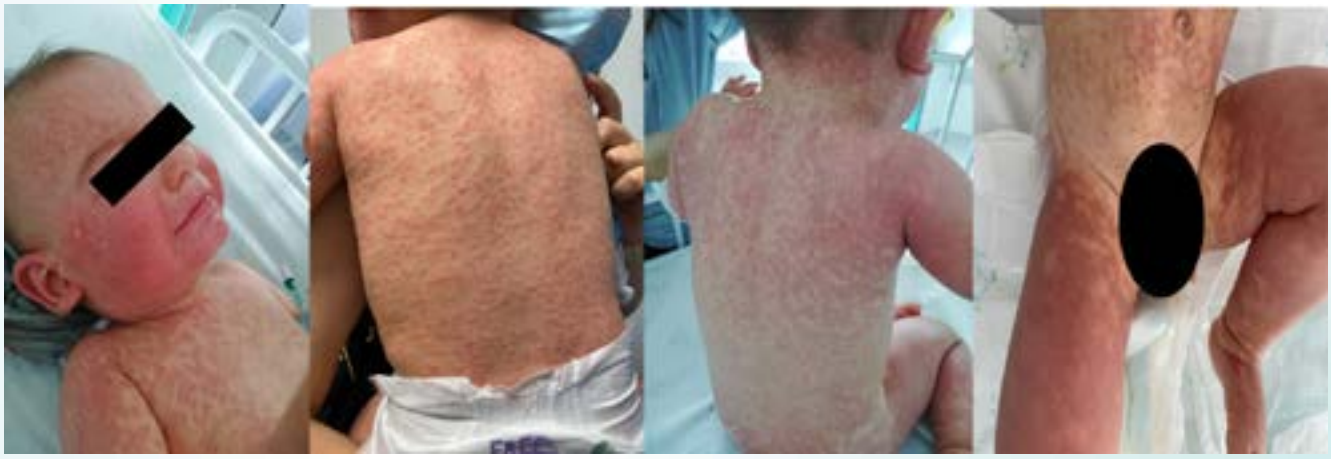

Infecciologia | Casuística / Investigação

EP-086 – (21SPP-11934) – PANDEMIA POR SARS-COV-2 E INTERNAMENTOS POR INFEÇÃO RESPIRATÓRIA

Catarina Leuzinger-Dias[1]; Margarida Camacho Sampaio[1]; Carla Chaves Loureiro[2,3]; Núria Madureira[4]; Miguel Félix[4]

1 – Serviço de Pediatria Médica, Hospital Pediátrico, Centro Hospitalar e Universitário de Coimbra; 2 – Consulta de Alergologia Pediátrica, Serviço de Pediatria Ambulatória, Hospital Pediátrico, Centro Hospitalar e Universitário de Coimbra; 3 – Clínica Universitária de Pediatria, Faculdade de Medicina, Universidade de Coimbra; 4 – Unidade de Pneumologia, Hospital Pediátrico, Centro Hospitalar e Universitário de Coimbra

Introdução e Objectivos

As infeções respiratórias (IR) são um motivo comum de doença e internamento em idade pediátrica, com maior incidência no outono/inverno. Em 2020, a pandemia COVID19 levou a
medidas para prevenção da infeção a SARS-CoV-2. Pretendeu-se avaliar o seu impacto nos internamentos por IR não-COVID19.

Metodologia

Estudo retrospetivo descritivo dos internamentos por IR não-COVID19 numa enfermaria de pediatria médica num hospital terciário, entre 1/setembro/2019 e 31/março/2020 (P19/20) e no período homólogo de 2021(P20/21).

Resultados

No P19/20 houve 109 internamentos IR não-COVID19, constituindo 29,5% do total. A mediana das idades foi 1A e 44% apresentavam comorbilidades. Os diagnósticos mais frequentes foram bronquiolite aguda (BA) (n=40) e pneumonia vírica (n=36), sendo o VSR o agente mais frequentemente identificado (n=47). Onze doentes necessitaram de cuidados intensivos (CI), 7 sem comorbilidades e 5 com VSR. No P20/21 houve 14 internamentos, constituindo 4,6% do total. A mediana de idades foi 5A e 50% apresentavam comorbilidades. Os diagnósticos mais comuns foram pneumonia bacteriana (n=5) e BA (n=4, rinovírus em todas). Dois doentes necessitaram de CI, ambos com pneumonias bacterianas e comorbilidades.
A redução da proporção de internamentos IR não-COVID19 entre P19/20 e P20/21 teve significado estatístico ($p<0.001$).

Conclusões

O número de internamentos por IR não-COVID19 durante a pandemia por SARS-CoV-2 foi cerca de 8 vezes menor que no ano anterior. Houve uma evidente diminuição na identificação de VSR e IR associadas. Admite-se que as medidas adotadas na prevenção da infeção a SARS-CoV-2 tenham contribuído para a redução da transmissão de outros agentes infeciosos, alterando o paradigma sazonal de infeções.

Palavras-chave : infeções respiratórias, SARS-CoV-2, internamentos, VSR

Infecciologia | Caso Clínico

EP-087 – (21SPP-11942) – MENINGITE ASSÉPTICA – UMA ETIOLOGIA A NÃO ESQUECER

Margarida Dias[1]; Ana Reis E Melo[1,2]; Madalena Von Hafe[1]; Irene Pinto De Carvalho[1,3]

1 – Serviço de Pediatria, Unidade Autónoma de Gestão da Mulher e Criança, Centro Hospitalar Universitário de São João; 2 – Unidade de Infeciologia Pediátrica e Imunodeficiências Primárias, Serviço de Pediatria, Unidade Autónoma de Gestão da Mulher e Criança, Centro Hospitalar Universitário de São João; 3 – Unidade de Pediatria Hospitalar, Serviço de Pediatria, Unidade Autónoma de Gestão da Mulher e Criança, Centro Hospitalar Universitário de São João

Introdução / Descrição do Caso

O herpes zoster com desenvolvimento de complicações neurológicas é raro em crianças imunocompetentes. Fatores que aumentam o risco incluem a presença de imunossupressão, exantema na região craniocervical e varicela no início da infância.
Adolescente de 12 anos, sexo feminino, previamente saudável com história de varicela aos 2 anos de idade, apresentou cefaleia holocraniana desde há 4 dias de agravamento progressivo com foto e fonofobia. Febre com 8 horas de evolução associada a náuseas e vómitos alimentares. Ao exame objetivo destacava-se razoável estado geral, lesões vesiculares no dermátomo C6/C7 e sinal de Brudzinski positivo. Analiticamente sem alterações. Após 8 tentativas de realização de punção lombar (PL), o exame citoquímico do líquido cefalorraquidiano (LCR) revelou 688 leucócitos/uL com 96,2% de mononucleares e proteínas totais 1,03g/L. Iniciou aciclovir e ceftriaxone endovenosos (EV) empiricamente. Posteriormente conhecido resultado positivo para vírus varicela-zoster por PCR efetuada no LCR e lesões cutâneas. Restantes resultados microbiológicos negativos. Cumpriu 14 dias de aciclovir EV. Cinco dias após PL reiniciou cefaleia intensa, incapacidade de ortostatismo e vómitos, compatíveis com síndrome pós-PL. Foi medicada com cafeína oral e analgesia fixa, com resolução completa em 6 dias. Foi orientada para consulta de Infeciologia Pediátrica para exclusão de imunodeficiência.

Comentários / Conclusões

Embora raro, o vírus varicela-zoster deve ser considerado como possível causa de meningite em crianças com exantema vesicular e história de varicela na primeira infância. O síndrome pós-PL geralmente surge em 72 horas após PL mas não deve ser excluído se ocorrer mais tardiamente, sobretudo na presença de fatores de risco para a sua ocorrência.

Palavras-chave : aciclovir, herpes zoster, meningite, síndrome pós-punção lombar, vírus varicela-zoster

Infecciologia | Caso Clínico

EP-088 – (21SPP-11448) – MASTITE, DOENÇA RARA EM IDADE POUCO FREQUENTE!

Ana Gisela Oliveira[1]; Madalena Meira Nisa[1]; Joaquina Antunes[1]; Patrícia Horta[1]; Ana Marques[1]
1 – Centro Hospitalar Tondela-Viseu, EPE

Introdução / Descrição do Caso
Introdução:
A mastite é uma inflamação da mama, rara em idade pediátrica, ocorrendo maioritariamente em recém-nascidos de termo, entre os 8-17 anos e no sexo feminino. Pode dever-se à passagem de hormonas maternas por via transplacentar condicionando aumento do tecido mamário e à sua produção na puberdade.
Descrição de caso:
Lactente de 4 meses, sexo masculino, previamente saudável, com antecedentes pré e peri-natais irrelevantes, sob fórmula infantil desde o nascimento. Referência a tumefação e eritema da mama direita, com menos de 12h de evolução. Negadas escorrência mamária, manipulação ou trauma local, febre ou outras queixas. Ao exame objetivo apresentava tumefação retromamilar direita dura, eritematosa, quente, com 2,5 cm de diâmetro, sem escorrência, lesão cutânea ou adenopatias palpáveis. Avaliação analítica com 14000 leucócitos (Neutrófilos 30,5%), PCR 0,02mg/dL. Assumido diagnóstico de mastite, teve alta sob flucloxacilina. Na reavaliação às 48h com melhoria franca, mantendo apenas tumefação dura retromamilar, sem outros sinais inflamatórios. A ecografia revelou área hipoecogénica ovulada com 6,5mm na mama direita, provável coleção líquida. Completou 8 dias de terapêutica, com resolução completa, sem necessidade de drenagem.

Comentários / Conclusões
O caso apresentado relata o diagnóstico de mastite numa idade pouco frequente. A mastite caracteriza-se por eritema, edema, calor, hipersensibilidade e endurecimento local, geralmente unilateral. Pode também ocorrer formação de abcesso e saída de exsudato purulento pelo mamilo. Manifestações sistémicas são raras. Pode relacionar-se com infeção da pele e/ou obstrução ductal, tendo maioritariamente bom prognóstico. O tratamento é a antibioterapia sendo o tratamento cirúrgico excecional.

Palavras-chave : Mastite, Tumefação mamária, Lactente

Infecciologia | Caso Clínico

EP-089 – (21SPP-11474) – MIS-C: CASO CLINICO EM ADOLESCENTE

André Costa E Silva[1]; Carolina Germana[1]; Rita Aldeia Silva[2]; André Azevedo[1]; Sofia Poço Miranda[1]; Cátia Juliana Silva[1]; Inês Correia Magalhães[1]; Sandrina Martins[1]
1 – Unidade Local de Saúde do Alto Minho; 2 – Hospital Braga

Introdução / Descrição do Caso
As manifestações da infeção por SARS COV-2 na idade pediátrica são na sua maioria ligeiras ou mesmo inexistentes. Porém, em Abril de 2020 surgem as primeiras descrições de crianças que desenvolvem resposta inflamatória sistémica significativa temporalmente relacionadas com a infeção, MIS-C. Esta síndrome rara compartilha características comuns com outras condições inflamatórias pediátricas incluindo doença de Kawasaki e síndromes de choque tóxico. Aqui descrevemos o caso de um paciente pediátrico admitido no Hospital Santa Luzia, diagnosticado com MIS-C. Adolescente de 15 anos do sexo feminino, sem antecedentes de relevo, recorre ao Serviço de Urgência do Hospital Santa Luzia por febre nos 5 dias prévios à vinda, associada a queixas álgicas generalizadas e astenia. Apresentava vómitos esporádicos e dejeções diarreicas. Negava sintomas respiratórios. A mãe tinha testado positivo para SARS-COV2 4 semanas antes. Ao exame objetivo apresentava-se taquicardica, hipotensa, prostrada e pálida. Necessitou de suporte vasopressor, tendo em seguida sido transferida para uma unidade de cuidados intensivos pediátricos. O estudo complementar revelou insufiência renal aguda, elevação das enzimas cardíacas, anemia, trombocitopenia e positividade dos anticorpos IgM anti-spike do SARS-COV2 confirmando o diagnóstico de MIS-C.

Comentários / Conclusões
MIS-C está associado a uma miríade de sintomas e atingimento de vários sistemas. Apesar do SARS-CoV-2 exibir tropismo para as células do trato respiratório, pode não existir manifestação de sintomas respiratórios, como normalmente visto em adultos, sendo que a maioria dos pacientes com MIS-C apresenta sintomas gastrointestinais. Por se tratar de uma doença recente o prognóstico do MIS-C é ainda incerto.

Palavras-chave : Sars-Cov2, MIS-C

Infecciologia | Caso Clínico

EP-090 – (21SPP-11669) – DERMATITE ATÓPICA – UM DIAGNÓSTICO COMUM A PROPÓSITO DE UMA COMPLICAÇÃO RARA

Mariana Pedro[1]; Marta Caldas[1]; Ana Catarino Gomes[2]; Fernanda Neves[3]; Sara Diogo[1]; Fabiana Fortunato[1]
1 – Serviço de Pediatria, Centro Hospitalar do Oeste, Unidade Caldas da Rainha; 2 – USF Arandis, ACES Oeste Sul, ARS Lisboa e Vale Tejo; 3 – Serviço de Dermatologia, Centro Hospitalar do Oeste, Unidade Caldas da Rainha

Introdução / Descrição do Caso
A dermatite atópica (DA) é uma doença cutânea crónica, pruriginosa e inflamatória que afeta 5 em cada 20 crianças mundialmente. Estas apresentam uma predisposição a desenvolverem lesões cutâneas bacterianas ou virais.
Lactente de 4 meses, do sexo masculino, com antecedentes pessoais de DA. Aparentemente bem até 3 semanas antes da admissão, altura em que surgiram lesões descamativas amareladas no couro cabeludo, admitindo o diagnóstico de crosta láctea. Por agravamento das lesões cutâneas com presença de exsudado iniciou amoxicilina e ácido clavulânico, sendo referenciado a consulta de dermatologia. Posteriormente por disseminação das lesões para a face e membros foi referenciado para o Serviço de Urgência Pediátrico (SUP). Apresentava familiar com infeção labial herpética com lesões ativas. Ao exame objetivo, à admissão no SUP, apresentava bom estado geral e lesões vesiculo-papulares exsudativas na face, couro cabeludo, tronco, membros, nádegas e períneo. Efetuou avaliação analítica, incluindo serologia para VIH, doseamento de imunoglobulinas e populações linfocitárias; apenas a referir eosinofilia grave e IgE total ligeiramente aumentada. Admitido o diagnóstico de eczema herpético com provável sobreinfeção, pelo que iniciou aciclovir e flucloxacilina. Manteve seguimento em consulta de pediatria e dermatologia, com resolução das lesões após 2 meses.

Comentários / Conclusões
O eczema herpético caracteriza-se pela sobreinfeção vírica de uma dermatose inflamatória preexistente, mais frequente na DA, que pode demorar até 6 semanas a cicatrizar. Causada pelos vírus Herpes simplex (VHS) tipo 1 e 2, sendo considerada uma emergência dermatológica rara que afeta < 3% das crianças com DA.

Palavras-chave : Dermatite atópica, Herpes simplex, Pediatria

Infecciologia | Caso Clínico

EP-091 – (21SPP-11673) – ERITEMA NODOSO: UMA FORMA POSSÍVEL DE APRESENTAÇÃO DE SARS-COV2

Filomena Santos[1]; Artur Bonito Vitor[1]; Julieta Morais[1]
1 – Serviço de Pediatria – Centro Hospitalar Médio Tejo, E.P.E.

Introdução / Descrição do Caso
O eritema nodoso é uma entidade clínica caracterizada por uma inflamação da gordura subcutânea, com apresentação típica de nódulos eritemato-violáceos bilaterais e dolorosos ao longo da superfície extensora dos membros (especialmente nos membros inferiores), vulgarmente associado a patologia infeciosa e auto-imune.
As manifestações dermatológicas associadas ao SARS-CoV2 têm sido cada vez mais descritas na literatura. Dentro destas, o eritema nodoso é dos menos frequentes.
Criança de 4 anos, sexo masculino, caucasiano, de antecedentes pessoais: púrpura de Henoch-Schonlein. Apresentava um quadro de astenia, fadiga e surgimento de lesões dolorosas a nível da face pré-tibial bilateralmente. Sem contexto epidemiológico de COVID19. À observação verificaram-se lesões compatíveis com eritema nodoso, sem outras alterações ao exame objetivo. Na avaliação analítica, destaca-se IGRA negativo, TASO negativo e IgM SARS-CoV2 positiva. Feita pesquisa de SARS-CoV2 por PCR negativa. Repetiram-se serologias SARS-CoV2 com intervalo de cerca de 2 meses, já com perfil descendente de IgM e ascendente de IgG.

Comentários / Conclusões
Este caso clínico tem a intenção de alertar para a importância de incluir a infeção por SARS-CoV2 como uma das muitas etiologias de eritema nodoso, nomeadamente tendo em conta todo o contexto pandémico atual.

Palavras-chave : Eritema nodoso, SARS-CoV2

Infecciologia | Caso Clínico

EP-092 – (21SPP-11708) – CO-INFEÇÃO SARS-COV-2/ CMV – UM DESAFIO CLÍNICO

Rita Lages Pereira[1]; Sara Machado[2]; Ana Luísa Lobo[2]; Alexandre Fernandes[3]; Laura Marques[3]
1 – Serviço de Pediatria, Hospital de Braga; 2 – Serviço de Pediatria, Hospital da Senhora da Oliveira – Guimarães; 3 – Unidade de Infeciologia e Imunodeficiências, Serviço de Pediatria, Centro Materno Infantil do Norte, Centro Hospitalar do Porto

Introdução / Descrição do Caso
As diferentes manifestações da COVID-19 representam um desafio clínico. Apesar do principal alvo ser o sistema respiratório, há cada vez mais evidência de manifestações neurológicas associadas.
Lactente, 2 meses, sexo masculino, antecedentes de gestação mal vigiada, com exposição a tabaco e álcool e restrição do crescimento fetal, recorreu ao SU por vómitos, diarreia e recusa alimentar. Diagnosticada infeção por SARS-CoV-2 por PCR. Ficou internado para vigilância e fluidoterapia. No dia seguinte iniciou crises convulsivas focais de difícil controlo. TC-CE sem alterações, EEG identificou crise convulsiva prolongada. Punção lombar com pleocitose, com CMV positivo e SARS-CoV-2 negativo no LCR. Iniciou levetiracetam e foi transferido para a UCIP. RMN-CE com lesões sequelares de infeção por CMV. Assumida infeção CMV provavelmente pós-natal (pesquisa de CMV no cartão de Guthrie negativa) para além de encefalite, crises convulsivas e COVID-19. Cumpriu tratamento com ganciclovir, ceftriaxone, metilprednisolona e levetiracetam, que mantém em ambulatório. Sem convulsões desde D14 de internamento, mantendo estabilidade clínica.

Comentários / Conclusões
Embora rara, existem relatos de encefalite a SARS-CoV-2, com base em achados clínicos e imagiológicos, sem identificação de SARS-CoV-2 no LCR. A fisiopatologia não é clara, mas sugere-se que o mecanismo seja imunomediado e não infeção vírica direta. Neste caso, a evidência de co-infecção SARS-CoV-2 e CMV levanta a questão do papel etiológico de cada um deles na apresentação clínica. A maioria dos RN com infeção adquirida por CMV é assintomática. A desregulação da resposta imune inata na COVID-19, subjacente ao estado hiperinflamatório, poderá ter agido como um fator potenciador da clínica da infeção pós-natal a CMV.

Palavras-chave : SARS-CoV-2, CMV, COVID-19, Encefalite

Infecciologia | Caso Clínico

EP-093 – (21SPP-11590) – FEBRE DE ORIGEM DESCONHECIDA – A PROPÓSITO DE UM CASO CLÍNICO

Ana Teresa Baptista[1]; Marta Ayres Pereira[1]; Inês Cascais[2]; Lucília Vieira[1]; Rosa Barbosa[1]; Carla Brandão[1]; Joaquim Cunha[1]
1 – Serviço de Pediatria, Centro Hospitalar do Tâmega e Sousa; 2 – Serviço de Pediatria, Centro Materno Infantil do Norte, Centro Hospitalar Universitário do Porto

Introdução / Descrição do Caso
A definição de febre de origem desconhecida (FdOD) não é consensual e, como tal, a sua incidência é desconhecida. Pode ser assumida como um episódio febril ≥ a 8 dias, com pelo menos 1 registo febril diário, sem diagnóstico etiológico após investigação inicial.
18 meses, sexo masculino, saudável, Programa Nacional de Vacinação atualizado. Observado no serviço de urgência por febre com 9 dias de evolução (máxima de 40ºC, de 4/4horas) e rinorreia. Exame objetivo normal exceto rinorreia mucopurulenta.
Do estudo a salientar Hb 11,2g/dL, leucócitos 10230/uL, (N 68,8% e L 16,1%), PCR 40,1 mg/L, VS 84 mm, sedimento urinário e radiografia torácica normais.
No internamento manteve febre, surgindo exantema macular toraco-abdominal ao 4º dia. Hemocultura e urocultura negativas. Serologias: CMV, EBV, *Rickettsia*, Parvovírus B19, VHS tipo 1 e 2, Echovírus, Coxsackie, Borrelia, Brucella e VIH negativos. *Polymerase chain reaction* negativas para Vírus Sincicial Respiratório, Influenza A e B, Adenovírus e *Mycoplasma pneumoniae*. IGRA negativo. Anticorpos anti-nucleares, anti-citoplasma neutrófilo, complemento e imunoglobulinas normais. Avaliação por Cardiologia Pediátrica normal ao 5º dia. Exame objetivo sobreponível ao da admissão, com o espaçamento da febre a partir do 5º dia, ficando apirético ao 6º (15º dia de doença), coincidindo com a resolução do exantema. A serologia para o vírus Herpes 6 foi positiva.

Comentários / Conclusões
Na FdOD destaca-se a importância da história clínica, do exame objetivo e do estudo a efetuar, que deve ser ajustado à evolução clínica. O vírus Herpes 6 pode cursar com várias apresentações clínicas, sendo uma das etologias a considerar na FdOD.

Palavras-chave : Febre de origem desconhecida, Vírus Herpes 6

Infecciologia | Caso Clínico

EP-094 – (21SPP-11726) – UMA COINFECÇÃO (IM) PROVÁVEL A RELEMBRAR

Marta Caldas[1]; Mariana Pedro[1]; Mariana Viegas[1]; Madalena Sassetti[1]; Rute Machado[1]
1 – Serviço de Pediatria, Centro Hospitalar do Oeste – Unidade de Caldas da Rainha

Introdução / Descrição do Caso
A apresentação clínica de infeção a SARS-CoV-2 é muito variável, tornando o diagnóstico um desafio. As manifestações mais comuns são febre, tosse, odinofagia e sintomas gastrointestinais. O surgimento de lesões cutâneas, nomeadamente exantema maculopapular, está também bem documentado. Criança de 5 anos, sexo masculino, sem antecedentes pessoais de relevo, recorreu ao Serviço de Urgência (SU) por lesões cutâneas não pruriginosas, inicialmente no tronco com extensão para a face e membros com 2 dias de evolução, associada a tumefação cervical e febre com 24h de evolução. Por ter tido contacto recente com doente com infeção a SARS-CoV-2, tinha realizado teste COVID-19 por PCR na véspera, que era positivo. Ao exame objetivo apresentava bom estado geral, exantema maculopapular eritematoso generalizado, que atingia palmas e plantas e desaparecia à digitopressão. Destaca-se também múltiplas adenopatias submandibulares elásticas com cerca de 1cm e hiperemia e hipertrofia amigdalina com petéquias no palato. Realizou avaliação analítica que revelou leucocitose e linfocitose com linfócitos ativados e serologias para o vírus Epstein-Barr (EBV) compatíveis com infeção aguda. Teve alta com terapêutica sintomática. Manteve-se apirético desde a ida ao SU e apresentou melhoria progressiva do exantema e da tumefação cervical.

Comentários / Conclusões
A sintomatologia apresentada pode estar associada a tanto à infeção a SARS-CoV-2 como EBV, sendo frequente que a infeção por COVID-19 mimetize a apresentação de outros vírus. A coinfeção SARS-CoV-2 e outros microorganismos, nomeadamente EBV, está descrita em crianças com prevalência variável. Assim, em caso de elevada suspeição devem ser investigados outros agentes, independentemente do resultado do teste COVID-19.

Palavras-chave : COVID-19, Vírus Epstein-Barr, Exantema

Infecciologia | Caso Clínico

EP-095 – (21SPP-11541) – ADENOPATIA SUPRACLAVICULAR – UMA ETIOLOGIA A CONSIDERAR

Ana Luísa De Carvalho[1]; Mário Ribeiro[1]; Filipa Leite[2]; Maria Miguel Gomes[1,3]; Cáudia Patraquim[1]
1 – Serviço de Pediatria do Hospital de Braga; 2 – Serviço de Oncologia Pediátrica do Instituto Português de Oncologia do Porto; 3 – Escola de Medicina da Universidade do Minho

Introdução / Descrição do Caso

Introdução: As adenopatias são frequentes na pediatria, sendo geralmente infeciosas, benignas e autolimitadas. A localização supraclavicular é sinal de alarme para malignidade.

Descrição do caso: Adolescente de 10 anos, trazido à urgência por tumefação supraclavicular esquerda desde há 3dias. Sem outra sintomatologia. Negava infeção recente ou trauma. Contacto com gato jovem e cão, vacinados e desparasitados. À admissão com bom estado geral, corado, com tumefação supraclavicular esquerda de 1cm, móvel, com rubor e dor; sem outros gânglios palpáveis e sem organomegalias. Hemoleucograma com esfregaço, função renal, ionograma, transaminases, LDH e VS normais; PCR 6,7mg/L (N: <0,5). A ecografia cervical mostrou adenomegalias supraclaviculares hipoecogénicas e heterogéneas, a maior com 9x19mm. A ecografia abdominal era normal. Teve alta medicado com ibuprofeno e foi orientado para consulta prioritária. Reavaliado após 3 semanas: mantinha tumefação supraclavicular dolorosa, sem outros sinais/sintomas; realizou radiografia de tórax, sem alterações e repetiu ecografia que estava sobreponível. Realizou citologia aspirativa que foi compatível com linfadenite reativa. Medicado com amoxicilina+AC 4:1 50mg/kg e azitromicina 10mg/kg com redução das dimensões da tumefação. Fez serologias VIH, EBV, CMV, parvovírus, toxoplasma, *Borrelia burgdorferi* e *Bartonella henselae* e encontrou-se positividade para *Bartonella henselae* (IgG positivo 1:600 e IgM negativo). Após 2 meses mantém-se assintomático.

Comentários / Conclusões

Apresenta-se o caso de adenopatia supraclavicular como manifestação atípica de doença de arranhadela do gato. A apresentação mais frequente é a linfadenopatia axilar ou cervical isolada, sendo importante o diagnóstico diferencial com malignidade.

Palavras-chave : Adenopatia, Gânglio supraclavicular, Bartonella henselae

Infecciologia | Caso Clínico

EP-096 – (21SPP-11636) – ADENOPATIA SUPRA-CLAVICULAR – PARA LÁ DO ÓBVIO

Vilma Lopes[1]; Maria Gaia[1]; Maria Adriana Rangel[1]; Lúcia Rodrigues[1]
1 – Serviço de Pediatria, Centro Hospitalar de Vila Nova de Gaia e Espinho

Introdução / Descrição do Caso
A adenopatia é comum na criança e geralmente de carácter benigno, existindo contudo sinais de alarme que devem motivar investigação. Adolescente de 10 anos, saudável, recorre ao SU por tumefação dolorosa desde há 3 semanas, sem outra sintomatologia. História de contacto frequente com gatos. Objetivamente, com tumefação supraclavicular associada a escoriação. Dor à palpação da eminência óssea contígua. A ecografia confirmou tratar-se de adenopatia; radiografia torácica sem alargamento mediastínico, analiticamente com parâmetros inflamatórios elevados, sem outras alterações. Iniciada antibioterapia (Amoxicilina/Ácido clavulânico e Azitromicina). Durante o tratamento iniciou febre e houve agravamento dos sinais inflamatórios, tendo repetido ecografia que mostrou aspeto abecedado. Do estudo etiológico, serologias negativas para CMV, EBV, toxoplasmose, parvovírus, HSV, em curso para *Bartonella Henselae*. Realizada drenagem aspirativa e novo ciclo de antibioterapia PO, sem melhoria. Decidido internamento para antibioterapia EV e drenagem cirúrgica, durante o qual, por manter queixas dolorosas da região clavicular contígua, realizou radiografia que mostrou área radiolucente. A RM permitiu excluir osteomielite. Serologias de *Bartonella Henselae* IgG positivo/IgM negativo, com elevação significativa do título às 3 semanas. Restante investigação negativa, assumindo-se o diagnóstico de Doença da Arranhadela do Gato (DAG).

Comentários / Conclusões
Apesar da adenopatia supraclavicular constituir sinal de alerta para neoplasia, ocorre em 2% dos casos de DAG, sendo o contexto epidemiológico importante na suspeita clínica. Estão descritos raros casos de osteomielite na DAG pelo que, atendendo às queixas e alterações radiológicas, era necessária a exclusão desta complicação.

Infecciologia | Caso Clínico

EP-097 – (21SPP-11830) – PIOMIOSITE INFECCIOSA A S.AUREUS: A IMPORTÂNCIA DO DIAGNÓSTICO PRECOCE

Cristina Ferreira[1]; Tânia Sotto Maior[1]; Nuno Alegrete[1]; Venilia Benta[1]; Emidio Carreiro[1]
1 – Hospital Cuf Porto

Introdução / Descrição do Caso
A Piomiosite é uma infeção pouco frequente na idade pediátrica. A evolução clínica e prognóstico são habitualmente mais graves quanto mais tardio o diagnóstico e início do tratamento. O agente infecioso mais comum é o Estafilococos aureus. O atingimento muscular ocorre através de inoculação direta (traumatismo, ferida) ou por disseminação hematogênea de um foco infecioso à distância.
Os autores apresentam o caso clínico de uma menina de 7 anos de idade, sem antecedentes de relevo, que apresentava febre duração inferior a 24 horas, dor na coxa direita e recusa na marcha. Apresentava dor na mobilização da articulação coxofemoral direita sem calor nem rubor. Sem história de traumatismo ou ferida. Analiticamente com leucocitose (16700), neutrofilia 89%, VS 66mm/h, PCR=7,27 mg/dl. Ecografia articular sem alterações. RMN anca direita com discreto edema músculo obturador interno direita, sem coleções ou rotura. Por provável Piomiosite Infeciosa foi proposto internamento e iniciou antibioterapia com Flucloxacilina 160mg/Kg/dia via iv. Evolução clínica favorável, apirexia sustentada após 48h do início da terapêutica, melhoria das queixas dolorosas, recuperação da marcha com claudicação ligeira desde D4 de internamento. Hemocultura positiva para Estafilococos aureus meticilina sensível. Alta ao 7º dia de tratamento, apenas referia dor na rotação medial passiva da anca. Efetuou 3 semanas de antibioterapia oral com Flucloxacilina completando 4 semanas de tratamento. A criança apresentava exame físico normal na consulta de reavaliação.

Comentários / Conclusões
Os autores salientam a importância do diagnóstico precoce desta entidade. A suspeição clínica e os achados da RMN permitiram uma orientação atempada evitando complicações como abcessos e disseminação sistémica.

Palavras-chave : piomiosite, dor anca, s.aureus

Infecciologia | Caso Clínico

EP-098 – (21SPP-11919) – GASTROENTERITE EM PEQUENO LACTENTE – LIÇÕES DE UM ACHADO RARO

Maria Soto-Maior Costa[1]; Inês Pereira Soares[2]; Vanessa Albino[2]; Florbela Cunha[2]
1 – Pediatria, Hospital Dona Estefânia, Centro Hospitalar Universitário Lisboa Central; 2 – Serviço de Pediatria, Hospital de Vila Franca de Xira

Introdução / Descrição do Caso
O *Campylobacter spp* é um agente muito frequente de enterite bacteriana em crianças. Na maioria das vezes tem um curso autolimitado. A bacteriemia é rara, ocorrendo em <1% dos casos, sendo mais frequente em doentes crónicos ou imunocomprometidos. O tratamento com azitromicina encurta o tempo de evolução e a excreção da bactéria.
Caso Clínico: Lactente de 6 semanas, nascida de parto eutócico de termo e alimentada com fórmula para lactentes. Internada por diarreia sem sangue ou muco, associada a febre alta, sem vómitos ou recusa alimentar. Mãe sem história de diarreia durante a gravidez ou periparto. À observação bom estado geral, sem achados de relevo. Analiticamente: Hg 14,2g/dL, leucócitos 5200/µL (N 1030/µL), plaquetas 526000/µL e pCr 8,91mg/dL, função renal, ionograma e análise sumária de urina sem alterações. Após colheitas foi medicada empiricamente com ampicilina 400mg/kg/dia e cefotaxima 200mg/kg/dia. Apirexia e descida dos parâmetros inflamatórios após 24h de antibioterapia, mantendo diarreia. Em D5 de internamento foi conhecido o isolamento de *Campylobacter jejuni spp jejuni* na coprocultura e na hemocultura, pelo que suspendeu ampicilina e cefotaxima e iniciou azitromicina 10mg/kg/dia, que cumpriu durante 7 dias. Alta em D8 de internamento clinicamente estável. Após um mês estava assintomática. A coprocultura materna foi negativa.

Comentários / Conclusões
Este caso alerta para as formas invasivas de infeção por *Campylobacter spp*. Pela apresentação inicial com enterite febril sem repercussão significativa no estado geral, com evolução favorável, admitimos ter-se tratado de uma bacteriemia transitória associada ao quadro intestinal. Medidas de higiene das mãos e cuidados na preparação e confeção de alimentos são fundamentais na prevenção de infeção.

Palavras-chave : gastroenterite aguda, pequeno lactente, Campylobacter spp

Investigação Básica e Translaccional | Casuística / Investigação

EP-099 – (21SPP-11353) – CONSCIENTIZAÇÃO DE PRÉ-ADOLESCENTES DA REDE PÚBLICA DE ENSINO SOBRE A IMUNIZAÇÃO CONTRA O HPV E A MENINGITE C

Lara Rubia Matias[1]; Anderson De Souza Sant'Anna[1]; Adriana De Melo Ferreira[2]; Rafael Braga Da Silva[1]
1 – UNIFEMM; 2 – Faculdade Unimed

Introdução e Objectivos
Apesar da implementação do Programa Nacional de Imunização (PNI) e a distribuição gratuita de vacinas pelo Sistema Único de Saúde (SUS), a cobertura vacinal de adolescentes no Brasil é considerada insuficiente. O objetivo deste trabalho foi avaliar a percepção e o conhecimento de escolares pré-adolescentes sobre a vacinação contra o HPV e a Meningite C .Desta maneira, pretendeu-se contribuir para o entendimento das barreiras para vacinação efetiva .

Metodologia
Desenvolveu-se um estudo exploratório utilizando questionário semiestruturado com perguntas relativas ao conhecimento sobre o HPV e meningites, assim como sobre as vacinas, além de informações sobre condições socioeconômicas. As respostas foram apresentadas em tabelas de frequência percentual e absoluta.
Neste projeto foram incluídos os estudantes entre 9 e 11 anos, de uma escola localizada em Belo Horizonte, Minas Gerais, Brasil

Resultados
Nos resultados observou-se que a maioria dos pré-adolescentes envolvidos neste estudo tinham idade maior ou igual a 10 anos, com predomínio de meninas provenientes de famílias pequenas onde os pais apresentavam principalmente Ensino Médio, sendo a construção civil a mais frequente ocupação do pai e comércio ou doméstica a das mães. Verificou-se que a maior parte dos escolares envolvidos no estudo apresentavam conhecimento deficiente em relação a doenças imunopreviníveis, vacinação, sobre HPV e meningite meningocócica.

Conclusões
É necessário que seja desenvolvida estratégia pedagógica em Educação para Saúde com diferentes atores como: as Unidades Básicas de Saúde (UBS), a Escola, além dos adolescentes e seus familiares o que poderá contribuir para o aumento da cobertura vacinal.

Palavras-chave : Adolescência, Cobertura vacinal, Educação para a Saúde

Medicina do Adolescente | Caso Clínico

EP-100 – (21SPP-11340) – TROMBOEMBOLISMO VENOSO – UMA COMPLICAÇÃO INDIRETA DA PANDEMIA COVID-19

Rita Melo Parente[1]; Gonçalo Vale[1]; Tânia Pessoa[1]; Paula Afonso Moita[1]; Susana Correia[1]
1 – Centro Hospitalar Barreiro Montijo

Introdução / Descrição do Caso
O tromboembolismo venoso (TEV) é raro em idade pediátrica e está associado a fatores de risco que influenciam a tríade de Virchow: hipercoagulabilidade, estase sanguínea e lesão endotelial. Apresentamos 2 casos de TEV em adolescentes em período de confinamento (pandemia COVID-19).
Sexo feminino, 16 anos, IMC 41, medicada com contraceptivo oral combinado. Recorre à urgência por lombalgia com 1 semana de evolução, com irradiação ao membro inferior direito que apresentava edema, alteração da coloração e da reperfusão. D-dímeros 34285 ng/ml e angio-TC mostrando trombose completa das veias femoral comum, ilíacas interna, externa e comum direitas. Iniciou HBPM que manteve durante 6 meses.
Sexo masculino, 17 anos, IMC 28, história familiar de tromboflebite e AVC. Admitido por dor na fossa popliteia esquerda com 10 dias de evolução, edema da face posterior da perna esquerda, alteração da reperfusão e Homans positivo, auscultação pulmonar com sibilos e fervores na base esquerda. D-dímeros 5327 ng/mL, eco-doppler com extensa trombose venosa profunda das veias popliteia, femorais superficial, profunda e comum esquerdas de natureza sub-aguda e Angio-TC torácica revelando tromboembolismo da artéria lobar e ramos sub/segmentares do lobo inferior esquerdo. Iniciou anticoagulação com boa evolução clínica mantendo varfarina. Identificada variante genómica associada a hiperhomocisteinémia.

Comentários / Conclusões
O TEV é o resultado da interacção entre fatores de risco hereditários e ambientais. Destacamos 2 casos, ocorridos no mesmo mês, em que a imobilização durante o confinamento pode ter sido determinante para a formação de trombos. É urgente implementar estratégias de combate ao sedentarismo, sobretudo em situações em que é promovido o isolamento no domicilio.

Palavras-chave : tromboembolismo, imobilização, adolescente

Nefrologia | Caso Clínico

EP-101 – (21SPP-11706) – SÍNDROME DE NUTCRACKER – CAUSA SUBDIAGNOSTICADA DE HEMATÚRIA

Joana Ferreira Mendes[1]; Inês Alexandra Azevedo[1]; Sara Alves Araújo[1]; Ricardo Araújo[1]
1 – Centro Hospitalar Entre Douro e Vouga

Introdução / Descrição do Caso
A Síndrome de Nutcraker (SNC) é um conjunto de sinais e sintomas provocados pela compressão da veia renal esquerda por redução do angulo entre a aorta abdominal e a artéria mesentérica superior (AMS), resultando em hipertensão venosa intra e extra-renal. Exprime-se por hematúria macroscópica com ou sem coágulos, hematúria microscópica persistente, proteinuria ortostática/constante e dor abdomino-pélvica/lombar.
Criança de 7 anos, sexo masculino, rim duplex esquerdo. Pielonefrite aguda do polo inferior aos 3 meses, sem outra patologia. Observado aos 7 anos por hematúria macroscópica após trauma lombar. Exame físico e TA normal. Efetuou TAC-abdomino-pélvico normal. Nova episódio de trauma seguido de hematúria macroscópica 3 meses depois.
Foi internado para estudo complementar: sedimento urinário com hematúria e proteinuria, função renal e TA normais; estudo imunológico e ecografia renopélvica normais. Atendendo a ter tido 2 episódios de hematúria macroscópica no contexto de trauma em exercício físico evocou-se o diagnóstico de SNC e realizou ecografia com doppler: redução do ângulo entre a aorta e a MAS e compressão abrupta da veia renal esquerda, confirmando-se o diagnóstico de SNC. Mantem-se clinicamente bem há 3 meses.

Comentários / Conclusões
A SNC deve ser evocada em casos de hematúria, proteinuria e dor abdomino-pélvica/lombar esquerda. O exame de imagem de eleição no estudo da hematúria é a ecografia renal. O doppler deve ser considerado em caso de recorrência clínica e quando excluídos outros diagnósticos.
A TAC-abdomino-pélvica não contribui para este diagnostico além do risco da radiação. O tratamento é primordialmente conservador podendo mesmo reverter espontaneamente com o crescimento. Em casos extremos a cirurgia vascular é alternativa.

Palavras-chave : Síndrome de Nutcracker, Hematúria

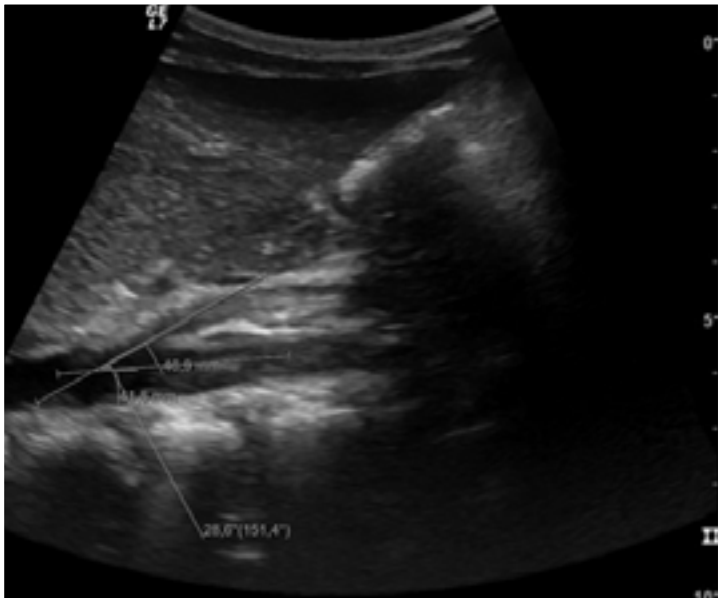

Nefrologia | Caso Clínico

EP-102 – (21SPP-11702) – PIELONEFRITE RECIDIVADA

Filomena Santos[1]; Paula Santos[1]; Julieta Morais[1]
1 – Serviço de Pediatria – Centro Hospitalar Médio Tejo, E.P.E.

Introdução / Descrição do Caso
As pielonefrites são das patologias mais comuns em idade pediátrica com indicação para internamento. A recidiva de pielonefrite é um sinal de alerta para pesquisa de malformações urológicas, principalmente em crianças com <24 meses e num curto intervalo de tempo.
Os autores apresentam um caso de uma criança do sexo feminino, 21 meses, caucasiana, sem antecedentes pessoais relevantes e com ecografias pré-natais descritas como normais.
Recorreu ao Serviço de Urgência (SU) por disúria e febre. Na urocultura com isolamento de *Proteus mirabilis*, tendo realizado 8 dias de cefuroxime oral. 5 dias após ter terminado antibioterapia, reiniciou febre e disúria. Exame objetivo sem alterações. Fez nova colheita de urina por sonda vesical com 500 leucócitos e sedimento com 37 leucócitos/campo; *Proteus mirabilis* na urocultura.
Ficou internada sob cefuroxime e gentamicina. Realizou ecografia renovesical com descrição de rim único direito de dimensões aumentadas, dois pielões sugerindo provável fusão renal. Renograma com rim único direito normofuncionante e dilatação piélica com estase, sem padrão obstrutivo. Aguarda cistografia.

Comentários / Conclusões
Apesar das ecografias pré-natais serem relatadas como normais, a ocorrência de pielonefrite conduz à necessidade de investigação imagiológica complementar.

Palavras-chave : Malformação do sistema urinário, Recidiva de pielonefrite

Medicina do Adolescente | Caso Clínico

EP-103 – (21SPP-11380) – UM CASO DE AMENORREIA PRIMÁRIA – NEM TUDO É INDICE DE MASSA CORPORAL (IMC)!

Mª Eduarda Caseiro-Alves[1]; Cristiana Costa[1]; Leonor Sassetti[1]
1 – Unidade de Adolescentes do Hospital Dona Estefânia, CHULC-EPE

Introdução / Descrição do Caso
A amenorreia representa uma disfunção transitória ou permanente que obriga a investigação. Esta disfunção pode ter como causa uma perturbação do eixo hipotálamo-hipófise-gonadal ou do desenvolvimento do aparelho reprodutor. As anomalias müllerianas são a segunda causa mais frequente de amenorreia primária. Adolescente de 16 anos e 8 meses referenciada por amenorreia primária; 4 anos antes tinha sido seguida na Consulta de Medicina de Adolescentes por cansaço, que foi atribuído a asma e que melhorou com terapêutica dirigida. No momento da alta (12,5 anos), encontrava-se no estadio M3P4. Sem história familiar de atraso pubertário ou malformações congénitas. A adolescente referia diminuição do apetite, adinamia e isolamento social sendo seguida em consulta de pedopsiquiatria.
Ao exame objetivo tratava-se duma adolescente harmoniosa, magra (IMC 16,65), com hipertricose ligeira do tronco, tanner 5. As análises (hemograma, bioquímica sumária, avaliação hormonal) não mostraram alterações. A ecografia pélvica mostrou "agenesia/hipoplasia uterina, ovários de dimensões e padrão folicular normal". A RM confirmou agenesia uterina e dos 2/3 proximais da vagina (Sindrome de Mayer-Rokitansky-Kuster-Hauser), sem malformações renais associadas. Foi encaminhada para a consulta de urologia.

Comentários / Conclusões
As alterações dos ductos mullerianos são malformações congénitas raras que afetam 0,5% das mulheres. Representam 15% dos casos de amenorreia primária possuindo um espectro de alterações que inclui infertilidade e dispareunia. É mandatória uma abordagem multidisciplinar atendendo ao forte impacto psicossexual do diagnóstico.

Palavras-chave : anomalia dos ductos mullerianos, amenorreia primária, adolescente, Mayer-Rokitansky-Kuster-Hauser

Medicina do Adolescente | Caso Clínico

EP-104 – (21SPP-11579) – ANOREXIA NERVOSA EM ADOLESCENTE MASCULINO COM DISMORFIA CORPORAL

Inês Cascais[1]; Carolina Fraga[1]; Diana Alba[2]; Sandra Da Silva Mende[3]; Maria Céu Ribeiro[2]; Mafalda Marques[4]
1 – Serviço de Pediatria, Centro Materno Infantil do Norte, Centro Hospitalar Universitário do Porto; 2 – Serviço de Pediatria, Centro Hospitalar do Tâmega e Sousa; 3 – Serviço de Psiquiatria da Infância e Adolescência, Centro Hospitalar Vila Nova de Gaia/Espinho; 4 – Serviço de Psiquiatria da Infância e Adolescência, Centro Hospitalar Tâmega e Sousa

Introdução / Descrição do Caso
A anorexia nervosa (AN), uma perturbação do comportamento alimentar com pico de incidência na adolescência, divide-se em tipo restritivo e compulsivo/purgativo. É frequentemente subdiagnosticada no sexo masculino, podendo ser fatal pelas suas comorbilidades físicas ou psiquiátricas.
Adolescente de 15 anos, masculino, com antecedentes de hemiparesia espástica esquerda congénita e consequente dismorfia corporal, vítima de *bullying.* Psicopatologia nos conviventes (pai e avô materno) e disfunção familiar grave. Referenciado à consulta de Adolescentes pela Pedopsiquiatria em dezembro/2020 por AN restritiva. Quadro de perda de peso com 11 meses de evolução, agravada no confinamento, com alteração na percepção da imagem corporal (simetria dos membros como objetivo). Inicialmente IMC 25,5 kg/m2 (P97) e ao diagnóstico IMC 15,5 kg/m2 (<P3). Clinicamente muito emagrecido, extremidades frias e bradicárdico; analiticamente com leuco e neutropenia, défice de vitamina D, medicado com colecalciferol e polivitamínico e sob psicoterapia. Dois meses após o diagnóstico, por incumprimento terapêutico em ambulatório, agravamento analítico e falta de suporte familiar, decidido internamento em hospital psiquiátrico para estabilização. Alta após 50 dias com IMC 17,4 kg/m2 (P3-15). Três meses após a alta com IMC 20,8 kg/m2 (P50).

Comentários / Conclusões
Adolescentes com personalidade suscetível, vivenciando um evento stressor (confinamento imposto pela pandemia COVID-19) de forma desadaptativa (a nível pessoal ou familiar), podem estar em risco de desenvolver AN, não sendo uma patologia exclusiva do sexo feminino. Realça-se a importância da abordagem multidisciplinar no seu acompanhamento e orientação.

Palavras-chave : Anorexia nervosa, Adolescência, Pandemia COVID-19

Medicina do Adolescente | Caso Clínico

EP-105 – (21SPP-11543) – LÍQUEN PLANO – UM CASO CLÍNICO

Ana Margarida Leite[1]; Miguel Nogueira[2]; Susana Machado[2]
1 – Centro Hospitalar do Tâmega e Sousa; 2 – Centro Hospitalar Universitário do Porto

Introdução / Descrição do Caso
O líquen plano é uma doença mucocutânea inflamatória, cuja etiologia é ainda desconhecida, apesar de diversas hipóteses já terem sido levantadas, nomeadamente natureza imunomediada. Existem diversos fatores endógenos e exógenos que podem precipitar a doença. A forma cutânea em idade pediátrica é rara e afeta ambos os sexos. Caracteriza-se por pápulas eritemato-violáceas, aplanadas, milimétricas, de forma oval, brilhantes, com estrias esbranquiçadas sobrepostas (estrias de Wickham), pruriginosas. São comuns nas extremidades, particularmente tornozelos e punhos, mas também poderão surgir no tronco ou ser generalizadas. O início pode ser agudo ou insidioso. O diagnóstico é clínico, podendo ser confirmado por biópsia.

Caso clinico: Adolescente de 16 anos, com antecedentes de vitiligo e ansiedade, medicado com Victan® em sos. Teria iniciado recentemente Valdispert®. Referenciado à consulta de Dermatologia Pediátrica por pápulas pruriginosas dispersas.
Ao exame físico apresentava pápulas liquenoides de 2-4mm de diâmetro, eritematosas, brilhantes, dispersas pelos braços e punhos, face lateral do tronco e dorso, com prurido ligeiro. Realizou biopsia que confirmou o diagnóstico de líquen plano e iniciou tratamento com corticoide tópico, com melhoria das lesões após 1 mês.

Comentários / Conclusões
O líquen plano cutâneo é geralmente autolimitado. O tratamento pretende acelerar a resolução das lesões e atenuar sintomas. Corticoides tópicos são a primeira linha. No entanto, em pacientes com doença cutânea generalizada pode optar-se pela fototerapia e/ou corticoides sistémicos. Os autores deste caso pretendem alertar para a importância do diagnóstico, dado que é uma patologia facilmente confundível, nomeadamente com psoríase ou escabiose.

Palavras-chave : Líquen plano

Medicina do Adolescente | Caso Clínico

EP-106 – (21SPP-11699) – ALTERAÇÕES DA MARCHA NA ADOLESCÊNCIA – UM DIAGNÓSTICO DE EXCLUSÃO

Sara Alves Araújo[1]; Inês Alexandra Azevedo[1]; Inês Ferreira Costa[2]; Cláudia Barroso[3]; Joana Lorenzo[1]
1 – Centro Hospitalar Entre Douro e Vouga; 2 – Centro Materno-Infantil do Norte; 3 – Pedopsiquiatria, Centro Hospitalar Entre Douro e Vouga

Introdução / Descrição do Caso

As alterações da marcha na adolescência podem ter múltiplas causas, desde patologia ortopédica até alterações do sistema nervoso central. A ausência de patologia orgânica após uma avaliação extensa e multidisciplinar, alerta-nos para a possibilidade de um diagnóstico de exclusão, nomeadamente do foro psicossomático.
Adolescente do sexo feminino, 11 anos de idade, previamente saudável. Agregado familiar monoparental, com relação familiar conflituosa e escasso tempo de qualidade com a figura materna. Observada pela terceira vez no serviço de urgência por noção de diminuição da força muscular e tremor dos membros inferiores, a condicionar limitação da marcha, com dois dias de evolução. Referência a toma da vacina contra o HPV no dia anterior ao início dos sintomas. Sem outras queixas associadas. Sem intercorrências infeciosas recentes ou consumo de tóxicos. Ao exame objetivo, reflexos osteotendinosos normais e força muscular preservada, tremor dos membros inferiores em posição ortostática, com marcha bizarra. Realizada eletromiografia, sem aparente lesão de nervos periféricos. Decidido internamento para estudo etiológico, com quadro clínico mantido. Solicitada ressonância magnética do neuroeixo, sem alterações. Avaliada por Pedopsiquiatria que, considerando a dinâmica familiar enquanto ganho secundário, assumiu tratar-se de um provável quadro conversivo.

Comentários / Conclusões

A perturbação conversiva, enquanto parte integrante dos distúrbios somatoformes, acarreta um impacto médico, social e económico significativo, com internamentos e exames complementares de diagnóstico muitas vezes excessivos. A identificação precoce deste quadro, após exclusão de patologia orgânica, é a chave para o sucesso da intervenção e melhoria do prognóstico.

Palavras-chave : Alterações da marcha, Síndrome conversivo, Adolescente

Medicina do Adolescente | Caso Clínico

EP-107 – (21SPP-11738) – USO EXCESSIVO DE TELAS: UM RELATO DE CASO

Carolina Costa Santos[1]; Márcia Da Silva Queiroz[2]
1 – Hospital de Força Aérea de São Paulo; 2 – UNINOVE

Introdução / Descrição do Caso

Com o aumento do acesso da tecnologia digital no cotidiano, novos problemas sociais e comportamentais surgem. Diante desse cenário, o uso excessivo de tela pode ocasionar dependência digital e outros transtornos como a Depressão. Na criança e no adolescente, alguns dos sinais da depressão ainda se mostram inicialmente sutis e,por isso, seu diagnóstico pode se tornar tardio.
M.A.A.S, sexo masculino, 14 anos, foi atendido no ambulatório de Pediatria, acompanhado de sua mãe, com queixa de absenteísmo escolar. Os problemas em âmbito escolar pioraram progressivamente, desde os 6 anos de idade, e o paciente apresentava, além dos comportamentos agressivos, atos obscenos. Aos 14 anos e 8, menor permanecia com comportamentos agressivos, sobretudo quando contrariado, apresentava piora do desinteresse em frequentar a escola, diminuição dos cuidados de higiene e suas atividades com jogos eletrônicos chegam a 16 horas por dia. Foi encaminhado para o setor de Psiquiatria e foi diagnosticada Depressão, a partir daí, segue em tratamento multidisciplinar com psicóloga, assistente social, Pediatra e Psiquiatra.

Comentários / Conclusões

Alguns dos sinais e sintomas da depressão nos pacientes adolescentes muitas vezes são confundidos e até ditos como normais da fase da puberdade pelos pais e/ou pessoas próximas e, frequentemente ,por isso, são negligenciados. Cabe aos profissionais da saúde, como pediatras e psicólogos, orientarem esses pacientes e seus familiares. A depressão nessa faixa etária nem sempre se apresenta como a típica tristeza, contudo, frequentemente apresentam-se humores irritáveis e instáveis. É relevante ressaltar que,segundo alguns estudos,foi encontrada a associação do uso de tela com comportamentos de ansiedade e depressão em adolescentes.

Palavras-chave : TELA, ADOLESCENTE, DEPRESSÃO INFANTO-JUVENIL

Medicina do Adolescente | Caso Clínico

EP-108 – (21SPP-11833) – PANUVEÍTE GRANULOMATOSA EM ADOLESCENTE: CASO CLÍNICO

Ana João Fernandes[1]; Ana Luísa Carvalho[1]; Helena Silva[1]; Susana Carvalho[1]; Tiago Filipe Fernandes[2]; Ângela Oliveira[1]
1 – Serviço de Pediatria, Hospital de Braga; 2 – Serviço de Oftalmologia, Hospital de Braga

Introdução / Descrição do Caso
Uveíte é caraterizada pela inflamação da úvea. Esta pode ter etiologia infeciosa ou não infeciosa, sendo nestes casos maioritariamente de causa imune. Numa grande percentagem a causa é idiopática.
O tratamento tem como objetivo o controlo da inflamação, sendo dirigido à causa no caso das uveítes infeciosas.
Adolescente 12 anos, sexo feminino, recorreu ao serviço de urgência por hiperemia conjuntival esquerda com 17 dias de evolução. Referia ainda fotofobia e ardor ocular. Ao exame objetivo não apresentava quaisquer alterações além da hiperemia conjuntival. Após exame oftalmológico detetou-se panuveíte granulomatosa. Realizou estudo etiológico alargado com RMN CE, punção lombar, estudo imunológico e serologias com IgM Herpes Simplex 1 positiva, sem outras alterações. Cumpriu 10 dias de terapêutica dirigida com Aciclovir endovenoso 30 mg/kg/dia, assim como 6 dias de corticoterapia com Prednisolona, seguido de esquema de desmame durante 4 semanas. Realizou corticóide e midriático tópicos, segundo indicações de Oftalmologia. À data de alta de internamento não apresentava quaisquer queixas ou alterações ao exame objetivo.
Após a alta desenvolveu lesões vesiculares da região frontal, pelo que reiniciou terapêutica com Aciclovir oral, com regressão das lesões.

Comentários / Conclusões
Os autores apresentam este caso dada a raridade de isolamento do agente etiológico da uveíte. O herpes vírus é uma das potenciais causas de uveíte infeciosa, sendo importante a sua identificação e tratamento dirigido.
Ressalva-se ainda a importância de uma equipa multidisciplinar para orientação destes casos.

Medicina do Adolescente | Casuística / Investigação

EP-109 – (21SPP-11305) – TRATAMENTO DA OSTEOPOROSE NA JOVEM COM ANOREXIA NERVOSA

Diana Rita Martins Coelho[1]; Maria Del Carmen Bento Teixeira[2,3]
1 – Faculdade de Medicina, Universidade de Coimbra, Portugal; 2 – Clínica Universitária de Pediatria – Faculdade de Medicina, Universidade de Coimbra, Portugal; 3 – Hospital Pediátrico, Centro Hospitalar e Universitário de Coimbra, Portugal

Introdução e Objectivos
A Anorexia Nervosa (AN) é uma perturbação do comportamento alimentar que afeta milhões de pessoas em todo o mundo, apresentando uma maior prevalência em adolescentes do sexo feminino. A osteoporose é uma das suas principais complicações médicas, não só pela sua grande prevalência e impacto na qualidade de vida, mas também por ser potencialmente irreversível. Por ser uma patologia relativamente silenciosa, é frequentemente subdiagnosticada e subtratada. Esta revisão foi realizada com o objetivo de compreender melhor esta complicação médica da AN em adolescentes do sexo feminino, especialmente no que respeita às suas opções terapêuticas, mas também etiopatogenia e diagnóstico.

Metodologia
Para o efeito, foi realizada uma pesquisa bibliográfica na base de dados PubMed, em setembro de 2020.

Resultados
O desenvolvimento de osteoporose nas adolescentes com AN é atribuível a um conjunto de fatores, que resultam da tentativa do organismo de compensar o défice energético associado à baixa ingestão calórica que estas pacientes apresentam. A absorciometria radiológica de dupla energia é o exame de eleição no diagnóstico desta complicação, devendo ser realizada 6-12 meses após o início da AN e repetida a cada 1-2 anos, para avaliar a progressão da densidade mineral óssea. A recuperação do peso e a regularização dos ciclos menstruais constituem o gold standard para o tratamento destas adolescentes, devendo associar-se a otimização da ingestão de cálcio e vitamina D, a prática de exercício físico e, eventualmente, a reposição estrogénica em doses fisiológicas.

Conclusões
Este é um tema que merece a atenção da comunidade científica, uma vez que são ainda escassos os estudos que avaliam a eficácia e segurança das diferentes opções terapêuticas especificamente em adolescentes.

Palavras-chave : Anorexia Nervosa, Perturbação do Comportamento Alimentar, Osteoporose, Densidade Mineral Óssea, Tratamento, Adolescente

Resumo retirado a pedido do autor

Medicina do Adolescente | Caso Clínico

EP-110 – (21SPP-11693) – ERITEMA NODOSO EM ADOLESCENTE: CASO CLÍNICO

Ana João Fernandes[1]; Cláudia Gonçalves[1]; Augusta Gonçalves[1]; Susana Carvalho[1]
1 – Serviço de Pediatria, Hospital de Braga

Introdução / Descrição do Caso

Eritema nodoso corresponde a uma reação de hipersensibilidade tardia podendo ser causada por doenças infeciosas, inflamatórias, malignas, ou por fármacos. Numa grande parte dos casos não é possível identificar a causa.
Adolescente 17 anos, sem antecedentes de relevo, recorre ao SU por lesões "vermelho escuro" circulares nos membros inferiores e dor torácica à esquerda, com uma semana
de evolução. Posteriormente com edema das pernas, dor e dificuldade na marcha. Tinha contacto com múltiplos animais domésticos e gado. Sem febre, história de infeção respiratória ou exposição a fármacos.
Ao exame objetivo adenopatia axilar direita dolorosa com 2 cm de diâmetro, não aderente aos planos profundos e lesões circulares eritematosas com edema, calor e dor nos membros inferiores, compatíveis com eritema nodoso. O estudo analítico inicial revelou aumento da PCR (123 mg/l) e VS (44 mm/h). Serologias e estudo imunológico em curso.
Na TC tórax objetivaram-se adenopatias axilares e torácicas com necrose central; parênquima pulmonar não apresentava alterações.
IGRA negativo e ECG normal. A biópsia do gânglio axilar revelou Linfadenite Granulomatosa Necrosante, de provável causa infeciosa; Mycobacterium tuberculosis negativo (PCR e exame cultural). Posteriormente IgG Bartonella positiva.
Por suspeita de linfadenite, cumpriu 10 dias Amoxicilina+Ácido Clavulânico, e por suspeita de doença da arranhadela do gato cumpriu 5 dias de Azitromicina, com boa evolução clínica.

Comentários / Conclusões

Os autores apresentam este caso dada a dificuldade de identificação da causa do eritema nodoso e a apresentação sistémica da doença. Ressalva-se ainda a importância da colheita de uma história clínica completa, que permita pesquisar e identificar as causas mais prováveis da doença.

Neonatologia | Caso Clínico

EP-111 – (21SPP-11346) – MANCHAS MONGÓLICAS – QUANDO VALORIZAR?

Catarina Freitas[1]; Silvia Duarte Costa[1]; Maria José Costa[1]
1 – Hospital Pedro Hispano

Introdução / Descrição do Caso

Introdução: As manchas mongólicas são máculas únicas ou múltiplas, sendo a sua coloração variável entre azul-acinzentado ou mesmo negro. Na maioria dos casos correspondem a lesão única que ocorre na região sagrada mas pode também ser extensa/generalizada (quando envolve uma grande área da região anterior ou posterior do tronco) ou classificada como aberrante (quando localizada na região occipital, temporal, ombros e membros superiores e inferiores). Estas últimas podem ser confundidas com marcas de maus tratos, pelo que devem ser documentadas logo ao nascimento. Tem vindo a ser descrita uma associação entre as manchas mongólicas generalizadas e aberrantes com doenças do metabolismo (mais frequente a síndrome de Hurler seguida da Gangliosidose GM1) pelo que é necessária uma abordagem mais cautelosa, com especial atenção.

Descrição do caso: Descrevem-se dois casos de lactentes com mancha mongólica que apresentam diferenças na sua localização e extensão, implicando orientações distintas. **Caso 1**: Lactente, sexo masculino, gestação sem intercorrências, com mancha mongólica na região sagrada. Sem outras alterações ao exame objetivo, pelo que foi indicado o seguimento habitual em vigilância no médico assistente. **Caso 2:** Lactente, sexo feminino, gestação sem intercorrências, com 3 machas mongólicas: membro superior direito/ombro, abdómen e região lateral do tronco. Sem outras alterações ao exame objetivo, mas dada a multiplicidade e localização das máculas foi solicitado o rastreio de doença metabólica e vigilância apertada.

Comentários / Conclusões

Salientam-se dois casos que merecem diferente abordagem, sendo importante uma vigilância atenta e rastreio das doenças mais frequentemente associadas no segundo caso.

Palavras-chave : Mancha mongólica, Mácula, Lactente, Doenças do metabolismo

Caso 1

Caso 2

Neonatologia | Casuística / Investigação

EP-112 – (21SPP-11582) – CORTICOTERAPIA PRÉ-NATAL NO PREMATURO TARDIO: QUAL O IMPACTO?

Inês Pereira Soares[1]; Mafalda Casinhas Santos[1]; Tânia Carvalho[1]
1 – Serviço de Pediatria, Hospital de Vila Franca de Xira

Introdução e Objectivos
A administração de corticoterapia pré-natal (CPN) para maturação fetal tem mostrado reduções significativas no risco de morte neonatal e ocorrência de síndrome de dificuldade respiratória ou hemorragia intra-ventricular. Está recomendada nas ameaças de parto prematuro, geralmente se idade gestacional (IG) <35 semanas, contudo sem consenso nas recomendações das diferentes sociedades de neonatologia e obstetrícia. Objetivo: investigar a influência da CPN nas complicações neonatais precoces dos recém-nascidos pré-termo (RNPT) num hospital com Unidade de Cuidados Intermédios Neonatais (nível I).

Metodologia
Análise retrospetiva dos RNPT nascidos num hospital de nível I durante 2 anos (2018-2019). Análise estatística descritiva/inferencial dos *outcomes* precoces por idade gestacional e *status* de CPN (Excel 2013®).

Resultados
Identificaram-se 218 RNPT, 24,7% com IG <35 semanas: 7,3% com 33 semanas, 17,4% com 34 semanas, 28,9% com 35 semanas e 46,3% com 36 semanas. Nestes grupos 43,8%, 36,8%, 22,2% e 4,0% tinha CPN completa, respetivamente. Apesar da morbilidade global em recém-nascidos sem CPN completa ter sido proporcionalmente maior não se observou diferença estatisticamente significativa na necessidade de internamento na Unidade de Neonatologia, antibioterapia, oxigenoterapia suplementar, ventilação não invasiva, correção de hipoglicémia ou aquisição de autonomia alimentar antes das 48h de vida.

Conclusões
O reduzido número de recém-nascidos com IG <35 semanas e consequentemente CPN completa poderão explicar a disparidade entre os resultados obtidos e o descrito na literatura. Esta análise deverá contudo ser mantida por um maior período de tempo, incluindo a vigilância do neurodesenvolvimento, como forma de avaliação de *outcomes* tardios da CPN completa.

Palavras-chave : corticoterapia pré-natal, prematuro tardio

Neonatologia | Casuística / Investigação

EP-113 – (21SPP-11656) – SÉPSIS NEONATAL PRECOCE: RETRATO DE UM HOSPITAL DE NÍVEL II

Ana Isabel Foles[1]; Inês F. Ferreira[1]; Diana Silva[1]; Marta Póvoas[1]; Sofia Peças[1]; Inês Oliveira[1]
1 – Serviço de Pediatria, Centro Hospitalar de Setúbal

Introdução e Objectivos
A sépsis neonatal precoce (SNP) é uma importante causa de morbimortalidade. As manifestações, variáveis e inespecíficas, dificultam o diagnóstico e aumentam o risco de avaliações supérfluas e cursos prolongados de antibioterapia (ATB).
Pretendemos caracterizar os casos de SNP numa Unidade de Cuidados Especiais Neonatais (UCEN) de um Hospital de Nível II.

Metodologia
Estudo observacional, retrospetivo. Análise de dados de recém-nascidos (RN) com diagnóstico de SNP numa UCEN entre 01/2018 e 12/2020.

Resultados
51 RN tiveram alta com o diagnóstico de SNP, 47% do sexo masculino e 10% pré-termo. A maioria apresentava um (19,6%) ou mais (45,1%) fatores de risco infecioso: rutura de bolsa amniótica >18h (43%), febre materna intra-parto (IP) (35%), corioamnionite (15,7%) e colonização por SGB (9,8%). Metade apresentaram sintomas, com início, em média, às 17h de vida (DP 13,7): gemido (31%), outros sinais de dificuldade respiratória (58%) e dificuldades alimentares (27%).
A ATB IP, administrada em 61%, associou-se a menor risco de sépsis sintomática (OR=0,271; p-value=0,029). Analiticamente, 75% dos RN apresentavam PCR >1mg/dL, 55% dos quais assintomáticos. Em 86% das hemoculturas não se isolou agente. Todos os RN realizaram ATB, em média, com início às 26h de vida (DP 15) e durante 7 dias (DP 1,5). A melhoria clínica dos RN sintomáticos objetivou-se em média às 55h de ATB (DP 24).

Conclusões
A abordagem da SNP é um desafio em casos de baixa suspeição, quando os recursos humanos e técnicos para vigilância adequada limitam a conduta adotada. Nos RN assintomáticos, a elevação da PCR foi determinante para o início da terapêutica.
A suspensão precoce deve ser otimizada, de forma a minimizar os riscos associados à ATB e internamento prolongados, com prejuízo da díade mãe-RN.

Palavras-chave : sépsis neonatal

Neonatologia | Casuística / Investigação

EP-114 – (21SPP-11873) – ADMISSÕES NO SERVIÇO DE URGÊNCIA NUM HOSPITAL NÍVEL II DE RECÉM-NASCIDOS NO PERÍODO NEONATAL PRECOCE

Joana Vieira De Melo[1]; Maria Inês Soares[1]; Teresa Colaço[1]
1 – Serviço de Pediatria, Unidade Local de Saúde do Baixo Alentejo, EPE

Introdução e Objectivos
O período neonatal precoce (PNP) é crítico na adaptação à vida extrauterina. Em 2020, devido à pandemia COVID-19, a alta do recém-nascido (RN) passou a ser às 48h nos partos por cesariana e às 36h nos restantes. Pretende-se caracterizar as admissões no Serviço de Urgência (SU) destes RN nos anos de 2019 e 2020.

Metodologia
Estudo retrospetivo e descritivo das admissões no SU num hospital nível II de RN no PNP (≤7 dias), no período de janeiro de 2019 a dezembro de 2020.

Resultados
Nasceram em 2019, neste hospital, 1014 RN e 984 em 2020. O total de admissões no SU foi de 57 (40 e 17 respetivamente). Em ambos os anos o predomínio foi do sexo masculino (65% vs. 64,7%; p=0,98) e do RN de termo (97,5% vs. 88,2%; p=0,21). A mediana de idades de 5 e 4 dias (p=0,63), respetivamente. Não foram referenciados 70% vs. 82,4% (p=0,51). O período diurno foi preponderante 60% vs. 64,7% (p=0,78). Na triagem de Manchester a prioridade pouco urgente foi de 92,5% vs. 94,1% (p=1). Os principais motivos de recorrência foram: icterícia (12/57, 21,1%), alteração do trânsito gastrointestinal (9/57, 15,8%), bolçar (8/57, 14,0%), choro (7/57, 12,3%) e alteração do cordão umbilical (6/57, 10,5%). Foram considerados sem doença 67,5% em 2019 e 47,1% em 2020 (p=0,23). Ocorreram 8 internamentos em 2019 (3 icterícias, 1 pielonefrite, 1 celulite, 1 queimadura, 1 vigilância) e 2 internamentos em 2020 (2 icterícias) (20% vs. 11,8%; p=0,71). A idade materna foi de 30,5 vs. 28 anos (p=0,63), sendo primíparas 52,5% vs. 58,8% (p=0,28).

Conclusões
As admissões no SU no PNP foram reduzidas e a maioria sem patologia com indicação para aqui recorrerem, pelo que importa promover a literacia em saúde. Salientamos que a alta mais precoce não aumentou significativamente o número de admissões nem de internamentos.

Palavras-chave : recém-nascidos, serviço de urgência, período neonatal precoce

Neonatologia | Casuística / Investigação

EP-115 – (21SPP-11803) – RECÉM NASCIDOS COM RESTRIÇÃO DE CRESCIMENTO FETAL NO SETOR DE PERINATOLOGIA – IMPACTO DO NOVO PROTOCOLO DE SERVIÇO

Ivana Cardoso[1]; Maria Tomé[1]; Joana Tenente[1]; António Vinhas Da Silva[1]; Andreia Teles[1]
1 – Centro Hospitalar Vila Nova de Gaia/Espinho

Introdução e Objectivos
Na Restrição de Crescimento Fetal (RCF) o feto não atinge o seu crescimento biológico expectável. Complicações associadas podem surgir a curto e a médio longo prazo.
Objetivo deste estudo – comparar 2 grupos de recém-nascidos (RN) com RCF, idade gestacional (IG)≥35 semanas e hospitalização no setor da perinatologia (SP) antes e depois da implementação de um novo protocolo de abordagem de RCF.

Metodologia
Estudo retrospetivo e longitudinal numa Unidade de Cuidados Perinatais diferenciada. Incluídos RN com diagnóstico de RCF em 2013-2014 (Grupo 1, G1) e 2017-2018 (Grupo 2, G2).Destes selecionados os que preenchiam os critérios – IG≥35 semanas e hospitalização no SP para estudo mais aprofundado e comparação entre grupos.

Resultados
154 RN (50,8% G1; 57,4% G2) com IG≥35 semanas e hospitalização no SP. Média IG G1 38,43 (0,143) e G2 38,06 (0,130) (p>0,05). G1 todos tinham ≥ 2000g e 7 do G2 tinham <2000g. G2 tinham mais frequentemente (p<0,05) hábitos tabágicos maternos e antecedentes patológicos, alterações histológicas da placenta, RCF mais precoce, CCT pré-natal e baixo peso (P) e comprimento (CP) ao nascimento. Índice de apgar inferior aos 10 minutos e mais frequente necessidade de ressuscitação (p>0,05). Apesar disto, iniciaram alimentação entérica (AE) mais cedo (p>0,05) e permaneceram no SP sem complicações com significado estatístico em comparação com o G1, no qual os RN tiveram um internamento mais prolongado (p>0,05). Aos 24 meses P e CP inferior ao G1, mas mais frequentemente recuperaram P e CP e tiveram um DPM adequado (p>0,05).

Conclusões
RCF é uma causa importante de mortalidade e morbilidade perinatal. Este estudo demonstra tal como a literatura atual a vantagem de manter estes RN perto da mãe e do início precoce da AE, sem aumento das complicações.

Palavras-chave : Restrição de Crescimento Fetal

Neurodesenvolvimento | Caso Clínico

EP-116 – (21SPP-11643) – UMA CAUSA RARA DE ATRASO DE DESENVOLVIMENTO NA CRIANÇA

Beatriz Parreira De Andrade[1]; Ana A. Sequeira[1]; Sara Figueiredo[1]; Rita Quental[2]; Helena Marques Da Silva[1]
1 – Serviço de Pediatria, Centro Hospitalar do Médio Ave (CHMA); 2 – Departamento de Genética, Centro Hospitalar Universitário de São João

Introdução / Descrição do Caso

O atraso de desenvolvimento frequentemente não tem etiologia conhecida, das causas conhecidas destacam-se as doenças genéticas e as complicações pré-natais/perinatais. A Síndrome de Sotos (gigantismo cerebral) é uma doença genética rara com prevalência de 1-9/100000. É responsável por atraso grave do desenvolvimento, e a grande maioria dos casos deve-se a mutações de novo.
Criança de 9 anos, feminino, sem fatores de risco pré-natais/perinatais ou antecedentes familiares de relevo. Apresenta um atraso grave do desenvolvimento, sendo a área da linguagem a mais afetada. Estatura superior ao Percentil 95, macrocefalia, dismorfia facial com rosto longo e estreito e mandíbula proeminente associadas a sopro sistólico grau IV/VI no bordo esternal esquerdo, laxidez articular, sindactilia, braquimetatarsia e valgo do retropé. A RMN-CE mostrou alargamento global dos espaços de circulação do líquido cefalorraquidiano coincidente com hidrocefalia externa. O ecocardiograma revelou Foramen Oval Patente (FOP) e Persistência do Canal Arterial (PCA) restritivo. Estudo metabólico e ecografia renal normais. O estudo genético foi compatível com a Síndrome de Sotos (duplicação c.1654 no gene NSD1 (*Nuclear Receptor Binding SET Domain Protein* 1)).

Comentários / Conclusões

Os autores realçam a importância da abordagem precoce numa perspetiva multidisciplinar. A Intervenção Precoce na Infância, assim como todos os apoios e orientações sociais e da saúde, são prioritários e fundamentais para o melhor desenvolvimento da criança e para a capacitação da família, promovendo ganhos não somente na idade pediátrica mas principalmente a longo prazo, na idade adulta.

Palavras-chave : Síndrome de Sotos, atraso do desenvolvimento, gigantismo cerebral, Intervenção Precoce na Infância

Neurodesenvolvimento | Caso Clínico

EP-117 – (21SPP-11495) – ATRASO GLOBAL DO DESENVOLVIMENTO PSICOMOTOR EM CRIANÇA COM GANGLIONEUROBLASTOMA: ENTIDADES DISTINTAS?

Rita Amorim[1]; Bárbara Pereira-Neto[1]; Rita Quental[2]; Esmeralda Rodrigues[3]; Ana Maia[1]; Cármen Silva[4]
1 – Serviço de Pediatria, Centro Hospitalar e Universitário São João; 2 – Serviço de Genética Médica, Centro Hospitalar e Universitário São João; 3 – Unidade de Doenças Metabólicas, Serviço de Pediatria, Centro Hospitalar e Universitário São João; 4 – Unidade de Neurodesenvolvimento, Serviço de Pediatria, Centro Hospitalar e Universitário São João

Introdução / Descrição do Caso

O diagnóstico etiológico do atraso global do desenvolvimento psicomotor (AGDPM) é desafiante e requer envolvimento multidisciplinar.
Criança com 21 meses, referenciada à consulta de Pediatria por AGDPM significativo. Antecedentes pessoais e familiares irrelevantes. Boa evolução estaturo-ponderal. Sem história de eventos paroxísticos. Na consulta, não respondia à chamada, contacto ocular fugaz, sem palavras percetíveis, não apontava, com procura sensorial oral, estereotipias motoras, mioclonias palpebrais, hipotonia axial e hipertonia apendicular com hiperlaxidez, reflexos osteotendinosos despertáveis e apoio de pé em pontas, sem dismorfias evidentes. A investigação etiológica incluiu ressonância magnética cerebral que foi normal. O perfil de ácidos orgânicos revelou elevação das catecolaminas urinárias pelo que realizou ecografia abdominal que identificou um ganglioneuroblastoma da supra-renal direita, equacionando-se a possibilidade de um síndrome paraneoplásico. Estudo neuro-imunológico negativo. O estudo genético com aCGH e X frágil foi normal. Recentemente, a realização de mendelioma identificou uma variante provavelmente patogénica no gene *CNKSR2*. Atualmente com 4 anos apresenta DPM em evolução lenta mas sem regressão, mantendo seguimento multidisciplinar e intervenção de estimulação multimodal.

Comentários / Conclusões

Variantes patogénicas no gene *CNKSR2* estão associadas à síndrome de défice intelectual ligado ao X tipo Houge que se caracteriza por AGDPM, défice intelectual, atraso da linguagem e início precoce de convulsões. Não está descrita associação com predisposição tumoral, pelo que o ganglioneuroblastoma foi provavelmente um achado acidental. O diagnóstico etiológico do AGDPM permitirá, neste caso, o aconselhamento genético familiar.

Palavras-chave : Atraso global do desenvolvimento psicomotor, Estereotipias, Ganglioneuroblastoma, Hiperlaxidez, Hipotonia axial

Neurodesenvolvimento | Caso Clínico

EP-118 – (21SPP-11709) – ATRASO GLOBAL DO DESENVOLVIMENTO PSICOMOTOR E CRESCIMENTO EXCESSIVO: UMA ETIOLOGIA RARA

Liliana Sá[1]; Diana Pinto[1]; Anabela Bandeira[2]; Margarida Azevedo[1]; Virgínia Monteiro[1]
1 – CHEDV; 2 – CHP

Introdução / Descrição do Caso
Introdução: A Síndrome de Sotos (SS) é uma patologia rara, autossómica dominante, caracterizada por aparência facial típica, crescimento excessivo (altura e/ou perímetro cefálico $^{3}2$ desvios-padrão acima da média), atraso global do desenvolvimento psicomotor (AGDPM) e défice cognitivo de gravidade variável. Um alto índice de suspeição em crianças com AGDPM e macrocefalia pode levar à sua identificação precoce.

Descrição dos casos: Descrevem-se os casos clínicos de duas crianças do sexo feminino, sem antecedentes familiares de relevo, seguidas em Consulta de Desenvolvimento por AGDPM. Ambas apresentavam macrocefalia e dismorfias craniofaciais típicas – fronte proeminente, dolicocefalia, estreitamento bitemporal, implantação alta do cabelo, fissuras palpebrais inclinadas para baixo, mento proeminente e implantação baixa dos pavilhões auriculares. As crianças foram submetidas a investigação etiológica com deteção de duas mutações de novo – uma deleção parcial do gene NSD1, associada à SS, e uma mutação do gene NFIX, associada à Síndrome de Sotos 2, também conhecida por Síndrome de Malan. No primeiro caso o diagnóstico foi efetuado aos 18 meses e no segundo aos 10 anos. Ambas mantêm acompanhamento na Consulta de Desenvolvimento, bem como noutras subespecialidades de acordo com as comorbilidades que cada uma apresenta.

Comentários / Conclusões
Discussão: O diagnóstico atempado de SS assim como o seu acompanhamento multidisciplinar permite a deteção e controlo de possíveis complicações, nomeadamente epilepsia, malformações cardíacas e renais, escoliose e tumores. É ainda importante o apoio ao nível educativo e comportamental, complementado sempre que necessário com intervenções específicas, potencializando deste modo o desenvolvimento global destas crianças.

Palavras-chave : Atraso do desenvolvimento, Macrocefalia, Síndrome de Sotos, Síndrome de Malan

Neurodesenvolvimento | Caso Clínico

EP-119 – (21SPP-11913) – PERTURBAÇÃO DO DESENVOLVIMENTO INTELECTUAL E DA MOBILIDADE NUM SÍNDROME DELEÇÃO 2Q37: O DESFECHO PODERIA SER DIFERENTE?

Rita Pissarra[1]; Sílvia Duarte-Costa[2]; Claúdia Gonçalves[3]; Nádia Rodrigues[3]
1 – Serviço de Pediatria, UAG da Mulher e da Criança, Centro Hospitalar Universitário de São João; 2 – Serviço de Pediatria, Hospital Pedro Hispano; 3 – Unidade de Neurodesenvolvimento, Serviço de Pediatria, Hospital Pedro Hispano

Introdução / Descrição do Caso
A síndrome de deleção 2q37 (del2q37) é uma anomalia cromossómica rara caracterizada por perturbação do desenvolvimento intelectual, malformações esqueléticas e dismorfias faciais.
Adolescente de 13 anos do sexo feminino com del2q37 seguida em consulta de neurodesenvolvimento Dismorfias faciais notadas ao nascimento e malformações esqueléticas, incluindo braquimetarsia e pés pequenos, mais evidentes com o crescimento. Apresentava um atraso global do desenvolvimento, mais notório a nível motor, aos 9 anos com quociente de inteligência de 47 (WISC-III). Demonstra muitas dificuldades de aprendizagem e de interacção com os pares, apesar de adequações curriculares, terapia da fala e ocupacional escolar. Pelas alterações esqueléticas, tem marcha instável, com quedas frequentes nos primeiros anos, múltiplas fraturas dos membros e cirurgias com grande limitação funcional. Estas sequelas contribuem para a atual incapacidade nos autocuidados e tarefas domésticas.

Comentários / Conclusões
Este caso pretende alertar para a importância de um sistema multidisciplinar acessível e eficiente de intervenção e cuidados continuados na criança de risco que potencie o seu desenvolvimento, ainda praticamente inexistente no nosso país. A intervenção psicomotora, por exemplo, centrada no movimento, promove o processo de aprendizagem e autonomia da criança. Poderia o caso exposto ter beneficiado de um maior investimento nesta área, para recuperação das potencialidades percetivo-motoras e evicção de potenciais quedas e suas sequelas, a curto e longo prazo? Cabe-nos questionar se uma atuação interdisciplinar mais precoce, modificaria a atual pouca funcionalidade desta adolescente. Urge repensar a relevância dos cuidados continuados pediátricos nas Perturbações do Neurodesenvolvimento.

Palavras-chave : atraso global do desenvolvimento psicomotor, perturbação do desenvolvimento intelectual, deleção 2q37, psicomotricidade, cuidados continuados

Neurologia | Caso Clínico

EP-120 – (21SPP-11642) – ESCLEROSE MÚLTIPLA EM IDADE PEDIÁTRICA – UM DESAFIO DIAGNÓSTICO

Mário Ribeiro[1]; Mariana Pereira[1]; Helena Silva[1]; João Cerqueira[2]; Ângela Pereira[1]
1 – Serviço de Pediatria, Hospital de Braga, EPE; 2 – Serviço de Neurologia, Hospital de Braga, EPE

Introdução / Descrição do Caso
A Esclerose Múltipla é uma doença crónica, caracterizada pela desmielinização imunomediada do sistema nervoso central. O início da doença na idade pediátrica é raro, sendo que a sua prevalência varia entre 2,7% a 10,5%.
Apresenta-se o caso de um adolescente de 16 anos, sexo masculino, observado no serviço de urgência por diplopia com 5 dias de evolução associada a cefaleia occipital e desequilíbrio. No exame neurológico é notada parésia do VI par esquerdo, tendo realizado TAC cerebral com identificação de ventriculomegalia supratentorial moderada de características crónicas. Foi então decidido internamento para estudo etiológico com realização de RMN cerebral e do neuroeixo, que demonstrou 5 lesões no crânio (supra e infratentoriais, pelo menos uma delas captante) e 2 lesões hiperintensas medulares (a nível C2 e C5), compatíveis com o diagnóstico de Esclerose Múltipla. Perante a suspeita diagnóstica, cumpriu 5 dias de tratamento com metilprednisolona endovenosa 1g/dia com melhoria progressiva das queixas de diplopia, desequilíbrio e cefaleia. Teve alta orientado para consulta de Neurologia onde iniciou tratamento com Fingolimod, sem nova sintomatologia até à data.

Comentários / Conclusões
A Esclerose Múltipla pediátrica é uma entidade pouco frequente, caracterizada por incapacidade neurológica, que requer por vezes internamento hospitalar e pode causar grande impacto no ambiente familiar. Neste caso, enfrentou-se um dúvida diagnóstica pela presença de hidrocefalia na TAC, que só a RMN cerebral permitiu esclarecer. Perante o diagnóstico, o estudo e tratamento oportunos podem melhorar a sua evolução e diminuir o número de sequelas.

Palavras-chave : Esclerose Múltipla, Diplopia, Ventriculomegalia

Neurologia | Caso Clínico

EP-121 – (21SPP-11734) – ANOMALIA DO DESENVOLVIMENTO VENOSO – ACHADO INCIDENTAL OU CAUSA DE CEFALEIA?

Raquel Almeida Branco[1]; Inês Fernandes[1]; Estela Veiga[1]
1 – Serviço de Pediatria, Hospital de São Bernardo – Centro Hospitalar de Setúbal

Introdução / Descrição do Caso
Anomalias do desenvolvimento venoso (DVA), presentes em cerca de 3% da população, são consideradas lesões benignas, tipicamente achado incidental sem significância clínica. De forma menos frequente associam-se a cefaleia, convulsões, défices neurológicos progressivos e hemorragia.
Adolescente, sexo feminino, 16 anos, antecedentes familiares de enxaqueca. Dos 9 meses aos 10 anos de idade apresentava cerca de 10 episódios/mês de perda transitória da consciência, curta duração e recuperação espontânea. Avaliada e seguida em consulta de Neuropediatria, sendo assumida provável reação vasovagal em contexto de enxaqueca.
Aos 15 anos, recorreu ao SU por episódios de alteração do estado de consciência. Iniciavam-se com quadro de mal-estar geral, visão turva e tontura, seguido de síncope de curta duração, de palidez cutânea, cianose peribucal e tremor generalizado. Posteriormente, apresentava sonolência e cefaleia frontal persistente. O exame objetivo, avaliação analítica e TC-CE não apresentavam alterações. EEG sem evidência de atividade paroxística. Após a alta verificaram-se episódios diários de cefaleia frontal, alguns com lipotimia associada. RM-CE documentou DVA hemisférica cerebelosa esquerda, com discreta alteração do sinal do parênquima envolvente. Avaliada por Neurocirurgia com exclusão de indicação cirúrgica e por Neuropediatria, medicada com topiramato e sumatriptano em SOS, com melhoria sintomática.

Comentários / Conclusões
Apesar da correlação entre sintomatologia e existência de DVA não estar firmemente estabelecida, o caso clínico pode indicar etiologia multifatorial com associação de quadro de enxaqueca com DVA. A sintomatologia deve ser abordada de forma conservadora, não havendo indicação para abordagem cirúrgica dado o risco de complicações.

Palavras-chave : Cefaleia, Alteração do estado de consciência, Malformação vascular cerebral, Anomalia do Desenvolvimento Venoso

Neurologia | Caso Clínico

EP-122 – (21SPP-11807) – ATAXIA: PARA ALÉM DAS CAUSAS COMUNS

Francisca Manoel[1]; Susana Gomes[1]; Rita Silva[2]
1 – Serviço de Pediatria, Departamento da Saúde da Mulher e Criança, Hospital do Espírito Santo de Évora, EPE; 2 – Unidade de Neurologia Pediátrica, Hospital Dona Estefânia, Centro Hospitalar Universitário Lisboa Central, EPE

Introdução / Descrição do Caso
A ataxia aguda é uma manifestação neurológica caracterizada por alteração da coordenação de movimentos voluntários. Após excluídas as causas mais comuns, como intoxicação ou infeção, a investigação foca-se na exclusão de patologia do sistema nervoso central. Pode também ser a primeira manifestação do síndrome opsoclonus mioclonus (SOM) frequentemente paraneoplásico (associado a neuroblastoma) ou secundário a infecção viral. Menina de 28 meses, saudável, trazida ao serviço de urgência por alteração do padrão da marcha com desequilíbrio e tremor inconstante dos membros com 10 dias de evolução. Sem outra semiologia, história de ingestão de tóxicos, trauma ou infeção recente. À observação constatava-se marcha de base alargada e instável nas mudanças de posição, sem outras alterações no exame neurológico. A avaliação analítica, pesquisa de tóxicos na urina, observação oftalmológica e TC crânio-encefálica não revelaram alterações. Na terceira semana de doença surgiram movimentos oculares rápidos e erráticos bilaterais intermitentes, irritabilidade e choro noturno. Por suspeita de SOM realizou TC tóraco-abdomino-pélvica que mostrou massa lombo-aórtica de 7,5x6,1x4,8 cm, com envolvimento do eixo vascular. Posteriormente, o exame anatomo-patológico da biópsia da massa e cintigrafia MIBG-I123 foram compatíveis com neuroblastoma/ganglioneuroma. Foi transferida para um centro de referência onde iniciou tratamento.

Comentários / Conclusões
O SOM é uma entidade rara em pediatria, cujo diagnóstico impõe a investigação de neuroblastoma oculto. A ataxia aguda/subaguda pode ser o primeiro sintoma destes doentes, devendo ser incluído no diagnóstico diferencial. A celeridade do diagnóstico associa-se a melhor prognóstico e redução das sequelas neurológicas a longo prazo.

Palavras-chave : Síndrome opsoclonus mioclonus, Ataxia, Neuroblastoma

Neurologia | Caso Clínico

EP-123 – (21SPP-11813) – NEM SEMPRE ACHADO SIGNIFICA CULPADO

Marta Carvalho[1]; Mariana Flórido[1]; Filipa Cunha[1]
1 – Serviço de Pediatria – Hospital Distrital da Figueira da Foz

Introdução / Descrição do Caso
Perante um doente com cefaleia, é essencial a identificação de sinais de alarme que devam motivar investigação mais detalhada da sua causa. Apresenta-se uma adolescente de 14 anos que recorre ao Serviço de Urgência por cefaleia hemicraniana direita com náuseas, foto e fonofobia, recorrente desde há um ano, mas com intensidade agravada e despertares noturnos nas 2 semanas anteriores, associada a parestesias dos membros e hiperventilação nesse dia. Antecedentes de perturbação do comportamento alimentar e ansiedade. Sem alterações ao exame objetivo, inclusive ao exame neurológico. Foi realizada tomografia computorizada crânio-encefálica, que identificou uma alteração morfoestrutural óssea frontal e etmoidal média à esquerda, sendo colocadas as hipóteses de osteoma ou displasia fibrosa. Melhoria clínica com analgésico e ansiolítico. Foi encaminhada para consulta de Neurologia Pediátrica do Hospital nível 3 da área de residência, onde foi confirmado o diagnóstico de osteoma frontoetmoidal esquerdo através de ressonância magnética. Apesar da identificação de uma lesão, esta não aparentava ser causa da cefaleia, o que foi reforçado pela ausência de novos episódios de dor após esta observação.

Comentários / Conclusões
O osteoma é o tumor dos seios perinasais mais comum, de crescimento indolente e sem risco de degeneração. A localização mais comum é a região frontoetmoidal. Muitos doentes são assintomáticos, mas pode causar cefaleia, diplopia, deformidade visual ou sintomas de sinusite. Com este caso pretende-se mostrar que, apesar de se tratar de uma cefaleia com sinais de alarme e se ter encontrado uma alteração no estudo de imagem, esta não justifica a cefaleia, mas identificou uma lesão com risco de crescimento, permitindo o seu acompanhamento pré-sintomático.

Palavras-chave : Cefaleia, Osteoma

Neurologia | Caso Clínico

EP-124 – (21SPP-11819) – ACHADOS INCIDENTAIS EM PEDIATRIA – O CONTRIBUTO DA NEUROIMAGEM

Sara Alves Araújo[1]; Joana Ferreira Mendes[1]; Diana Reis Monteiro[1]; Susana Tavares[1]
1 – Centro Hospitalar Entre Douro e Vouga

Introdução / Descrição do Caso
As malformações arteriovenosas (MAV) e dilatações aneurismáticas intracraneanas constituem, frequentemente, achados incidentais numa avaliação imagiológica. O seu curso clínico é habitualmente silencioso, podendo a primeira manifestação ser uma complicação.

Adolescente de 17 anos, sexo masculino, seguido em consulta de Pedopsiquiatria por perturbação de ansiedade generalizada, com múltiplas admissões no serviço de urgência e necessidade de internamento, atualmente sob Sertralina. Orientado para consulta de Pediatria por cefaleia holocraneana recorrente, tipo pressão, sem sinais de alarme, cedendo habitualmente com medidas de distração, sem recurso a analgesia. Exame objetivo, incluindo exame neurológico, sem alterações. Teria já realizado tomografia computorizada crânio-encefálica em regime de ambulatório, sugerindo uma MAV de pequenas dimensões. Para esclarecimento, solicitada Angio-ressonância crânio-encefálica, que corroborou a presença de uma MAV pial, evidenciando ainda imagens sugestivas de um aneurisma intra-nidal. Referenciado à consulta de Neurocirurgia, onde se mantém em vigilância.

Comentários / Conclusões
O crescente recurso a exames de imagem tem contribuído largamente para a deteção de achados incidentais. Não obstante a ansiedade e incerteza que tais situações poderão condicionar, a identificação de uma lesão clinicamente significativa, ainda que possivelmente pouco relacionada com as queixas apresentadas, poderá permitir, através de uma abordagem célere, modificar atempadamente o seu curso natural.

Palavras-chave : Achados incidentais, Malformação arteriovenosa, Aneurisma

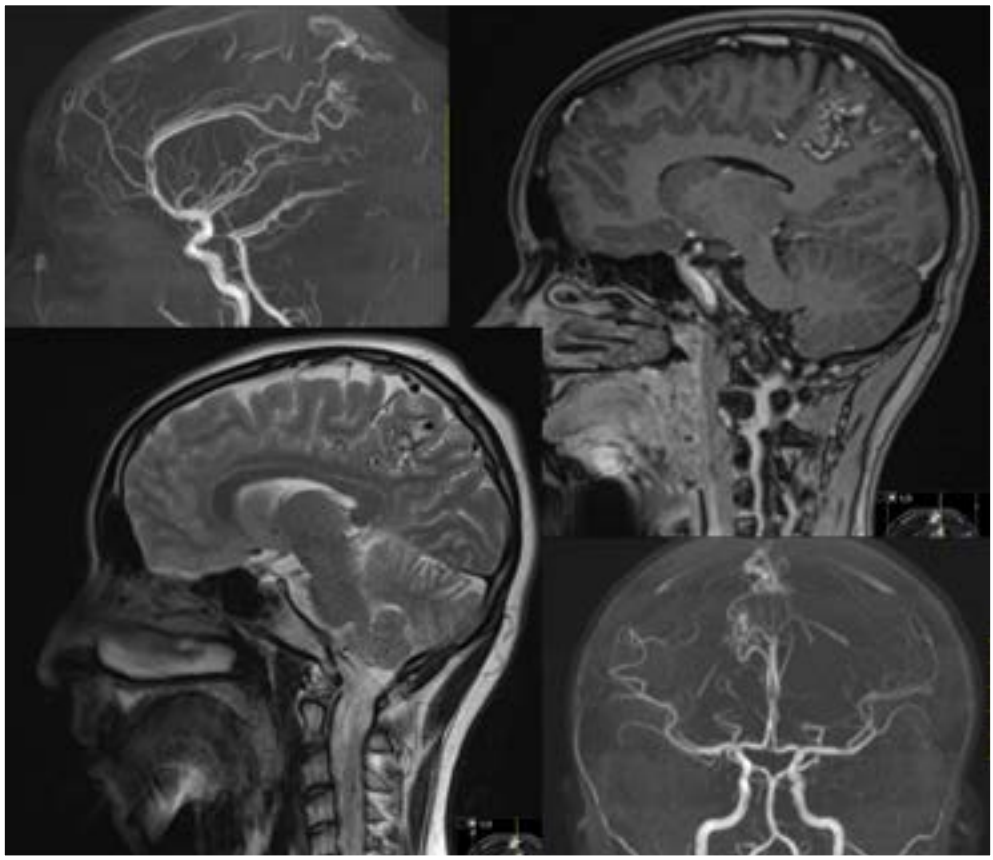

Neurologia | Caso Clínico

EP-125 – (21SPP-11341) – CEFALEIAS NA ADOLESCÊNCIA – UMA ETIOLOGIA RARA

Catarina M. Francisco[1]; Joana F. Ribeiro[1]; Alexandra M. Rodrigues[1]; Sónia Santos[1]; Rita S. Oliveira[1]
1 – Hospital Sousa Martins, ULS Guarda

Introdução / Descrição do Caso

Introdução: As Cefaleias são um motivo frequente de consulta pediátrica e, muito embora sejam um fator de grande ansiedade parental, traduzem geralmente condições benignas.

Descrição de caso: Adolescente, sexo feminino, com 17 anos de idade, acompanhada em Consulta de Pediatria por Asma alérgica. Antecedentes familiares de irmã com enxaqueca com aura.

Refere desde há 1 ano, cefaleias holocraneanas de tipo aperto, de moderada intensidade, sem outros sinais de alarme.

Ao exame objetivo, a destacar apenas pressão arterial inferior ao percentil 90, com exame neurológico sem alterações.

Por agravamento clínico, com cefaleias de frequência quase diária e noção de que a dor surgia muitas vezes associada a manobras de Valsalva, realiza Tomografia Computorizada Crânio-Encefálica (TC-CE):" as amígdalas cerebelosas parecem alongadas e apresentam posição mais baixa através do buraco occipital, com consequente conflito de espaço na charneira crânio-cervical – Malformação de Chiari tipo 1?". Foi posteriormente pedida Ressonância Magnética (RM), confirmando-se o diagnóstico. Encaminhada a Consulta de Neurocirurgia, tendo sido proposta intervenção cirúrgica.

Comentários / Conclusões

Discussão: As malformações de Arnold-Chiari são uma entidade de etiologia congénita, mas com expressão frequentemente a partir da adolescência.

No caso das malformações de Chiari tipo I, cuja expressão clínica se relaciona sobretudo com o aumento da pressão intracraniana, a cefaleia é uma manifestação comum, associando-se com a herniação das amígdalas cerebelosas em pelo menos 5 mm através do *foramen magnum*.

A abordagem cirúrgica está indicada com base da intensidade da sintomatologia apresentada e no impacto desta sob a qualidade de vida do doente.

Palavras-chave : Arnold-Chiari Neurologia Pediatria

Neurologia | Caso Clínico

EP-126 – (21SPP-11412) – CASO CLÍNICO: CONVULSÕES CONVERSIVAS NO SERVIÇO DE URGÊNCIA

Beatriz Falcão Cardoso[1]; Joana Ventura Lourenço[1]; Raquel Sousa[2]; Filipa Moreira[3]; Irene Carvalho[4,5]
1 – Serviço de Pediatria, UAG da Mulher e da Criança, Centro Hospitalar e Universitário de São João; 2 – Unidade de Neurologia Pediátrica, UAG da Mulher e da Criança, Centro Hospitalar e Universitário de São João; 3 – Serviço de Psiquiatria da Infância e Adolescência, UAG da Psiquiatria e Saúde Mental, Centro Hospitalar e Universitário de São João; 4 – Unidade de Pediatria Hospitalar, UAG da Mulher e da Criança, Centro Hospitalar e Universitário de São João; 5 – Unidade de Hospitalização Domiciliária Pediátrica, UAG da Mulher e da Criança, Centro Hospitalar e Universitário de São João

Introdução / Descrição do Caso

Perturbação conversiva ou perturbação de sintomas neurológicos funcionais pode ser definida como uma entidade na qual existem sintomas neurológicos isolados (e.g. sintomas motores, sensoriais, convulsões não-epiléticas ou de características mistas) que não são explicados por alterações anatómicas ou mecanismos fisiopatológicos e que ocorrem na presença de um stressor psicológico significativo, tendo um grande impacto na vida do doente. É importante relembrar que apesar de não ser comum, esta pode afetar até cerca de 2% das crianças. Neste caso clínico, apresentamos uma adolescente de 14 anos com antecedentes pessoais de patologia psiquiátrica já conhecida e com história familiar de epilepsia. Esta doente deu entrada no Serviço de Urgência entubada, com tubo endotraqueal sob ventilação mecânica invasiva, e sob sedo-analgesia na sequência de 2 episódios de convulsão aparente.

Comentários / Conclusões

A abordagem nestes casos é difícil, não existindo ainda normas claras no manejo destes doentes. Recomenda-se que o diagnóstico diferencial de distúrbio conversivo seja sempre uma hipótese a considerar, independentemente da existência ou não de antecedentes pessoais que assim o sugiram, após serem excluídas quaisquer causas orgânicas subjacentes. O posterior seguimento com uma equipa de pedopsiquiatria dedicada é da maior importância na gestão destes distúrbios.

Palavras-chave : Convulsões Não-Epiléticas, Perturbação Conversiva, Pediatria, Caso Clínico

Neurologia | Caso Clínico

EP-127 – (21SPP-11570) – MAIS QUE UMA CEFALEIA – A PROPÓSITO DE UM CASO CLÍNICO

Marta Ayres Pereira[1]; Ana Teresa Baptista[1]; Inês Cascais[2]; Carla Brandão[1]; Cláudia Monteiro[1]
1 – Serviço de Pediatria, Centro Hospitalar do Tâmega e Sousa; 2 – Serviço de Pediatria, Centro Materno Infantil do Norte, Centro Hospitalar Universitário do Porto

Introdução / Descrição do Caso
A cefaleia é um motivo frequente de consulta em idade pediátrica, habitualmente classificada como primária (forma mais frequente) ou secundária. Tem uma prevalência crescente com a idade e é mais vezes reportada pelo sexo feminino >12 anos. Raramente está associada a patologia grave. Na avaliação inicial deve ser dada particular atenção a sinais sugestivos de hipertensão intracraniana ou lesão ocupante de espaço.
17 anos, sexo feminino, com história familiar de enxaqueca, enviada à consulta de Pediatria por episódios frequentes de cefaleia occipital tipo peso, por vezes pulsátil, com 2 anos de evolução e ausência de melhoria após correção dióptrica. Ressonância magnética cranioencefálica (RMN CE) em março/2020 descreve "posição baixa das amígdalas cerebelosas, sem aparente compressão da transição bulbomedular". Em abril/2021 referência a alteração da frequência da cefaleia para diária, agravando com os movimentos, manobra de Valsalva e riso, mantendo a mesma localização. Associação esporádica a parestesias na hemiface direita com atingimento da pálpebra inferior, poupando o ângulo da mandíbula. Incapacidade de realizar atividade física habitual pela dor. Exame neurológico normal, nomeadamente força muscular, pares cranianos, sensibilidade e provas cerebelosas. RMN CE e cervical em maio/2021 revela "Malformação de Chiari do tipo I. Discreta proeminência do canal ependimário por C6-C7 – hidrossiringomielia". Orientada para consulta de Neurocirurgia.

Comentários / Conclusões
Destaca-se a importância da valorização da mudança de padrão de uma cefaleia já conhecida na decisão de reavaliação imagiológica, sobretudo quando há surgimento de sinais de alarme. Foca ainda a associação pouco evidente entre o quadro clínico e os achados imagiológicos.

Palavras-chave : Cefaleia, Malformação de Chiari, Hidrossiringomielia

Neurologia | Caso Clínico

EP-128 – (21SPP-11790) – VACINAÇÃO COMO CAUSA BENIGNA DE ATAXIA CEREBELAR AGUDA EM LACTENTE – CASO CLÍNICO

Ana Sofia Nunes[1]; Ana João Fernandes[1]; Ângela Pereira[1]; Marina Pinheiro[1]; Célia Barbosa[2]
1 – Serviço de Pediatria – Hospital de Braga, EPE; 2 – Consulta de Neuropediatria – Hospital de Braga, EPE

Introdução / Descrição do Caso
A ataxia cerebelar aguda (ACA) pode ter múltiplas causas, entre as quais, a administração de vacinas como a da varicela, hepatite B e tétano-difteria-tosse convulsa.
Lactente de 6 meses, saudável, trazida ao serviço de urgência por febre e tremor da cabeça e do tronco com 12 horas de evolução, de agravamento progressivo. Sem outros sintomas. Cerca de 24 horas antes da admissão, realizou a vacina hexavalente DTPaHibVIPVHB, segundo o Programa Nacional de Vacinação. Ao exame objetivo, conforme registado em vídeo, apresentava-se com bom estado geral e com tremor de ação e repouso persistentes, da cabeça e do tronco, em decúbito dorsal e sentada. Sem outras alterações ao exame neurológico.
Analiticamente apresentava proteína C reativa de 100 mg/L, sem leucocitose ou neutrofilia. Realizou ressonância magnética do crânio e eletroencefalograma que foram normais e excluídas causas infeciosas após resultado negativo de serologias infeciosas, urocultura, hemocultura e microbiológico e virulógico de líquor. Cumpriu 8 dias de ceftriaxone e 1 dia de aciclovir. Apresentou melhoria clínica e analítica, com apirexia sustentada desde D2 de internamento. Teve alta em D10, apresentando tremor intermitente residual, com o diagnóstico presuntivo de ACA pós-vacinação. Aos 9 meses, foi avaliada em consulta de Neuropediatria e constatou-se um desenvolvimento psicomotor normal e ausência de ataxia ou outros sinais neurológicos.

Comentários / Conclusões
Sendo um diagnóstico de exclusão, a ACA implica uma investigação extensa, resultando muitas vezes no prolongamento do tempo de internamento. Apesar da causa pós-vacinal não ser amplamente reportada, os autores pretendem alertar para a existência de causas benignas de ACA.

Palavras-chave : Ataxia cerebelar aguda, Vacinação

Ortopedia Infantil | Caso Clínico

EP-129 – (21SPP-11938) – BOM OSSO À ARTICULACAO TORNA?

Raquel Araujo Almeida[1]; Joana Antunes[2]; Catarina Tavares[3]; David Pereira[4]
1 – USF ALVES MARTINS; 2 – USF Terras de Azurara; 3 – Serviço de Pediatria, Centro Hospitalar Viseu Tondela; 4 – Serviço de Ortopedia, Centro Hospitalar Tondela Viseu

Introdução / Descrição do Caso
A luxação acromioclavicular (LAC) é uma patologia comum em jovens, sobretudo do sexo masculino. O traumatismo direto (queda sobre o ombro em adução) é o mecanismo de lesão mais frequente, podendo também ser por trauma indireto (queda com o membro superior em elevação lateral e impacto da cabeça do úmero no acrómio).
Sexo feminino, 6 anos, sem antecedentes relevantes, recorreu ao Serviço de Urgência por preocupação paterna com tumefação na região clavicular direita. Quando questionada, a criança refere queda no infantário há cerca de 20 dias, não presenciada e sem noção de dor.Ao exame objetivo apresentava tumefação da região acrómio-clavicular direita, sem sinais inflamatórios, palpação indolor, sinal da tecla negativo, sem crepitações e amplitudes de movimento sem alterações.Efetuou radiografia do ombro direito que revelou LAC tipo III, tendo sido referenciada para consulta externa de Ortopedia.

Comentários / Conclusões
A LAC associa-se a dor, deformidade e limitação funcional, sendo este caso atípico pelo facto de a criança nunca ter estado sintomática. Na LAC tipo III, o tratamento preconizado implica analgesia, crioterapia e suspensão antebraquial, contudo em casos específicos, o tratamento poderá ser cirúrgico. Assim, a procura tardia de cuidados médicos levou à perda da janela terapêutica tradicional, tendo sido feita orientação para vigilância clínica. Caso surja sintomatologia poder-se-á ponderar a necessidade de intervenção cirúrgica, que numa criança em fase de crescimento, com quadro clínico estável, sem limitação funcional e por questões meramente estéticas, nunca se colocaria.Este caso alerta para o facto de a atitude expectante ser uma abordagem terapêutica válida, em particular na idade pediátrica, dado que nem toda a luxação exige redução.

Palavras-chave : Ausência de sintomatologia, Vigilância clínica, Luxação acromioclavicular

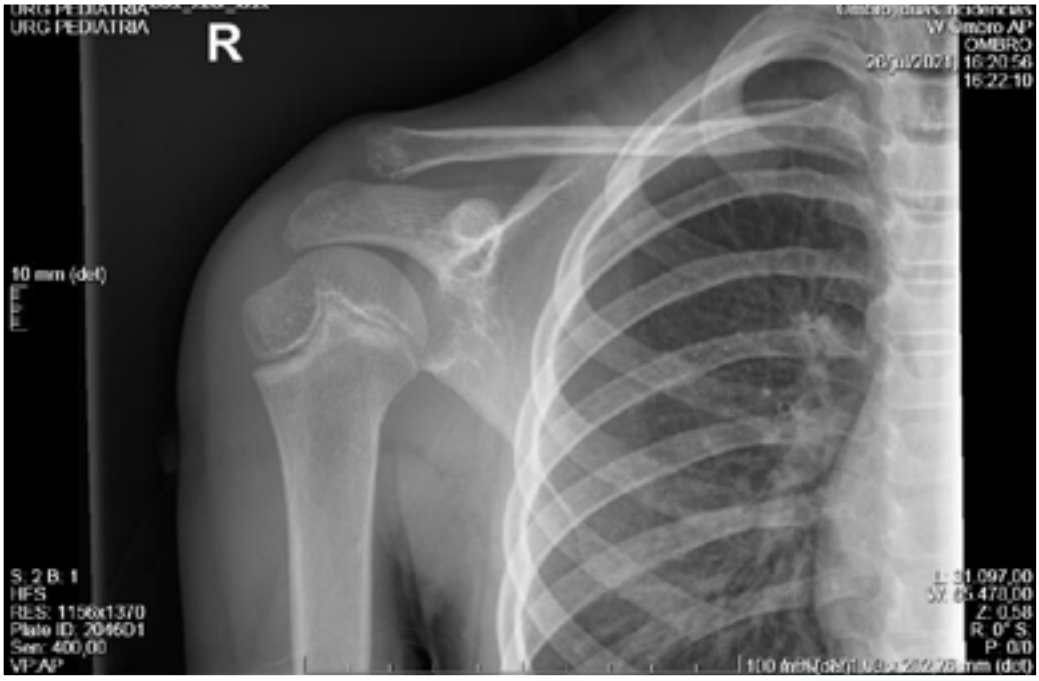

Pediatria Ambulatória | Casuística / Investigação

EP-130 – (21SPP-11311) – PRESCRIÇÃO RETARDADA DE ANTIBIOTERAPIA NA OTITE MÉDIA AGUDA-REVISÃO BASEADA NA EVIDÊNCIA

Mariana Rocha Cruz[1]; Maria Luis Tomé[2]; Íris Santos Martins[3]; Joana Mendes[4]
1 – USF São Miguel; 2 – Centro Hospitalar de Vila Nova de Gaia/Espinho; 3 – USF Além D'Ouro; 4 – USF São Félix-Perosinho

Introdução e Objectivos
A otite é uma das infeções mais prevalentes na criança, sendo a principal causa de prescrição de antibioterapia nesta faixa etária. Uma alternativa de tratamento à atitude expectante e reavaliação às 48h é a prescrição retardada de antibioterapia (PRA). A PRA consiste em fornecer aos pais receita médica com antibiótico e um conjunto de recomendações. A prescrição só deve ser usada caso necessário: após 48-72h ou se existir agravamento clínico.
Os objetivos desta revisão foram avaliar a eficácia terapêutica, custos e satisfação dos médicos com a PRA.

Metodologia
Foram analisadas revisões sistemáticas (RS) e meta-análises, ensaios clínicos randomizados e controlados (ECR), observacionais (ECO), estudos coorte, séries de casos e normas de orientação clínica (NOC), prévios a junho de 2021, em português, espanhol e inglês, utilizando para tal cinco bases de dados. Para atribuição do nível de evidência foi utilizada a escala *Strength of Recommendation Taxonomy* (SORT).

Resultados
Foram encontrados 54 artigos e quatro NOCs, dos quais foram selecionados quatro artigos e duas NOCs. Duas RS responderam ao *outcome* "Eficácia terapêutica", bem como duas NOCs. Um ECR respondeu ao *outcome* "Custo" e um ECO respondeu à "Satisfação do médico".

Conclusões
Os estudos com maior nível de evidência apontam para uma superioridade na eficácia terapêutica da prescrição retardada em relação à prescrição imediata/estratégia de vigilância a curto prazo (SORT B). Os benefícios encontrados foram a redução no uso de antibioterapia, a diminuição dos efeitos laterais associados e uma maior segurança dos cuidadores.

Palavras-chave : otitis, prescriptions, anti-bacterial agents

Pediatria Ambulatória | Caso Clínico

EP-131 – (21SPP-11648) – URTICÁRIA PIGMENTOSA – A PROPÓSITO DE UM CASO CLÍNICO

Carolina Quintela[1]; Inês Patrício Rodrigues[1]; Inês Torrado[1]
1 – Centro Hospitalar de Trás-os-Montes e Alto Douro

Introdução / Descrição do Caso
A mastocitose é caracterizada por uma acumulação anormal de mastócitos nos tecidos. Subdivide-se em várias apresentações, sendo a urticária pigmentosa a mastocitose cutânea mais prevalente em idade pediátrica.
Criança de 5 anos, sexo masculino, com antecedentes de lesões cutâneas desde os 7 meses de idade. Inicialmente lesões maculopapulares, eritematosas, progredindo para pápulas acastanhadas, com regressão espontânea ao longo do tempo. Distribuídas maioritariamente pelo tronco, membros superiores e pescoço, poupando a face, palmas e plantas. Queixas esporádicas de prurido, com agravamento após o contacto com água quente e/ou ingestão de chocolate. Sinal de Darier positivo. Analiticamente sem alterações. Devido às inúmeras lesões cutâneas apresentadas foram colocados obstáculos à inscrição no infantário. Atualmente mantém seguimento na consulta de Pediatria, sem outras manifestações clínicas relacionadas.

Comentários / Conclusões
A urticária pigmentosa é uma entidade benigna e auto-limitada, sendo raro o envolvimento sistémico na população pediátrica. É causada por várias mutações no gene KIT e desencadeada por diversos triggers, como o calor e/ou certos alimentos. Os critérios para o diagnóstico não são bem definidos, podendo ser clínico, através da visualização das lesões cutâneas típicas. O tratamento passa pelo controlo sintomático, com remissão espontânea, na maioria dos casos, antes da adolescência.
O caso clínico apresentado evidencia uma mastocitose cutânea na sua apresentação mais comum, demonstrando a importância de um diagnóstico precoce, uma vez que apresenta um impacto social significativo nos primeiros anos da criança.

Palavras-chave : Mastocitose cutânea, Urticária pigmentosa

Pediatria Ambulatória | Caso Clínico

EP-132 – (21SPP-11653) – ASSIMETRIA FACIAL POR UMA LESÃO PECULIAR

Inês Araújo Oliveira[1]; Francisca Strecht Guimarães[2]; Marta Reis Sousa[2]; Catarina Matos Figueiredo[2]; Joana Lorenzo[2]
1 – Centro Materno Infantil do Norte; 2 – Centro Hospitalar de Entre o Douro e Vouga

Introdução / Descrição do Caso
As anomalias vasculares classificam-se em malformações e tumores vasculares, de acordo com história natural, exame objetivo e características celulares. Por sua vez, as malformações vasculares variam com a natureza dos vasos e do fluxo vascular. Criança de 10 anos do sexo masculino, previamente saudável e com programa nacional de vacinação atualizado, recorreu ao serviço de urgência por assimetria da face condicionada por tumefação na hemiface direita, com 3 semanas de evolução, associada a dor intermitente e aumento gradual das dimensões. Negada febre, limitação da mobilidade ou dor da articulação temporomandibular (ATM), anorexia, perda de peso, hipersudorese ou infeção recente. Ao exame objetivo, com bom aspeto geral e tumefação da hemiface direita, na região do masséter, com cerca de 3x2,5cm, deixando ângulo da mandíbula livre. O estudo analítico não foram encontradas alterações e as serologias foram negativas (EBV,CMV, Bartonella henselae e Toxoplasmose). A ecografia das partes moles revelou duas calcificações no masséter direito com 9 e 5 mm. Para melhor caraterização, foi realizada RMN que exibiu uma lesão expansiva sugestiva de malformação vascular de baixo fluxo com flebólitos, de contornos regulares e bem definidos, centrada no mastigador direito com atingimento da ATM, preservando a patência da via aérea. Foi encaminhado para cirurgia pediátrica para continuação do estudo etiológico.

Comentários / Conclusões
A classificação das anomalias vasculares é importante para a abordagem terapêutica e o prognóstico. As malformações estão presentes desde o nascimento, acompanham o crescimento da criança e o turnover endotelial normal. A origem das malformações de baixo fluxo pode ser linfática, capilar ou venosa.

Palavras-chave : lesão vascular, assimetria facial, tumefação

Pediatria Ambulatória | Caso Clínico

EP-133 – (21SPP-11815) – HEMATOMA DE ERUPÇÃO – RELATO DE UM CASO

Ivo Miguel Neves[1]; Manuela Costa Alves[1]
1 – Serviço de Pediatria, Hospital de Braga

Introdução / Descrição do Caso
Uma lactente de 8 meses foi levada ao centro de saúde de um PALOP por edema das gengivas.
Ao exame físico apresentava bom estado nutricional e não tinha sinais de desidratação. Ao exame da cavidade oral apresentava dois dentes decíduos inferiores que correspondiam a incisivos centrais inferiores e duas tumefações azuladas/violáceas com 1x1 cm, ligeiramente dolorosas e com flutuação à palpação (Figura 1).
Baseado nos achados clínicos das lesões, foi feito o diagnóstico de hematoma de erupção que resultou da acumulação de líquido cístico misturado com sangue no espaço folicular dos dentes em erupção.[1-4]
Após duas semanas, as lesões resolveram-se espontaneamente, sem necessidade de tratamento cirúrgico e houve erupção dentária dos incisivos centrais superiores.

Comentários / Conclusões
Os quistos congénitos são raros e são um desafio diagnóstico para os pediatras devido à variabilidade de lesões císticas intraorais: cisto dermóide, epúlide congénita, hemangioma, rânula e mucocele.[3]
É importante reconhecer os cistos e hematomas de erupção de forma a evitar ansiedade parental, exames e intervenções desnecessárias. A drenagem cirúrgica deverá ser reservada para casos em que existe sobreinfeção, dor ou quando interfere com a alimentação.[1-3]

Pediatria Ambulatória | Caso Clínico

EP-134 – (21SPP-11820) – CONDILOMA ACUMINADO – RELATO DE UM CASO NUM PALOP

Ivo Miguel Neves[1]; Joana Vilaça[1]; Manuela Costa Alves[1]
1 – Serviço de Pediatria, Hospital de Braga

Introdução / Descrição do Caso

Uma latente de 16 meses foi levada pela sua mãe a um centro de saúde de um PALOP por lesões anais. O parto foi eutócico e não existiam antecedentes patológicos de relevo.
Ao exame físico, apresentava lesões verrugosas com aspeto de "couve-flor" na região perianal, não apresentava rotura do hímen, petéquias, fissuras anais ou outros achados sugestivos de infeções sexuais crónicas como cicatrizes anogenitais.
Nos últimos meses, a lactente apresentava dificuldade em adormecer e tinha um choro inconsolável com um sono muito agitado. Foram excluídas lesões verrucosas maternas e, de acordo com a mãe nenhum membro da família apresentava lesões semelhantes.
Com base na anamnese e achados clínicos foi realizado o diagnóstico de condiloma acuminado e foi colocada a suspeita de abuso sexual. Os serviços de proteção à criança foram informados, foram solicitadas análises para exclusão de infeção sexualmente transmissível e a lactente foi encaminhada para a consulta de dermatologia.

Comentários / Conclusões

O condiloma acuminado é causado pela infeção pelo vírus papiloma humano (VPH) que pode ser transmitido através dos cuidados de higiene diários ou no momento do parto; no entanto, a infeção anogenital por VPH quase sempre é adquirida por via sexual. Neste caso, devido aos recursos limitados não foi realizada biópsia nem genotipagem.
Globalmente, 95 milhões de crianças sofrem abusos anualmente, particularmente em África e, por isso, torna-se importante realizar diretrizes de articulação dos serviços de saúde com os serviços sociais e de proteção às crianças.

Pediatria Ambulatória | Caso Clínico

EP-135 – (21SPP-11843) – MARCHA EM PONTAS – MOTIVO PARA PREOCUPAÇÃO?

Ana João Fernandes[1]; Ana Sofia Nunes[1]; Emília Cerqueira[2]; Ângela Oliveira[1]
1 – Serviço de Pediatria, Hospital de Braga; 2 – Serviço de Medicina Física e Reabilitação, Hospital de Braga

Introdução / Descrição do Caso

Pé equino tem uma prevalência de 7-24% na população pediátrica. Pode ser o primeiro sinal de patologias como paralisia cerebral ou distrofia muscular, ou ser idiopático, ocorrendo em crianças saudáveis.
Criança 32 meses , sexo feminino, referenciada à consulta de pediatria por marcha em pontas desde a aquisição desta capacidade, aos 14 meses. Sem antecedentes peri-natais ou patológicos de relevo. Antecedentes familiares de avó com fibromialgia e tio com marcha semelhante em criança. Desenvolvimento psicomotor adequado à idade.
Ao exame objetivo sem deformidades ou calosidades dos pés, dorsiflexão sem limitações. Membros inferiores sem deformidades, massas musculares e força preservadas. Reflexos osteo-tendinosos despertáveis e sem área alargada. Sem clónus ou espasticidade. Região sagrada sem alterações e sem deforminade do dorso. Pé equino bilateralmente, sem desequilíbrio. Capaz de fazer apoio do calcanhar quando solicitado.
Realizou estudo analítico com doseamento de CK, que não revelou alterações.
Foi observada por Medicina Física e Reabilitação e iniciou tratamento fisiatrico, com boa resposta. Oito meses após início do tratamento (com 3 anos e 7 meses de idade) com apoio plantígrado total na maioria do tempo.

Comentários / Conclusões

Os autores apresentam este caso dada a importância da exclusão de sinais e sintomas que possam sugerir uma causa patológica, antes de se estabelecer o diagnóstico de pé equino idiopático.

Pediatria Ambulatória | Casuística / Investigação

EP-136 – (21SPP-11355) – IMPACTO DA PANDEMIA SARS-COV-2 NAS CONSULTAS EXTERNAS DE PEDIATRIA

Joana Ventura Lourenço[1]; Isabel Silva[1]; Margarida Dias[1]; Ana Maia[1]
1 – Centro Hospitalar Universitário de São João

Introdução e Objectivos
Em março de 2020, foi diagnosticado o primeiro caso de SARS-CoV-2 em Portugal. Desde esse momento várias normas foram emitidas para o controlo da propagação deste vírus, incluindo o cancelamento de consultas e o uso preferencial do modo não presencial para a realização das mesmas. Este artigo pretende avaliar o impacto da Pandemia por SARS-CoV-2 na realização de consultas pediátricas.

Metodologia
Foi feito um estudo retrospetivo em que foram contabilizadas o número de primeiras consultas presenciais, primeiras consultas não presenciais, consultas subsequentes presenciais e consultas subsequentes não presenciais, relativas a 2019 e 2020. Os dados dos dois anos foram depois comparados.

Resultados
Observamos que as primeiras consultas foram mais afetadas, com uma queda média de 10,06%. Esta queda refletiu-se em menos 654 consultas em 2020, relativamente a 2019.
Quando observamos os números relativos às consultas subsequentes, notamos um aumento de 0,77% no número total de consultas realizadas, correspondendo a mais 244 consultas.
Ao observar a tipologia das consultas, as não presenciais representaram 11% das primeiras consultas e 38% das consultas subsequentes realizadas em 2020. Em 2019, a proporção das mesmas tinha sido de 0,26% e 0,41%, respetivamente.

Conclusões
A Pandemia teve um importante papel na redução do número de consultas realizadas, devido a um conjunto de fatores incluindo: implementação de medidas de contingência, diminuição do número de pedidos de consultas e faltas dos doentes às mesmas. Contudo, a utilização da modalidade de consulta não presencial permitiu que o impacto fosse menos significativo e os seguimentos clínicos continuassem a ser realizados, reduzindo o impacto destas alterações na saúde das nossas crianças.

Palavras-chave : COVID-19, Acesso aos Serviços de Saúde, Pediatria, Planos de Contingência

Pediatria Ambulatória | Casuística / Investigação

EP-137 – (21SPP-11367) – IMPACTO DA PANDEMIA COVID-19 NUM HOSPITAL DE DIA PEDIÁTRICO

Diogo Mota[1,2]; Joana Ventura Lourenço[2]; Ana Raquel Marques[2,3]; Ana Maia[2,4]
1 – Serviço de Imunoalergologia, Centro Hospitalar Universitário São João; 2 – Serviço de Pediatria, Unidade Autonónoma Gestão da Mulher e da Criança, Centro Hospitalar Universitário de São João; 3 – Serviço de Cardiologia Pediátrica, Centro Hospitalar Universitário São João; 4 – Departamento de Ginecologia-Obstetrícia e Pediatria, Faculdade de Medicina da Universidade do Porto

Introdução e Objectivos
A rápida progressão da pandemia COVID-19 modificou o acesso aos cuidados de saúde. Em regime de Hospital de Dia, são prestados múltiplos cuidados imprescindíveis aos doentes – procedimentos diagnósticos e terapêuticos de Doenças Metabólicas, Gastroenterologia, Imunoalergologia, Reumatologia, Endocrinologia e Nutrição. Este trabalho pretende avaliar o impacto da pandemia num hospital de dia pediátrico, de um hospital terciário.

Metodologia
Estudo retrospetivo do número de sessões mensais de Hospital de Dia Pediátrico (HDP) não oncológico nos meses de março a dezembro de 2020 e período homólogo de 2019.

Resultados
Durante os meses de março e dezembro de 2019, realizaram-se, no total, 2098 sessões de HDP. Comparativamente, no período homólogo do ano 2020, foram registadas 1529 sessões. Verificou-se um decréscimo de 27,1% na totalidade das sessões entre os dois períodos analisados. Numa comparação mensal, verificou-se um menor número de sessões em todos os meses de março a dezembro de 2020, em relação aos meses homólogos de 2019.

Conclusões
A pandemia COVID-19 teve um impacto global nos cuidados de saúde, centrando recursos no atendimento de doentes suspeitos ou com COVID-19, com consequente diminuição das atividades assistenciais. No caso de sessões de HDP, verificou-se um decréscimo causado pela pandemia. O regime de ambulatório e o tempo prolongado que as crianças permanecem num mesmo espaço, serão alguns dos motivos a limitar o número de sessões por dia, de modo a respeitar as normas de distanciamento social. No entanto, tendo em consideração a imprescindibilidade dos atos terapêuticos prestados em regime de Hospital de Dia, não se esperava uma diminuição acentuada destes números, que diminuíram, principalmente, à custa de atos diagnósticos.

Palavras-chave : COVID-19, Hospital de Dia

Pediatria Ambulatória | Caso Clínico

EP-138 – (21SPP-11369) – LEUCORREIA NA RECÉM-NASCIDA: MOTIVO DE PREOCUPAÇÃO?

Diogo Mota[1,4]; Isabel Urraca M. S.[2,4]; Ana Raquel Marques[3,4]; Ana Maia[4,5]

1 – Serviço de Imunoalergologia, Centro Hospitalar Universitário São João; 2 – Unidade de Farmacologia Clínica, Centro Hospitalar Universitário São João; 3 – Serviço de Cardiologia Pediátrica, Centro Hospitalar Universitário São João; 4 – Serviço de Pediatria, Unidade Autonónoma Gestão da Mulher e da Criança, Centro Hospitalar Universitário de São João; 5 – Departamento de Ginecologia-Obstetrícia e Pediatria, Faculdade de Medicina da Universidade do Porto

Introdução / Descrição do Caso

O corrimento vaginal é um achado pouco comum nos primeiros dias de vida, que pode causar preocupação aos cuidadores.

Recém-nascida, gravidez vigiada, diabetes gestacional insulinotratada. Ecografias pré-natais normais. Serologias e marcadores víricos maternos sem alterações. Pesquisa SGB positiva, com 5 tomas de ampicilina periparto. Parto por cesariana às 38 semanas, por trabalho estacionário. Índice de Apgar 9/10, ao 1º e 5º minutos, leve para a idade gestacional. Rastreios ao nascimento sem alterações. PNV atualizado. É observada aos 10 dias de vida por corrimento vaginal espesso desde a primeira semana de vida. Sem outras queixas associadas.

Ao exame objetivo, bom estado geral, com boa evolução ponderal. Objetivado corrimento vaginal exuberante, branco e espesso. Concomitantemente, eritema perineal, sem outras alterações. O corrimento desapareceu ao fim de uma semana.

Comentários / Conclusões

Durante a gestação, os estrogénios maternos atravessam a placenta para a circulação fetal e estimulam o epitélio vaginal. Após o parto, há, por norma, um decréscimo rápido das hormonas maternas no recém-nascido. Caso a diminuição seja mais lenta, poderá haver estrogenização do trato genital da recém-nascida, resultando num corrimento vaginal mucoso, esbranquiçado e espesso, por vezes com vestígios de sangue. Sendo considerado um corrimento fisiológico, nenhum tratamento ou investigação são necessários. A manutenção do corrimento após as duas primeiras semanas de vida deverá merecer uma investigação adicional para descartar causas patológicas, visto que é esperado que o efeito dos estrogénios desapareça após esse período. Dada a exuberância do quadro, os autores decidiram apresentar o caso para alertar para a benignidade do mesmo, evitando exames desnecessários.

Palavras-chave : LEUROCORREIA

Pediatria Ambulatória | Casuística / Investigação

EP-139 – (21SPP-11562) – PROTEGER A AMAMENTAÇÃO É TAMBÉM INOVAR NO MODO DE OFERECER LEITE

Rita Matos Parreira[1,2]; Mariana Simões[1]; Carlota Veiga De Macedo[2,3]; Catarina Espírito-Santo[4]; Susana Rocha[5,6]

1 – Interna de formação específica em Pediatria Médica – Centro Hospitalar Barreiro-Montijo; 2 – IBCLC – International Board Certified Lactation Consultant; 3 – Interna de formação específica em Pediatria Médica – Hospital Dona Estefânia; 4 – Assistente Hospitalar – Centro Hospitalar Barreiro-Montijo; 5 – Assistente Hospitalar Graduada – Centro Hospitalar Barreiro-Montijo; 6 – CAM – Conselheira em Aleitamento Materno

Introdução e Objectivos

Apesar do aleitamento materno (AL) ser a norma biológica, há situações em que recém-nascidos (RN) e lactentes têm necessidade de complementação (ao AL) ou suplementação (substituição do AL). O fenómeno da "confusão de bicos", manifestado pela dificuldade do RN em manter uma dinâmica orofacial adequada e eficaz na transferência de leite da mama para a boca, pode acontecer após lhe ter sido oferecido um bico artificial. Este fenómeno é reconhecido como um potencial obstáculo da amamentação e pode acontecer após o RN ter succionado outros dispositivos como chupeta, mamilos de silicone, tetinas, até mordedores com formas semelhantes ao mamilo.

O presente trabalho, elaborado com base em revisão da literatura, tem como objetivo compilar diferentes formas de oferecer leite (materno ou fórmula) aos RN, utilizando sistemas que protejam a amamentação e diminuam a confusão de bicos. Pretende ainda informar e capacitar os profissionais de saúde para utilização de outras estratégias que verdadeiramente apoiem a amamentação.

Palavras-chave : aleitamento materno, confusão de bicos

Pediatria Ambulatória | Caso Clínico

EP-140 – (21SPP-11685) – TRATAR OU NÃO TRATAR – BCGITE EM LACTENTE

Marta Caldas[1]; Mariana Pedro[1]; Mariana Viegas[1]; Patrícia M. Moreira[2]; Madalena Sassetti[1]

1 – Serviço de Pediatria, Centro Hospitalar do Oeste – Unidade de Caldas da Rainha; 2 – Unidade de Saúde Familiar D. Jordão – Centro de Saúde da Lourinhã

Introdução / Descrição do Caso

As complicações da vacina Bacilo *Calmette-Guérin* (BCG) ocorrem em <1:1000 vacinados. As complicações mais comuns são as reações loco-regionais, denominadas BCGite. O diagnóstico de BCGite é clínico e consiste em presença de cicatriz exuberante, abcesso no local de injeção ou linfadenite associada.

Lactente de 7 meses, sexo feminino, com antecedentes de gravidez de termo, sem intercorrências, serologias maternas para vírus de imunodeficiência humana negativas. Apresentava boa progressão estaturo-ponderal e neurodesenvolvimento adequado. Programa nacional de vacinação atualizado, elegível para vacina BCG, administrada às 3 semanas de vida. Nos dias que se seguiram à administração da vacina surgiu reação cutânea local, com crescimento progressivo. Aos 7 meses apresentou traumatismo da lesão com hemorragia, pelo que recorreu ao Serviço de Urgência. Ao exame objetivo apresentava bom estado geral, lesão cutânea circular na região deltoidea do membro superior esquerdo com dimensões de 15x10mm, móvel, sem exsudado ou zona de flutuação. Membro superior esquerdo com mobilização mantida e sem aparente dor, sem adenopatias ou outras alterações ao exame objetivo. Foi recomendada aplicação de compressa com água quente e tintura de iodo diariamente. Após 1 mês foi observada em consulta, com boa evolução, mantendo apenas pequena crosta e área eritematosa de cerca de 3mm.

Comentários / Conclusões

A abordagem terapêutica de complicações loco-regionais da vacina BCG não é consensual. Este caso pretende relembrar que a maioria das reações adversas à vacina é autolimitada, pelo que, na ausência de doença disseminada, recomenda-se atitude expectante e explicação aos pais da natureza benigna da situação, sem necessidade de investigação adicional ou tratamento farmacológico.

Palavras-chave : BCG, Vacina, Reações adversas relacionadas com medicamentos, Cicatriz

Pediatria Social | Casuística / Investigação

EP-141 – (21SPP-9791) – FORTALEZAS E FRAGILIDADES OBSERVADAS NO TRABALHO VOLUNTARIO MEDICO E DENTAL NA AMAZONIA.

Mariana Gabriela Apolinário Mian[1]
1 – Centro Universitário Claretiano

Introdução e Objectivos
Estudo realizado durante a segunda Missão Amazônia, nas aldeias indígenas da etnia Sateré-Mawé:Simão, Umirituba e Ponta Alegre, organizada pela Ong UNIVIDA. Após autorizações dos representantes indígenas, 34 profissionais e 59 universitários prestaram atendimento médico e bucal nessas aldeias e populações de comunidades ribeirinhas vizinhas. Objetivou realizar ações preventivas, educativas, recreativas, atividades religiosas e palestras de educação socioambiental.

Metodologia
A comunicação com as pessoas pertencentes a etnia Sateré-Mawé foi realizada durante os atendimentos e visitas domiciliares nas Aldeias.

Resultados
O público mais afetado são crianças indígenas; Foram prestados atendimentos médicos e odontológicos; Foram orientados a ferver a água consumida e a preparem o soro caseiro.

Alimentos ultra processados como balas, refrigerantes e achocolatado são comumente consumidos entre as crianças. Durante os atendimentos, as principais queixas pediátricas foram dermatites, verminoses, diarreias e a presença de cáries. Foi enfatizada a importância da higiene bucal e do resgate a alimentação local.
São comuns gravidezes na adolescência;Os partos acontecem na cidade de Parintins e as índias temem a realização de cesárias.
Na Aldeia Ponta Alegre, a potencialidade está na existência da Unidade de Atenção à Saúde repassa os dados de consumo alimentar para o sistema de informação governamental, possibilitando assim que as 181 crianças até 13 anos recebam benefícios sociais.

Conclusões
Evidencia-se a importância do trabalho voluntário na Amazônia para suprir as dificuldades logísticas. São necessárias iniciativas governamentais para a realização dos partos nas próprias aldeias, maior cobertura vacinal e o desenvolvimento de campanhas de saúde na linguagem Sateré-Mawé.

Palavras-chave : volunteer, indigenous, pediatric, amazonia

Resumo retirado a pedido do autor

Pediatria Social | Caso Clínico

EP-142 – (21SPP-11781) – SEM REGAR NADA FLORESCE – IMPACTO DA PANDEMIA NAS ALTERAÇÕES DO NEURODESENVOLVIMENTO

Patrícia Torcato Ferrão[1]; Ana Laura Esteves[1]; Claudia Mourato Silva[1]; Diana Simão Raimundo[2]
1 – USF Villa Longa; 2 – Serviço de Pediatria, Hospital do Divino Espirito Santo, Ponta delgada

Introdução / Descrição do Caso
A pandemia covid-19 e as medidas restritivas impostas, como o distanciamento social e a quarentena, influenciaram fortemente as relações interpessoais e o desenvolvimento neurocognitivo em idade pediátrica.
Criança do sexo masculino, com aparente desenvolvimento normal até aos 12 meses. Recorreu à consulta de vigilância dos 18 meses, onde se identificaram alterações de atraso de desenvolvimento psicomotor. Durante a consulta, apresentou postura sentada, curvado para a frente, com a cabeça descaída. Averiguou-se que não andava, demonstrando alterações na coordenação dos membros inferiores, não apontava e dizia apenas três palavras. Apurou-se que não tinha contacto com outras crianças e não saía à rua por medo parental de infeção à covid-19, passando o dia sentado entretido com ecrãs, sem brincar nem interagir com os pais. Na avaliação M-CHAT, identificaram-se sinais de alarme com indicação para avaliação especializada, tendo sido feita a referenciação.

Comentários / Conclusões
O reconhecimento precoce de experiências adversas na infância é fundamental, pois existem períodos críticos de plasticidade cerebral que podem ser afetados por eventos disruptivos. Neste caso clínico, destacam-se as repercussões da falta de estimulação de uma criança pelos pais *vs.* a possibilidade de haver uma perturbação do desenvolvimento de base que possa justificar a não aquisição de capacidades expectáveis para a idade. Acresce que a interação social e os seus efeitos na capacidade de comunicação são desconhecidos, necessitando-se de mais estudos ou séries de casos como o acima descrito para se obter evidência científica. Por fim, realça-se o papel crítico da articulação de cuidados entre as especialidades envolvidas em detetar este risco e as sequelas da pandemia.

Palavras-chave : pandemia, estimulação, vigilancia, neurodesenvolvimento

Pediatria Social | Caso Clínico

EP-143 – (21SPP-11784) – SOMATIZAÇÃO E/OU ORGÂNICO?

Margarida Moreno Fernandes[1]; Maria Luís Tomé[1]; Andreia Preda[1]; Marta Vila Real[1]; Márcia Cordeiro[1,2]
1 – Serviço de Pediatria do Centro Hospitalar Vila Nova de Gaia/ Espinho; 2 – Núcleo Hospitalar de Apoio a Crianças e Jovens em Risco (NHACJR)

Introdução / Descrição do Caso
A somatização permanece um desafio pelo diagnóstico diferencial e orientação. Sexo feminino, 16 anos, seguida por episódios de perda de consciência e movimentos anómalos, contexto sociofamiliar disfuncional e alegada história de abuso sexual. Recorreu ao Serviço de Urgência (SU) por episódio não presenciado de perda de consciência, sem memória. Acordou a metros do local da queda com mialgias e referia mordedura da língua. Apresentava hematoma periorbitário, sem evidência de mordedura, exame neurológico sem alterações. Estudo analítico (com drogas de abuso), ECG e ecocardiograma normais. Internada para vigilância, sem intercorrências. Realizou dois EEG, sem alterações. Por provável somatização em adolescente com antecedentes sociofamiliares desfavoráveis-discutido com NHACJR, apurando-se existência de Processo de Promoção e Proteção em Tribunal e passando a haver articulação. Voltou ao SU, trazida pelo INEM, por episódio presenciado pela mãe de perda de consciência, movimentos tónico-clónicos, reversão ocular e sialorreia, com sonolência posterior. No SU observado novo episódio, inicialmente com abalos mioclónicos e depois movimentos tónico-clónicos dos membros superiores. TAC-CE normal. Iniciou levetiracetam. Mantém seguimento em consulta por provável epilepsia. Sob medida de apoio junto da avó, mantendo acompanhamento em Psicologia e Pedopsiquiatria.

Comentários / Conclusões
A somatização é frequente nas adolescentes (11%), havendo aumento do risco se conflito familiar/abuso. A história inicial favorecia a hipótese de somatização, mas após episódio convulsivo presenciado iniciou antiepilético com melhoria aparente dos episódios. Salienta-se a importância da abordagem sistémica do caso e que a patologia orgânica não exclui situações também de somatização.

Palavras-chave : Somatização, Epilepsia, Movimentos tónico-clónicos, Abalos mioclónicos

Pneumologia | Caso Clínico

EP-144 – (21SPP-11449) – ESTRIDOR BIFÁSICO NEONATAL -CASO CLÍNICO

João Nogueira Oliveira[1]; Fábio Barroso[2]; Ana Pinto[3]; Ana Ramos[1,4]; Lurdes Morais[1,4]

1 – Serviço de Pediatria, Centro Materno Infantil do Norte, Centro Hospitalar Universitário do Porto; 2 – Serviço de Pediatria e Neonatologia, Centro Hospitalar do Tâmega e Sousa; 3 – Serviço de Otorrinolaringologia, Centro Hospitalar Universitário do Porto; 4 – Unidade de Pneumologia Pediátrica, Centro Materno Infantil do Norte, Centro Hospitalar Universitário do Porto

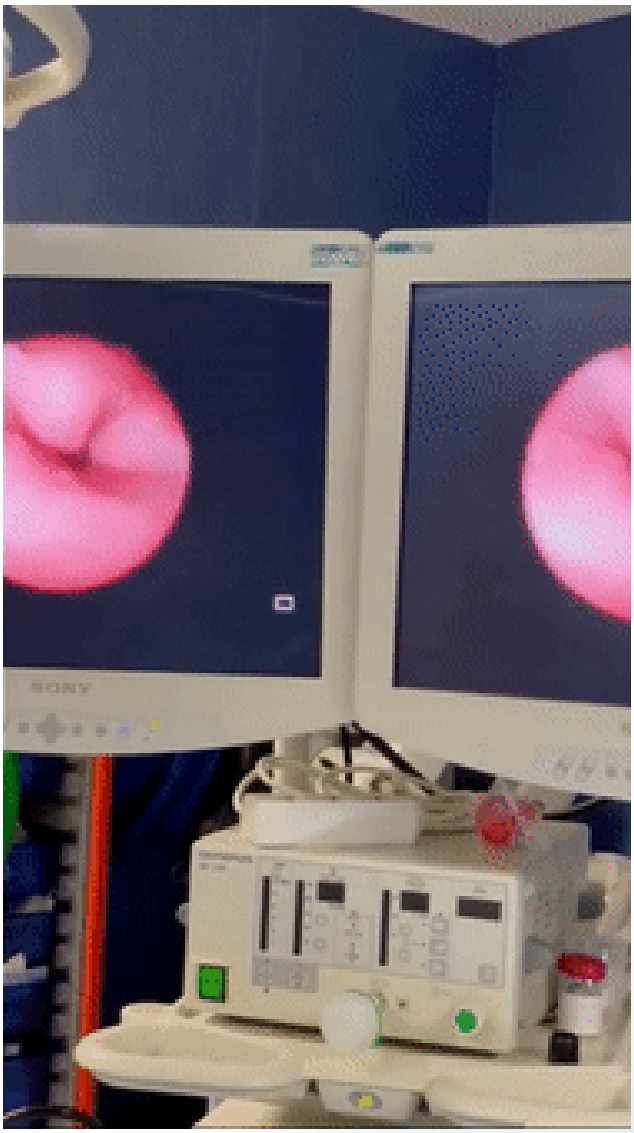

Introdução / Descrição do Caso

No recém-nascido, o estridor bifásico é um desafio diagnóstico, salientando-se a importância da uma equipa multidisciplinar experiente na abordagem desta patologia para minimização das sequelas.
Lactente de 7 meses, sexo feminino, antecedentes de gestação vigiada, ecografias normais, parto eutócico de termo com boa adaptação à vida extrauterina e período perinatal sem intercorrências.
Início de estridor bifásico na primeira semana de vida, avaliada por otorrinolaringologia (ORL) às 6 semanas, realizou nasolaringoscopia que mostrou aritenoides exuberantes, móveis com colapso inspiratório.Aos 2 meses por agravamento do estridor bifásico, sinais de dificuldade respiratória (SDR) e deformidade torácica foi orientada para a consulta de pneumologia pediátrica.
Iniciou ventilação não invasiva (VNI), por pressão binível e interface nasal modo com resolução do estridor e do SDR e normalização de oximetria no sono. Aos 3 meses, realizou angiotomografia torácica que foi normal e broncofibroscopia que evidenciou laringomalácia grave e traqueomalácia moderada.
Com boa adaptação à VNI domiciliária e cumprimento até 21 horas por dia sem complicações. Foi submetida a supraglotoplastia aos 4 meses.
Aos 5 meses com bom desenvolvimento psicomotor, boa evolução ponderal e exame objetivo normal.

Comentários / Conclusões

A laringomalácia é a causa mais comum de estridor persistente no lactente, caracterizada por um estridor inspiratório de início entre as 4-6 semanas de vida.
O Estridor bifásico é causado por obstrução ao nível das estruturas infraglóticas e exige uma investigação etiológica célere por uma equipa experiente.
A eficácia da VNI permite programação e preparação cuidadosas de terapêutica cirúrgica, que em centros especializados pode ser curativa.

Palavras-chave : ESTRIDOR, VNI, PNEUMOLOGIA

Pneumologia | Caso Clínico

EP-145 – (21SPP-11493) – PNEUMONIA COVID-19 NA ADOLESCÊNCIA – O IMPACTO DAS COMORBILIDADES NA EVOLUÇÃO DA DOENÇA

Francisca Strecht Guimarães[1]; Joana Ferreira Mendes[1]; Joana Cardoso[1]; Sara Freitas De Oliveira[1]; Susana Tavares[1]
1 – Centro Hospitalar de Entre o Douro e Vouga

Introdução / Descrição do Caso
A infeção por SARS-CoV-2 em idade pediátrica é geralmente ligeira; contudo pode causar pneumonia com necessidade de internamento. As características da pneumonia COVID-19, nesta faixa etária, não estão bem estabelecidas.
Descrevemos três casos de pneumonia COVID-19, que pela sua gravidade, necessitaram de internamento.

Relatamos os casos de três adolescentes do sexo feminino, com 17 anos de idade, internadas por Pneumonia COVID-19. Apenas uma tinha um fator de risco para doença grave (obesidade). Dois dos casos tinham um contacto familiar positivo para SARS-CoV-2.
Os sintomas comuns foram: febre, tosse e toracalgia. Analiticamente: linfopenia e elevação da proteína C reativa. A pesquisa de *SARS*-CoV-2 por polimerase chain reaction (*PCR)* nas secreções nasofaríngeas e orofaríngeas foi positiva em todos. A radiografia torácica evidenciava imagem de hipotransparência em dois dos casos e infiltrado algodonoso bilateral no terceiro. A tomografia computorizada torácica mostrava em todos padrão "em vidro despolido". Todas iniciaram tratamento empírico com antibióticos e corticoterapia. Duas desenvolveram insuficiência respiratória grave, uma com necessidade de oxigenoterapia de alto fluxo; e a outra necessitou de ventilação não invasiva. Apesar de graves, tiveram evolução favorável após alta, excepto a adolescente obesa, que teve a apresentação mais grave e que, após 8 meses, mantém fadiga e dispneia para pequenos esforços.

Comentários / Conclusões
A Infeção por SARS-CoV-2 pode ter formas graves em idade pediátrica, sendo a obesidade um fator de risco. As manifestações clínicas, e os achados analíticos e imagiológicos que descrevemos, estão de acordo com aqueles descritos na literatura. As sequelas da Pneumonia COVID-19 ainda são pouco conhecidas.

Palavras-chave : pneumonia; SARS-CoV-2; obesidade; idade pediátrica; adolescentes

Pneumologia | Caso Clínico

EP-146 – (21SPP-11539) – TROMBOEMBOLISMO PULMONAR: FATORES DE RISCO COMUNS PARA UMA DOENÇA RARA

Marta Barros[1]; Beatriz Teixeira[2]; Rita Batista[3]; Cristina Cândido[3]; Andreia Dias[3]
1 – Serviço de Pediatria, Centro Hospitalar de Vila Nova de Gaia/ Espinho; 2 – Serviço de Pediatria, Centro Materno-Infantil do Norte, Centro Hospitalar e Universitário do Porto; 3 – Serviço de Pediatria e Neonatologia, Centro Hospitalar de Trás-os-Montes e Alto Douro

Introdução / Descrição do Caso
O tromboembolismo pulmonar (TEP) apresenta incidência crescente em idade pediátrica, podendo associar-se a morbilidade e recorrência significativas. Expõem-se 3 casos de TEP em doentes do sexo feminino com idade entre os 15 e 17 anos. Todos apresentaram internamento recente com duração superior a 3 dias e imobilização posterior e dois casos tinham obesidade e terapêutica com anticoncetivo oral combinado (ACO). A clinica incluiu tosse, toracalgia, dorsalgia, dispneia e hemoptises. Analiticamente verificou-se elevação dos D-dímeros e da proteína C reativa com marcadores cardíacos negativos. A angio-TAC permitiu confirmar o diagnóstico de TEP bilateral com enfarte bilateral em dois casos e TEP do lobo inferior esquerdo no outro. Todos tinham derrame pleural simples homolateral. O ecodoppler dos membros inferiores identificou trombose venosa em apenas um dos casos. A presença de hipertensão pulmonar motivou a transferência desta mesma doente para um hospital de nível III. Como intercorrência, durante o internamento, um dos casos apresentou pancreatite aguda. Todos realizaram terapêutica anti-coagulante durante 6 meses, inicialmente com heparina de baixo peso molecular e posterior transição para antagonista da vitamina K. A evolução clinica foi favorável em todos os casos, sem necessidade de oxigenioterapia suplementar e sem recorrências até à data.
Comentários / Conclusões
Apesar do TEP em idade pediátrica ser uma entidade pouco frequente, este deve ser considerado em doentes com clinica compatível e fatores de risco, nomeadamente imobilização, obesidade e/ou tratamento com ACO, permitindo uma terapêutica dirigida e atempada. Este trabalho alerta para a necessidade da modificação dos fatores de risco como parte integrante da prevenção e abordagem desta doença.

Palavras-chave : Tromboembolismo pulmonar, Imobilização, Obesidade, Anticoncetivo oral

Pneumologia | Casuística / Investigação

EP-147 – (21SPP-11319) – PNEUMOTÓRAX NA URGÊNCIA – QUEM TRATAMOS E COMO?

Mariana Eiras Dias[1]; Marta Figueiredo[1]; Catarina Albuquerque[1]; Rita Morais[1]; Rita Monteiro[1]
1 – Centro Hospitalar Lisboa Ocidental – Hospital São Francisco Xavier

Introdução e Objectivos
O Pneumotórax (PT) em idade pediátrica é raro, com um pico de incidência aos 16-24 anos. Caracterizámos a clínica, epidemiologia, abordagem e terapêutica dos casos de PT observados no Serviço de Urgência Pediátrica (SUP) nos últimos 10 anos.

Metodologia
Estudo retrospetivo por consulta de processos clínicos de crianças e adolescentes observados entre 2010-2019 no SUP, num hospital nível II, com o diagnóstico de PT. Avaliados dados demográficos, antecedentes familiares e pessoais, clínica, meios complementares de diagnóstico, terapêutica, complicações e encaminhamento.

Resultados
Ocorreram 43 episódios de PT (total 25 doentes), correspondendo a 13/100 000 episódios de urgência anual. A maioria ocorreu no sexo masculino (70%, n=30) e acima dos 15 anos (63%, n=27). Em 18 casos tratava-se de recidiva de PT. Um dos doentes tinha Síndrome de Marfan, 4 (16%) asma e 4 (16%) eram fumadores. Em 54% (n=23) a causa de admissão foi toracalgia e 100% (n=43) tinham SpO2 ≥ 96%. Em 39% (n=17) a auscultação pulmonar (AP) era normal. Em 79% (n=34) foram classificados como PT espontâneo primário e não houve casos de PT hipertensivo. A mediana de dias de internamento foi 4. Em 42% (n=16) foi instituído inicialmente O_2 em alto débito e em 68% (n=26) foi realizado tratamento invasivo. Em 8% (n=3) houve complicações com necessidade de encaminhamento para cirurgia.

Conclusões
A baixa frequência de PT e a maior incidência no sexo masculino e adolescência estão de acordo com a bibliografia. Sem casos de PT hipertensivo e SpO_2 sempre normal. A oxigenoterapia de alto débito recomendada pelas guidelines foi instituída em apenas 42% dos doentes. Na maioria o prognóstico foi favorável. Na toracalgia, mesmo na ausência de alterações na AP, devemos suspeitar de PT, particularmente na adolescência.

Palavras-chave : Pneumotórax, Pneumotórax espontâneo primário, Toracalgia

Pneumologia | Caso Clínico

EP-148 – (21SPP-11556) – BRONQUITE PLÁSTICA: UMA CAUSA RARA DE OBSTRUÇÃO DAS VIAS AÉREAS

Joana Valente Dias[1]; Lia Oliveira[2]; Francisco Abecasis[3]; João Dias Cardoso[4]; Marta Contreiras[1]
1 – Serviço de Pediatria, Departamento de Pediatria, Hospital Beatriz Ângelo; 2 – Unidade de Pneumologia Pediátrica, Departamento de Pediatria, Hospital de Santa Maria, Centro Hospitalar Universitário Lisboa Norte; 3 – Unidade de Cuidados Intensivos Pediátricos, Departamento de Pediatria, Hospital de Santa Maria, Centro Hospitalar Universitário Lisboa Norte; 4 – Unidade de Pneumologia de Intervenção, Serviço de Pneumologia, Hospital de Santa Maria, Centro Hospitalar Universitário Lisboa Norte

Introdução / Descrição do Caso
A bronquite plástica é uma entidade rara e potencialmente grave que se caracteriza pela formação de cilindros fibrinosos na árvore brônquica. Ocorre mais frequentemente em doentes com asma, fibrose quística, drepanocitose e pós-operatório de cirurgia cardíaca.
Menino de 5 anos, história sugestiva de rinite ligeira intermitente, bom desenvolvimento estaturo-ponderal, que foi levado ao serviço de urgência por tosse com início no dia anterior, dificuldade respiratória e prostração desde o dia da admissão. Negava febre ou história de engasgamento. À admissão polipneico, com tiragem global e SpO2 92% em ar ambiente. A auscultação revelou diminuição do murmúrio vesicular à esquerda, fervores subcrepitantes e sibilos dispersos. Realizou radiografia de tórax com hipotransparência heterogénea e diminuição dos espaços intercostais à esquerda. Analiticamente sem parâmetros de infeção. Verificou-se em poucas horas agravamento do esforço respiratório e necessidade crescente de oxigenoterapia. Repetiu radiografia de tórax que evidenciou hipotransparência homogénea do campo pulmonar esquerdo e desvio homolateral da traqueia de novo. A tomografia computorizada identificou interrupção abrupta da coluna aérea ao nível do brônquio principal esquerdo condicionando uma atelectasia pós-obstrutiva. Realizou-se broncoscopia com remoção de moldes mucofibrinosos que obstruíam a árvore traqueobrônquica. Bacteriologia das secreções brônquicas negativa. Do estudo etiológico salienta-se elevação da IgE total (730 U/mL).

Comentários / Conclusões
Apesar de rara em idade pediátrica, a bronquite plástica deve ser considerada na presença de obstrução das vias aéreas e sinais radiológicos de atelectasia. Pode estar associada a doença ainda não diagnosticada, sendo um desafio diagnóstico.

Palavras-chave : bronquite plástica, obstrução brônquica, broncoscopia

Pneumologia | Caso Clínico

EP-149 – (21SPP-11640) – UM DERRAME PLEURAL QUE PERSISTE

Catarina Schrempp Esteves[1]; Raquel Baptista Pestana[1]; Hugo Castro Faria[1]; Pedro Flores[1]
1 – Hospital CUF Descobertas

Introdução / Descrição do Caso

Anomalias anatómicas estruturais, como o caso de sequestro pulmonar, devem ser consideradas em situações de infecções respiratórias recorrentes ou alteração imagiológica persistente após a resolução da infecção, como é o caso de derrame pleural septado.
Adolescente de 14 anos, sexo feminino, com antecedentes pessoais de pectus excavatum; 2 pneumonias atípicas aos 11 anos e 1 pneumonia lobar direita aos 12 anos. Iniciou seguimento em consulta de Pneumologia Pediátrica, por evidência de um derrame pleural direito persistente com 2 anos de evolução. Sem dispneia, astenia, toracalgia, anorexia, perda ponderal, sudorese nocturna, queixas articulares ou outras cutâneas.
Realizou TC torácica que comprovou a existência de derrame pleural direito (5x1.5x2 cm) septado. Restante estudo etiológico negativo. Submetida a cirurgia torácica vídeo-assistida com remoção de uma lesão pediculada polipóide com irrigação proveniente dos vasos intercostais, cuja avaliação anatomopatológica microscópica revelou tratar-se de um sequestro pulmonar.

Comentários / Conclusões

Infecções respiratórias de repetição devem alertar para patologia subjacente crónica ou malformativa.
Perante um derrame pleural loculado, as técnicas cirúrgicas minimamente invasivas permitem o diagnóstico através da visualização directa da cavidade torácica, bem como o tratamento através do desbridamento.
O sequestro pulmonar é uma anomalia congénita do trato respiratório inferior rara e apresenta-se mais comumente na forma intralobar, que se manifesta com infecções de repetição, na adolescência.
Na ausência de outras anomalias congénitas, o prognóstico após a cirurgia é bom.
Pode existir uma associação na embriogénese entre o sequestro pulmonar e pectus excavatum, que se verificou neste caso.

Palavras-chave : infeções respiratória de repetição, derrame pleural, sequestro pulmonar

Pneumologia | Casuística / Investigação

EP-150 – (21SPP-11768) – QUE ASMAS INTERNÁMOS? – 5 ANOS DE INTERNAMENTOS POR EXACERBAÇÃO DE ASMA NUM HOSPITAL DE NÍVEL II

Inês Furtado Gomes[1]; Catarina Cezanne[1]; Filipa Da Costa Cascais[1]; Inês Carneiro[1]; Rita Marques[1]; Filipa Nunes[1]
1 – Serviço de Pediatria, Hospital Garcia de Orta, E.P.E.

Introdução e Objectivos
A asma é a doença crónica mais prevalente em idade pediátrica; cursa com exacerbações que influenciam negativamente o prognóstico. Com o presente estudo pretendeu-se caracterizar os internamentos por exacerbação de asma num hospital de nível II e identificar aspetos a otimizar na gestão destes casos.

Metodologia
Revisão casuística; análise de dados de processos clínicos de crianças entre os 4 e os 18 anos, internadas com diagnóstico final de asma, num período de 5 anos (2016-2020).

Resultados
Analisados 80 internamentos, total de 71 crianças, com idade mediana de 6 anos (mínimo 4 anos, máximo 17 anos). Verificou-se um padrão sazonal dos internamentos, cuja duração média foi de 29 horas. Quanto aos antecedentes pessoais: 35% das crianças já tivera internamentos anteriores; um quarto das crianças fazia terapêutica profilática, tendo-se verificado associação entre a realização de profilaxia e maior tempo de internamento (23h vs 49h, p = 0.042). A maioria das crianças tinha rinite alérgica, sendo que 39% não realizava terapêutica. Relativamente à exacerbação, 30% das crianças não tinha realizado terapêutica no domicílio. No internamento, em 2020, os broncodilatadores foram realizados exclusivamente em câmara expansora. Todas as crianças fizeram corticoterapia sistémica e 75% necessitaram de oxigenoterapia suplementar. Não houve óbitos nem re-internamentos. À alta do internamento, 18% das crianças iniciou profilaxia e 24% foi referenciada a uma primeira consulta hospitalar.

Conclusões
O presente estudo identificou a necessidade de uma abordagem mais interventiva no seguimento da asma e co-morbilidades, tendo servido de suporte para a elaboração de um protocolo de actuação clínica.

Palavras-chave : Asma, Exacerbação, Internamento, Profilaxia, Seguimento

Pneumologia | Caso Clínico

EP-151 – (21SPP-11915) – TOSSE PERSISTENTE? CONTA-ME TUDO

Leonor Aires Figueiredo[1]; Francisca Manoel[1]; Ana Saianda[2]; Carolina Constant[2]; Joana Gaspar[1]
1 – Serviço de Pediatria, Departamento da Saúde da Mulher e da Criança, Hospital Espírito Santo de Évora; 2 – Unidade de Pneumologia Pediátrica, Serviço de Pediatria Médica, Departamento de Pediatria, CHULN

Introdução / Descrição do Caso
A tosse irritativa persistente é um sintoma comum em idade pediátrica. A sua etiologia compreende patologias infeciosas, alérgicas, malformativas e ambientais.
Criança de 6 anos, sexo masculino, saudável, recorreu ao serviço de urgência (SU) por tosse irritativa persistente com mais de dois meses de evolução. Negava febre, rinorreia, dificuldade respiratória, esternutos, pieira ou outras queixas. Durante este período, foi observado pelo seu médico assistente por várias vezes e cumpriu dois ciclos de broncodilatadores, sem melhoria. Ao exame objetivo apresentava fervores finos em todo o hemitórax direito, sem outras alterações. A radiografia de tórax revelou reforço peribroncovascular bilateral, mais acentuado na área paracardíaca direita, sem outras alterações pleuroparenquimatosas pulmonares.
Após anamnese mais detalhada, apurou-se episódio prévio de engasgamento com semente de girassol, com suposta expulsão posterior da mesma, tendo sido nessa altura observado no SU e excluídas alterações clínicas ou radiológicas. Por suspeita clínica de aspiração de corpo estranho, foi realizada broncofibroscopia, que revelou a presença de semente de girassol à entrada do brônquio principal direito, tendo o mesmo sido removido. Após remoção do corpo estranho, verificou-se normalização dos parâmetros clínicos e imagiológicos.

Comentários / Conclusões
Pretende ilustrar-se com este caso a importância de uma anamnese cuidada no diagnóstico diferencial de sintomas frequentes em idade pediátrica. A informação colhida junto do doente pode ser a chave para o seu diagnóstico, nem sempre acessível através dos exames complementares de diagnóstico mais comuns.

Palavras-chave : Tosse persistente, Corpo estranho

Pneumologia | Caso Clínico

EP-152 – (21SPP-11443) – ASPIRAÇÃO DE CORPOS ESTRANHOS NA PRIMEIRA INFÂNCIA: AINDA E SEMPRE UM PROBLEMA

Ana Gisela Oliveira[1]; Sarah Stokreef[2]; Jorge Rodrigues[1]; Joana Pimenta[1]; Lígia M. Ferreira[1]; Joaquina Antunes[1]; Vitor Bastos[1]; Miguel Félix[3]

1 – Serviço de Pediatria, Centro Hospitalar Tondela-Viseu, EPE; 2 – Serviço de Pediatria, Hospital do Divino Espírito Santo de Ponta Delgada; 3 – Serviço de Pediatria, Hospital Pediátrico de Coimbra

Introdução / Descrição do Caso

Introdução

A aspiração de corpo estranho (ACE) ocorre maioritariamente na criança pequena entre 1-3 anos, podendo constituir uma verdadeira emergência médica e ser causa de morte ou ter manifestações mais indolentes e inespecíficas.

Descrição

Menino de 16 meses, trazido à urgência por tosse seca e dispneia. Após ser diretamente questionado, referencia a engasgamento com amêndoa. Na observação apresentava tosse estridulosa, polipneia e tiragem intercostal com SpO_2 (aa) 95%; AP: murmúrio vesicular (MV) diminuído no 1/3 inferior à esquerda, com sibilos e fervores. Radiografia do tórax revelou hiperinsuflação à esquerda. Transferido por suspeita de ACE, confirmada na broncofibroscopia, com retirada de fragmentos de amêndoa do brônquio principal esquerdo. Necessidade de repetição do procedimento para remoção completa do CE.
Menino de 23 meses, 2ª vinda à urgência, por febre com 3 dias de evolução, rinorreia, obstrução nasal e tosse escassa, iniciadas um dia após engasgamento com amendoim. Na observação apresentava tiragem global e SpO_2 (aa) 97%; AP: MV diminuído nos 2/3 inferiores à direita. Radiografia do tórax confirmou hipotransparência no lobo inferior direito com apagamento seio costofrénico. Assumida pneumonia de aspiração, iniciou antibioterapia e foi transferido para realização de broncofibroscopia, que revelou CE no brônquio intermediário à direita, sendo removido.

Comentários / Conclusões

A prevenção da ACE é essencial, nomeadamente com educação específica nas consultas de saúde infantil, contraindicando o consumo de frutos secos inteiros na idade pré-escolar. O diagnóstico ocorre quando existe elevado índice de suspeição, dado que nem sempre o episódio é presenciado ou valorizado, e o seu atraso pode acarretar mais sequelas e mortalidade.

Palavras-chave : Aspiração, Pneumonia, Corpo estranho

Pneumologia | Caso Clínico

EP-153 – (21SPP-11657) – TROMBOEMBOLISMO PULMONAR E PNEUMONIA: ASSOCIAÇÃO RARA

Joana Lima[1]; João Oliveira[1]; Sérgio Alves[2]; Ana Ramos[3]

1 – Serviço de Pediatria do Centro Materno-Infantil do Norte (CMIN) do Centro Hospitalar Universitário do Porto (CHUPorto); 2 – Unidade de Reumatologia Pediátrica do Centro Materno-Infantil do Norte (CMIN) do Centro Hospitalar Universitário do Porto (CHUPorto); 3 – Unidade de Pneumologia Pediátrica do Centro Materno-Infantil do Norte (CMIN) do Centro Hospitalar Universitário do Porto (CHUPorto)

Introdução / Descrição do Caso

O diagnóstico concomitante de tromboembolismo pulmonar (TEP) e pneumonia adquirida na comunidade (PAC) é raro. O enfarte pulmonar secundário ao TEP pode surgir e complicar com infeção, assim como, a PAC pode originar um TEP pelo aumento da coagulabilidade e estase venosa. Descreve-se o caso de uma adolescente de 16 anos, sexo feminino, com obesidade, que inicia dor infraescapular e toracolombar esquerda de caraterísticas pleuríticas e de agravamento progressivo. Sem febre, tosse ou outras queixas. A referir início de anticoncecional oral e infeção por COVID-19 no mês antes. Recorreu ao serviço de urgência em D15 de doença, tendo realizado TC da coluna lombar que revelou anterolistese de L5 sobre S1, alta orientada para consulta de Ortopedia. Por agravamento das queixas álgicas, realizou em D26, estudo analítico (PCR 104.96 mg/L; VS 69mm; D-Dímeros 856 ng/mL) e radiografia torácica (hipotransparência da base esquerda e apagamento do ângulo costofrénico). Internada com diagnóstico de pneumonia complicada com derrame pleural e iniciada ampicilina e azitromicina. No internamento inicia febre e tosse com expetoração hemoptoica. O AngioTC revelou achados compatíveis com TEP agudo, assim como, consolidação pneumónica com áreas sugestivas de necrose, indicando provável enfarte pulmonar. Medicada com enoxaparina. Manteve-se apirética desde D2 internamento, com resolução da expetoração hemoptoica e das queixas.

Comentários / Conclusões

É de salientar, neste caso, que a caraterização da dor torácica é importante na orientação diagnóstica. Os achados imagiológicos levantam dúvida se terá sido um TEP complicado com enfarte que infetou posteriormente ou, contrariamente, uma PAC inicial complicada com TEP, potenciada pela presença de fatores de risco trombóticos

Palavras-chave : Tromboembolismo Pulmonar, Pneumonia, Dor torácica

Pneumologia | Caso Clínico

EP-154 – (21SPP-11779) – UM CASO DE TOSSE ESTRIDULOSA REFRATÁRIA A MEDICAÇÃO

Filomena Santos[1]; Débora Aroeira Mendes[1]; Artur Bonito Vitor[1]; Gina Rubino[1]; Julieta Morais[1]
1 – Serviço de Pediatria – Centro Hospitalar Do Médio Tejo E.P.E.

Introdução / Descrição do Caso

Estridor é um sinal que se associa a obstrução da laringe, normalmente de etiologia vírica, no entanto causas mecânicas, como corpos estranhos, não devem ser ignoradas.
Criança de 20 meses, sexo masculino, caucasiano, antecedentes pessoais relevantes: internamento aos 4 meses por bronquiolite a vírus sincicial respiratório (VSR); laringomalácia.
Trazido ao Serviço de Urgência (SU) 6 dias antes por episódio de laringotraqueíte febril com boa resposta a dexametasona. Regressou posteriormente por acessos de tosse irritativa ineficaz com menos de 24h de evolução, cianosante e emetizante. À entrada no SU, com dificuldade respiratória global e SpO2 96-97% em ar ambiente. Auscultação pulmonar com prolongamento expiratório e sibilância ligeira bilateral, sem assimetrias do murmúrio. iniciou terapêutica com oxigénio suplementar, broncodilatadores e corticóides sem noção de melhoria.
Dos exames pedidos destaca-se: Leucocitose 23.280/uL, Neutrofilia 20.440/uL (87%), pCr 4.49 mg/dL; Multiplex (PCR): Rinovírus+. Radiografia de tórax sem alterações relevantes.
Por manutenção do quadro sem resposta à terapêutica instituída, colocou-se a hipótese de aspiração de corpo estranho. Quando questionada novamente, a mãe referiu episódio de engasgamento com amendoim cerca de 2 semanas antes. A broncoscopia efetuada em hospital terciário, 2 dias após admissão, confirmou a existência de corpo estranho com remoção de fragmentos de frutos secos do brônquio principal esquerdo.

Comentários / Conclusões

Perante uma tosse cianosante sem resposta à terapêutica, é importante excluir a possibilidade de aspiração de corpo estranho, principalmente em criança desta faixa etária.

Palavras-chave : Estridor, Infeção viral, Aspiração de corpo estranho

Pneumologia | Caso Clínico

EP-155 – (21SPP-11904) – DE INFEÇÕES RESPIRATÓRIAS RECORRENTES AO DIAGNÓSTICO DE ATRÉSIA DAS VEIAS PULMONARES DIREITAS – UM CASO IMAGEM

Margarida Vicente-Ferreira[1]; José Fontoura-Matias[1]; Ana Luísa Correia[2]; Sónia Silva[1]; Sofia Granja[3]; Sílvia Costa Dias[4]; Inês Azevedo[1,5,6]
1 – Serviço de Pediatria, UAG da Mulher e da Criança, Centro Hospitalar Universitário de São João, Porto; 2 – Serviço de Pediatria do Hospital Pedro Hispano, Unidade Local de Saúde de Matosinhos, Matosinhos; 3 – Serviço de Cardiologia Pediátrica, UAG da Mulher e da Criança, Centro Hospitalar Universitário de São João, Porto; 4 – Serviço de Radiologia – Radiologia Pediátrica, Centro Hospitalar Universitário de São João, Porto; 5 – Departamento de Ginecologia-Obstetrícia e Pediatria, Faculdade de Medicina da Universidade do Porto, Portugal; 6 – EpiUnit, Instituto de Saúde Pública, Universidade do Porto, Porto, Portugal

Introdução / Descrição do Caso

A atrésia unilateral das veias pulmonares (VP) é uma anomalia congénita muito rara, resultante de uma falha no processo de incorporação da VP comum na aurícula esquerda, com subdesenvolvimento da artéria pulmonar (AP) ipsilateral e alterações estruturais no pulmão. Apresenta-se tipicamente na infância por sibilância, infeções respiratórias recorrentes ou hemoptises, mas o diagnóstico pode ser tardio.
Criança de 5 anos, sexo masculino, com suspeita pré-natal de coartação da aorta, não confirmada em ecocardiogramas posteriores, seguido por episódio de pneumonia direita a VSR aos 5 meses, sibilância recorrente e múltiplos internamentos por pneumonias à direita. A radiografia e TC torácica iniciais mostraram desvio do mediastino ipsilateral. Estudo imunoalergológico sem alterações. Aos 3 anos realizou TC torácica sem contraste endovenoso, com sinais sugestivos de hipoplasia da AP direita, assimetria com redução do calibre dos vasos peri-hilares à direita, perda de volume do parênquima e quistos subpleurais à direita, sugerindo fibrose. Aos 4 anos o ecocardiograma confirmou hipoplasia da AP direita. Realizou angioTAC cardíaco aos 5 anos, com ausência das VP direitas, formações císticas pulmonares direitas, perda de volume, progressão imagiológica dos achados parenquimatosos, e presença de múltiplas colaterais.

Comentários / Conclusões

Pela raridade, a agenesia das VP representa um desafio, sendo a suspeita levantada geralmente por ecocardiograma. Neste caso, os ecocardiogramas e TC iniciais não foram esclarecedores, mas a evolução clínica levou a prosseguir o estudo. A decisão terapêutica vai desde tratamento conservador, embolização de colaterais ou pneumectomia, devendo ser baseada na evolução clínica, com atenção ao desenvolvimento de hipertensão pulmonar.

Palavras-chave : infeções respiratórias, atrésia unilateral das veias pulmonares

Pneumologia | Caso Clínico

EP-156 – (21SPP-11771) – TUBERCULOSE INFANTIL EM CUIDADOS DE SAÚDE PRIMÁRIOS: A PROPÓSITO DE UM CASO CLÍNICO

Laura Lapa[1]; Diana Rodrigues[1]; Sara Moniz[1]; Teresa Furriel Cruz[2]
1 – USF Nova Mateus; 2 – Centro de Diagnóstico Pneumológico de Vila Real

Introdução / Descrição do Caso
A tuberculose (TB) é uma doença infeciosa que constitui um problema de saúde pública e uma causa importante de mortalidade a nível mundial.
Criança, 23 meses, masculino. Família nuclear, Ciclo de Vida de Duvall II, Classificação Social de Graffar I. Observado no SU por febre com 9 dias de evolução associada a tosse, vómitos esporádicos, diminuição do apetite, sudorese noturna e noção de perda ponderal. Pai com diagnóstico de TB pulmonar há 2 dias. Sem antecedentes pessoais relevantes. PNV atualizado, sem BCG. Ao exame objetivo, gânglios cervicais anteriores, móveis e indolores. Do estudo realizado a destacar leucocitose, elevação da velocidade de sedimentação e radiografia torácica com "hipotransparência à direita, gânglios no mediastino e micronódulos no lobo médio". TC torácica com "adenopatias hilares e peri-hilares inferiores direitas. Pequenos infiltrados no lobo inferior direito". Colheita de suco gástrico com pesquisa de *Mycobacterium tuberculosis complex* por PCR positiva. Teste de sensibilidade aos antibióticos resistente à estreptomicina. Iniciou tratamento com isoniazida (H), rifampicina (R), pirazinamida (Z) e etambutol (E). Mantém seguimento no Médico de Família (MF) e no Centro de Diagnóstico Pneumológico, a realizar terapêutica com HR que irá cumprir durante 4 meses.

Comentários / Conclusões
Este relato de caso pretende alertar para o facto da TB em idade pediátrica continuar a ser uma realidade, embora menos frequente, sendo fundamental um elevado nível de suspeição clínica para se realizar um diagnóstico precoce. O MF tem um papel primordial na identificação das crianças que cumprem os critérios de elegibilidade para a vacinação com a BCG, na otimização do rastreio de TB e na correta identificação de crianças expostas a doentes com TB.

Palavras-chave : tuberculose infantil, cuidados de saúde primários

Reumatologia | Caso Clínico

EP-157 – (21SPP-11418) – DOR ABDOMINAL E FEBRE COMO APRESENTAÇÃO DE ARTRITE IDIOPÁTICA JUVENIL SISTÉMICA – "STILL" REMAINS A DIAGNOSTIC CHALLENGE

Rita Aldeia Da Silva[1,2]; Sandra Catarina Ferraz[2]; Inês Correia Magalhães[2]; Cátia Juliana Silva[2]; Isabel Martinho[2]; Suzana Figueiredo[2]; Mariana Costa[2]; Daniela Peixoto[3]
1 – Serviço de Pediatria, Hospital de Braga; 2 – Serviço de Pediatria, Unidade Local de Saúde do Alto Minho; 3 – Serviço de Reumatologia, Unidade Local de Saúde do Alto Minho

Introdução / Descrição do Caso
A Artrite Idiopática Juvenil sistémica (AIJs) ou Doença de Still é responsável por apenas 10% dos casos de artrite juvenil. Além da artrite, é caracterizada por febre, rash, serosite ou organomegalias. A exclusão de outras etiologias é obrigatória e o diagnóstico célere é essencial por acarretar importante morbilidade.
Rapaz de 11 anos, internado para estudo de dor abdominal na fossa ilíaca direita, febre e odinofagia. Negadas alterações cutâneas, queixas articulares ou intercorrências infeciosas. Objetivamente com palidez, dor abdominal e gânglios cervicais e inguinais. Analiticamente: anemia, leucocitose com neutrofilia, PCR e VS ligeiramente aumentadas.
TC: hepatoesplenomegalia e gânglios aumentados incluindo retroperitoneais. Sem trombocitopenia e ferritina normal. Estudo infecioso negativo. Realizada biópsia de gânglio abdominal para exclusão de doença linfoproliferativa. Manutenção da febre e dor sob antibioterapia e AINE.
Em D10 de febre apresentou agravamento clínico com hipoalbuminemia, oligúria, derrame pleural e ascite. ECG, ecocardiograma e exame oftalmológico sem alterações. Verificado rash cor de salmão, discreto em pico febril. Colocada a hipótese de AIJs. Aparecimento de artralgia generalizada intensa em D13. Foi observado por Reumatologia Pediátrica (RP) e iniciou corticoterapia, com melhoria gradual. Teve alta orientado para consulta de RP, onde mantém seguimento e começou imunomodulador (sob desmame do corticóide), com boa evolução.

Comentários / Conclusões
A apresentação da AIJs pode ser indolente. Apesar de, inicialmente, ser mais plausível a etiologia infeciosa ou neoplásica, o quadro típico acabou por surgir. É fundamental excluir as principais complicações, e iniciar tratamento adequado atempadamente para um melhor prognóstico.

Palavras-chave : Artrite Idiopática Juvenil sistémica, AIJs, Artrite, Doença de Still, Dor abdominal, Febre, Odinofagia, Artralgia

Reumatologia | Caso Clínico

EP-158 – (21SPP-11440) – PERDA SÚBITA GRAVE DA ACUIDADE VISUAL – QUE DIAGNÓSTICOS?

Daniela Araújo[1]; Rita Aldeia Da Silva[1]; Mesquita Marques[2]; Carla Monteiro[3]; Ana Roxo[4]; Carla Moreira[1]; Helena Aldeia Da Silva[1]

1 – Serviço de Pediatria, Hospital de Braga; 2 – Serviço de Oftalmologia, Hospital de Braga; 3 – Serviço de Ginecologia e Obstetrícia, Hospital de Braga; 4 – Serviço de Reumatologia, Hospital de Braga

Introdução / Descrição do Caso

Adolescente do género feminino, 13 anos, recorreu ao Serviço de Urgência por perda súbita da acuidade visual. À observação constatada panuveíte bilateral e medicada com prednisolona oral 1 mg/kg/dia. Por manutenção das queixas foi internada no Serviço de Pediatria.

Nos antecedentes pessoais referia escotoma à direita de resolução espontânea 2 semanas antes e episódios recorrentes de aftas orais com periodicidade quase mensal desde os 8 anos. Negava febre recorrente, úlceras vulvares, alterações cutâneas e artralgias. Sem história familiar de doenças autoimunes.

À admissão apresentava visão 0.5/10 à direita e 2/10 à esquerda e várias úlceras vulvares sobre-infetadas. Do estudo realizado a destacar velocidade de sedimentação de 41 mm/h, com restante estudo negativo, nomeadamente imunologia, serologias víricas e HLAB51.

Colocada como hipótese mais provável a Doença de Behçet e iniciou pulsos de metilprednisolona (1g/dia), flucloxacilina 1,5 g/dia endovenosa e ácido fúsidico tópico.

Atendendo à gravidade do quadro oftalmológico iniciou terapêutica biotecnológica com anti-TNF alfa (infliximab). Apesar da melhoria progressiva da acuidade visual e regressão completa da aftose orogenital, por reação infusional ao Infliximab, realizou switch para Adalimumab 40mg subcutâneo quinzenal que mantém com claro benefício.

Comentários / Conclusões

O atraso diagnóstico de 5 anos está em concordância com vários estudos, sendo que neste caso a desvalorização das queixas pela adolescente foi determinante para esta demora. Com esta apresentação pretendemos relembrar uma patologia pouco frequente nesta faixa etária mas com complicações potencialmente muito graves se não tratadas.

Palavras-chave : Doença de Behçet, aftas orais, úlceras genitais, panuveíte, terapêutica biotecnológica

Reumatologia | Caso Clínico

EP-159 – (21SPP-11797) – PARA ALÉM DA DOR- RELATO DE UM CASO DE SINDROME DE DOR REGIONAL COMPLEXA

Maria Miguel Resende[1]; Laura Leite-Almeida[1]; Telma Luís[1]; Patrícia Gomes Pereira[1]; Sónia Regina Silva[1]; Bruno Mendes[2]

1 – Serviço de Pediatria, Centro Hospitalar do Baixo Vouga, Aveiro, Portugal; 2 – Serviço de Medicina Física e Reabilitação, Centro Hospitalar do Baixo Vouga, Aveiro, Portugal

Introdução / Descrição do Caso

A síndrome de dor regional complexa (SDRC) é uma entidade de diagnóstico clínico desafiante. Cursa com dor de características neuropáticas, desproporcional aos achados clínicos, geralmente na extremidade de um dos membros, associada a alterações autonómicas.

Caso: Adolescente de 13 anos, sexo feminino, recorre ao SU por dor na região gemelar direita de início súbito, com 1 mês de evolução. Na semana prévia, com agravamento das queixas, com marcha claudicante incapacitante e parestesias no pé direito. Sem traumatismo prévio, mas com repouso prolongado antes do início das queixas, no contexto da telescola. Com melhoria após caminhadas. Ao exame objetivo, com diminuição da temperatura, alodinia e hiperalgesia na metade inferior do membro inferior direito. Sem edema, alterações da coloração, tróficas ou da sudorese. Sem alterações da força e amplitude de movimentos. Sem dor à mobilização passiva articular ou sinais inflamatórios articulares. Pulsos palpáveis e simétricos. Foi descartada patologia ortopédica e sugerido o diagnóstico SDRC tipo I. Neste contexto, foi aconselhada a mobilização do membro e orientada para consulta de MFR e Pediatria. Manteve seguimento na consulta de psicologia por humor depressivo e disfunção familiar. Após 8 semanas de fisioterapia, com melhoria parcial da clínica.

Comentários / Conclusões

Pretende-se evidenciar a importância do reconhecimento destes casos, para uma célere intervenção terapêutica multidisciplinar. Um programa de reabilitação funcional precoce aliado a psicoterapia constituem os pilares do tratamento, garantindo um melhor resultado clínico e funcional.

Palavras-chave : Síndrome dor regional complexa tipo 1; adolescente

Urgência | Caso Clínico

EP-160 – (21SPP-11366) – VÓMITOS E MENSTRUAÇÃO – PODERÁ HAVER RELAÇÃO?

Catarina Albuquerque[1]; Marta Figueiredo[1]; Rita Belo Morais[1]; Paula Nunes[1]
1 – Hospital de São Francisco Xavier – Centro Hospitalar de Lisboa Ocidental

Introdução / Descrição do Caso
A síndrome de vómitos cíclicos (SVC) é uma entidade frequentemente sub-diagnosticada. Caracteriza-se pela ocorrência de episódios agudos e estereotipados de náuseas e vómitos incoercíveis, com período intercrise sem sintomas.
Adolescente de 12 anos, com antecedentes familiares de enxaqueca e pessoais de obesidade e dismenorreia, internada por náuseas e vómitos alimentares/biliosos (20 episódios), associados a 1 dejeção líquida e dor abdominal generalizada com 6 horas de evolução. Negava febre, cefaleia ou hábitos toxicofílicos. Referia início da menstruação na véspera e episódios semelhantes nos 3 meses anteriores, um dos quais motivando internamento. À admissão, encontrava-se apirética, bem perfundida e sem exantema ou sinais meníngeos. Ao exame objetivo, destacava-se palidez cutânea, língua seca e abdómen mole, difusamente doloroso, sem defesa. A avaliação analítica, urina II e ecografia abdominal e pélvica não revelaram alterações. Manteve vómitos, sob ondansetrom, que cederam ao 6º dia, coincidente ao final da menstruação. Após investigação etiológica, incluindo observação por neurologia e ginecologia, admitiu-se SVC associado ao cataménio. Teve alta, medicada com omeprazol e contracetivo oral. Apresentou melhoria clinica parcial, com 1 episódio motivando internamento. Fora dos períodos de cataménio, apresenta-se assintomática.

Comentários / Conclusões
O diagnóstico de SVC associado ao cataménio foi estabelecido após um diagnóstico diferencial extenso. A introdução de estrogénio de baixa dose permitiu melhor controlo sintomático, mas a profilaxia pode ser necessária em alguns casos. Salientamos a importância de considerar este diagnóstico clínico no doente com vómitos incoercíveis, pelo desafio diagnóstico e potencial morbilidade.

Palavras-chave : vómitos incoercíveis; cataménio; síndrome de vómitos cíclicos

Urgência | Caso Clínico

EP-161 – (21SPP-11323) – HISTÓRIA CLÍNICA DETALHADA: A CHAVE DO DIAGNÓSTICO

Beatriz Vieira[2]; Joana Pinho[1,2]; Inês Mazeda[2]; Sofia Branco[2]; Elisabete Coelho[2]; Catarina Oliveira[2]
1 – Centro Hospitalar Vila Nova de Gaia/Espinho; 2 – Centro Hospitalar Póvoa de Varzim/Vila do Conde

Introdução / Descrição do Caso
A intoxicação por monóxido de carbono (ICO) manifesta-se inicialmente através de sintomas inespecíficos, que constituem um desafio diagnóstico antes da evolução para um desfecho desfavorável. Nas crianças, os sintomas ocorrem mais precocemente e são comuns a outras patologias frequentes nesta faixa etária. Em não fumadores é considerada ICO quando a carboxihemoglobina (COHb) é superior a 3%.
Criança de 5 anos, sexo feminino, sem antecedentes pessoais de relevo, foi trazida ao Serviço de Urgência por episódio de tontura, náusea, palidez e lipotimia (10 minutos de duração e de recuperação espontânea) de início súbito, em repouso e no domicílio. Foi negada perda de consciência e da continência dos esfíncteres, vómitos ou outros sintomas. Nos dois meses anteriores, apresentou episódios semelhantes mas de menor intensidade que ocorriam no domicílio e que já teriam motivado avaliação médica prévia. O restante agregado familiar nunca apresentou queixas. Quando diretamente questionada, a mãe referiu odor ligeiro e intermitente a gás, informação nunca antes mencionada. A anamnese detalhada revelou que os sintomas ocorriam predominantemente após o banho. O exame objetivo, incluindo o exame neurológico, não apresentava alterações. À chegada encontrava-se normotensa, sem hipoglicemia e a saturação de oxigénio era de 99% em ar ambiente. Realizou TC do crânio que não apresentou alterações e uma gasimetria venosa que revelou uma COHb de 6.8%. Foi objetivada a hipótese de ICO, pelo que iniciou oxigenoterapia de alto débito com melhoria dos sintomas e do valor de COHb (0.1%).

Comentários / Conclusões
A história clínica detalhada teve um papel fundamental para o correto diagnóstico, tratamento adequado e a prevenção da ICO nos familiares.

Palavras-chave : Monóxido de carbono, Intoxicação, Carboxihemoglobina

Urgência | Caso Clínico

EP-162 – (21SPP-11606) – DUAS FACES DA MESMA MOEDA

Ariana Gonçalves Marques[1]; Beatriz Vala[1]; Maria Manuel Zarcos[1]; Margarida Henriques[1]
1 – Centro Hospitalar de Leiria

Introdução / Descrição do Caso
Alterações agudas do estado de consciência representam um desafio diagnóstico pela diversidade de entidades etiológicas.
Descrevem-se 2 casos clínicos de rapazes de 17 e 16 anos, saudáveis, observados na urgência por agitação psicomotora. O primeiro por febre, vómitos e prostração com 18h de evolução.À admissão não reagia a estímulos verbais, mas sim aos dolorosos, e tinha sinais meníngeos. Posteriormente iniciou agitação psicomotora marcada e desorientação, com necessidade de sedação.Realizou TC-CE sem alterações e punção lombar(PL) com cultura positiva para Neisseria meningitidis. Teve boa evolução com ceftriaxone.
O segundo caso, com antecedentes familiares de enxaqueca, admitido por desorientação, agitação psicomotora e discurso incoerente. Seis horas antes teve alterações visuais intermitentes e náuseas, seguido de cefaleia bifrontal, alterações cognitivas e sensitivomotoras do membro superior direito. À admissão encontrava-se desorientado, com agitação psicomotora e discurso incoerente. Apirético, sem outras alterações ao exame neurológico. Realizou avaliação analítica, TC-CE, pesquisa de drogas de abuso na urina, PL e EEG sem alterações relevantes. Houve resolução espontânea ao fim de algumas horas. Assumiu-se diagnóstico de enxaqueca confusional aguda

Comentários / Conclusões
Alterações do estado de consciência, como a agitação psicomotora, podem ter inúmeras causas, de gravidade variável. Enquanto a meningite bacteriana é uma emergência médica e o seu prognóstico está dependente de terapêutica atempada, a enxaqueca confusional aguda é benigna, com resolução espontânea, e diagnóstico de exclusão.Com estes casos pretendemos mostrar a importância da história clínica e exame objetivo no diagnóstico diferencial de adolescentes com agitação psicomotora.

Palavras-chave : meningite aguda bacteriana, enxaqueca confusional aguda, alteração aguda do estado de consciência

Urgência | Casuística / Investigação

EP-163 – (21SPP-11662) – ACIDENTES NA URGÊNCIA PEDIÁTRICA: A EXPERIÊNCIA DE UM HOSPITAL NÍVEL II

Madalena Meira Nisa[1]; Sandra Soares Cardoso[1]; Jessica Sousa[1]; Ana Gisela Oliveira[1]; Sofia Reis[1]; Ângela Almeida[1]; Cristina Baptista[1]
1 – Serviço de Pediatria, Centro Hospitalar Tondela-Viseu

Introdução e Objectivos
Os acidentes são uma importante causa de morbimortalidade em idade pediátrica e motivo de ida à Urgência Pediátrica (UP).
Analisar as características clínico-epidemiológicas dos doentes que recorreram à UP por acidente e caracterização do seu contexto.

Metodologia
Estudo prospetivo que consistiu no preenchimento pela equipa médica de questionários relativos aos episódios de urgência por acidente entre abril 2019/ março 2020, durante a 1ª semana destes meses.

Resultados
Registaram-se 371 episódios, 52,3% na primavera, 24,8% nas 2as feiras e 53,1% no período da manhã. A maioria dos doentes eram do sexo masculino (59,8%), com uma mediana de idades de 10 anos e 28,8% já tinham recorrido à UP por acidente. Os locais dos acidentes predominantes foram os estabelecimentos escolares (45%), casa (24,5%) e via pública (11,3%). Mais de metade dos acidentes foram presenciados por adulto (58%). Recorreram à UP em veículo próprio 76,5% dos doentes e 12,1% recorreram a outro serviço de saúde previamente. O tempo predominante entre o acidente e a admissão na UP foi 30min-1h (31,5%). Foram triados a amarelo 71,7% dos casos. Os mecanismos de lesão mais prevalentes foram queda da própria altura (31,5%), traumatismo por objetos inanimados/pessoas (26,2%) e queda <1m (11,1%). Os diagnósticos principais foram contusão do membro superior (15,6%), traumatismo crânio-encefálico leve (14,8%) e entorse do membro inferior (14,6%). Uma minoria foi encaminhada para Consulta de Ortopedia (9,7%), registaram-se 4 transferências e não ocorreram óbitos.

Conclusões
O local, mecanismos de lesão e diagnósticos coincidiram com a literatura. Os pediatras têm um papel importante na prevenção dos acidentes por vezes evitáveis, devendo continuar a atuar na sensibilização dos cuidadores, crianças e adolescentes.

Palavras-chave : acidentes; urgência pediátrica; pediatria

Urgência | Caso Clínico

EP-164 – (21SPP-11424) – UMA CAUSA INVULGAR DE ALTERAÇÃO DO ESTADO DE CONSCIÊNCIA

Diana Alba[1]; Marta Ayres Pereira[1]; Jorge Abreu Ferreira[1]; Joana Margarida Soares[1]
1 – Serviço de Pediatria, Centro Hospitalar Tâmega e Sousa

Introdução / Descrição do Caso
As alterações agudas do estado de consciência são motivo frequente de recurso ao serviço de urgência pediátrico. São frequentemente causadas por intoxicação involuntária, podendo estar envolvidos fármacos ou tóxicos de uso doméstico. Apresentam maior incidência no sexo masculino e ocorrem, sobretudo, entre os 1 e 4 anos, quando há maior interesse pelo ambiente circundante.
Dez meses, sexo feminino, sem antecedentes de relevo. Admitida na sala de emergência por diminuição da atividade e sonolência excessiva, uma hora após o jantar. Ao exame apresentava-se pouco ativa, com pobre controlo cefálico e olhar vago (reflexo pupilar à luz com resposta consensual em miose). Quando questionada, a mãe negava possibilidade de acesso a medicação ou substâncias ilícitas. Efetuado estudo analítico, com pesquisa de drogas de abuso na urina. Por deterioração do estado de consciência, realizou tomografia computorizada cerebral que foi normal e apresentou resultado positivo para canabinóides na urina. Manteve-se em observação com monitorização contínua, havendo recuperação progressiva da sua atividade habitual. Não foi estabelecida a origem da substância. O caso foi reportado ao Serviço Social, mantendo acompanhamento na comunidade pela Comissão de Proteção de Crianças e Jovens.

Comentários / Conclusões
Os autores apresentam este caso pelas particularidades da idade e substância envolvida. Salienta-se a importância de avaliar o contexto social, relembrando que a exposição a canabinóides muitas vezes só é confirmada após resultado positivo na urina.

Palavras-chave : intoxicação, involuntária, canabinóides, alteração estado consciência

Urgência | Casuística / Investigação

EP-165 – (21SPP-11804) – BRONQUIOLITE AGUDA NO SERVIÇO DE URGÊNCIA: CASUÍSTICA 7 ANOS APÓS A NORMA 016/2012 DA DGS

Sofia Poço Miranda[1]; Cátia Juliana Silva[1]; André Costa E Silva[1]; Inês Correia Magalhães[1]; Sandra Catarina Ferraz[1]; Hugo Rodrigues[1]
1 – Serviço de Pediatria, Unidade Local de Saúde do Alto Minho

Introdução e Objectivos
Ao longo dos últimos anos, a abordagem da bronquiolite aguda tem vindo a sofrer uma evolução. A evidência atual estabelece um diagnóstico clínico bem como um tratamento de suporte. A DGS em 2012 publicou a norma 016/2012 no sentido de normalizar a abordagem desta patologia.

Metodologia
Foi realizado um estudo observacional transversal analítico e descritivo retrospetivo dos episódios de urgência da ULSAM com o diagnóstico de bronquiolite aguda segundo o segundo o ICD-9 durante o período de 1 janeiro a 31 dezembro de 2019.

Resultados
Foram encontrados 344 episódios de urgência, incluindo o primeiro e segundo episódio de sibilância. Foi demonstrada uma predominância de doentes do sexo masculino (60,17%) e uma idade média de 8,23 meses. Relativamente aos MCDTS, ocorreu o recurso a radiografia torácica em 16,3% dos casos, estudo analítico em 11,3% dos casos e pesquisa de vírus respiratórios em 10,8%. Quanto à terapêutica, 66,86% e 52% dos doentes receberam terapêutica não recomendada no serviço de urgência e para o domicílio, respetivamente, sendo os broncodilatadores os fármacos mais prescritos, em 66,3% e 49,7% dos doentes, respetivamente. Os corticoides orais foram prescritos no serviço de urgência e para o domicílio, 8,7% e 12,5%, respetivamente.

Conclusões
Apesar da publicação na norma 016/2012 da DGS, a gestão da bronquiolite aguda continua a recorrer a MCDTS e terapêutica desnecessários, à semelhança da evidência internacional e dados relativos a Portugal durante o período de 2000-2015. Assim, dado a morbilidade e impacto económico associados, é importante continuar a evidenciar a correta gestão desta patologia assim como estratégias de prevenção da infeção por VSR nesta faixa etária.

Palavras-chave : Bronquiolite aguda, Variações da prática clínica

Urgência | Caso Clínico

EP-166 – (21SPP-11846) – DOR NA FOSSA ILÍACA ESQUERDA COMO APRESENTAÇÃO DE APENDICITE AGUDA

Sofia Poço Miranda[1]; Cátia Juliana Silva[1]; André Costa E Silva[1]; Rita Aldeia Da Silva[1,2]; Inês Rua[1,3]; Hugo Rodrigues[1]
1 – Serviço de Pediatria, Unidade Local de Saúde do Alto Minho; 2 – Serviço de Pediatria, Hospital de Braga; 3 – Hospital Pediátrico de Coimbra, CHUC

Introdução / Descrição do Caso

A dor abdominal é um motivo muito frequente de recurso ao serviço de urgência, tratando-se na maioria dos casos de um quadro benigno e autolimitado. Reconhecer uma potencial causa cirúrgica de dor abdominal é da extrema importância para instituição do tratamento adequado.
Adolescente, 11 anos, recorre ao serviço de urgência por dor abdominal na fossa ilíaca esquerda, com intensidade crescente, sem alívio com analgesia. Apresentava ainda náuseas, com trânsito intestinal mantido e sem diarreia. Antecedentes pessoais de situs inversus completo. Ao exame objetivo demonstrava dor à palpação da fossa ilíaca esquerda e percussão, com defesa e sinal de Blumberg positivo. A ecografia abdominopélvica demonstrou sinais compatíveis com apendicite aguda. Foi sujeito a apendicectomia por via laparoscópica sem intercorrências.

Comentários / Conclusões

As causas cirúrgicas de dor abdominal, apesar de não serem as mais frequentes, representam um importante desafio diagnóstico envolvendo grande suspeição clínica. Assim, perante uma história clínica e exame físico sugestivos, a exclusão de causa cirúrgica é fulcral. Apesar do diagnóstico de situs inversus completo já ser conhecido previamente, este caso alerta-nos para a importância de não excluir a possibilidade de apendicite aguda perante uma dor na fossa ilíaca esquerda, se história clínica e exame físico sugestivos.

Palavras-chave : Situs inversus, Apendicite aguda, Dor na fossa ilíaca esquerda

Urgência | Caso Clínico

EP-167 – (21SPP-11892) – DA ONICOCRIPTOSE AO HIPOTIROIDISMO

Mariana Vieira Da Silva[1]; Sónia Santos[1]; Joaquina Antunes[1]; Joana Magalhães[1]; Susana Loureiro[1]
1 – Centro Hospitalar Tondela Viseu

Introdução / Descrição do Caso

O foco exclusivo no motivo de urgência pode resultar no subdiagnóstico de patologias assintomáticas ou desvalorizadas. Uma abordagem semiológica completa possibilita diagnósticos com impacto relevante em idade pediátrica.
Adolescente, sexo masculino, 16 anos, recorreu à urgência pediátrica por onicocriptose recorrente há meses, com drenagem purulenta no hálux esquerdo há 3 dias. Associadamente referia edema vespertino dos pés e aumento ponderal, atribuídos a sedentarismo. Negava astenia ou outras queixas. Avó e tia paterna com patologia tiroideia.
Ao exame objetivo hemodinamicamente estável, tiróide palpável, sem bócio visível e sem nódulos aparentes, hálux com descolamento do leito, sinais inflamatórios e mixedema. Constatada desaceleração do crescimento ($P_{3-15} \rightarrow < P_3$) e aumento de peso (IMC $P_{50-85} \rightarrow > P_{97}$) desde há 3 anos. Genitais estadio pubertário Tanner 5.
O estudo analítico revelou T4L<0,1 ng/dL, TSH 569,416 mUI/L, anticorpos anti-peroxidase tiroideia 16672,6 UI/mL, CK total 957 UI/L, troponina e CK-MB normais.
Alta sob antibioterapia e levotiroxina 50 ug/dia, reavaliação a curto prazo e seguimento em consulta. Ecocardiograma com ventrículo esquerdo com função sistólica global no limite inferior da normalidade (FEVE 54%).
Verificada perda ponderal, resolução dos edemas e normalização de T4L e TSH com ajuste da dose de levotiroxina até 100 ug/dia. Aguarda ecografia tiroideia e reavaliação analítica e ecocardiográfica.

Comentários / Conclusões

Os autores pretendem com o caso descrito, enfatizar que o senso clínico e a abordagem completa do doente, além de diagnósticos pertinentes, permitem uma orientação atempada com melhoria do prognóstico.

Palavras-chave : Onicocriptose, Hipotiroidismo

Urgência | Caso Clínico

EP-168 – (21SPP-11869) – LARINGOTRAQUEOBRONQUÍTE OU ALGO MAIS: A PROPÓSITO DE UM CASO CLÍNICO

Diana Simões[1]; Margarida Dias[1]; Joana Ventura Lourenço[1]; Inês Pais-Cunha[1]; André Assunção[1]; Ana Maia[1,2]

1 – Serviço de Pediatria, Unidade Autónoma Gestão da Mulher e da Criança, Centro Hospitalar Universitário de São João, Porto; 2 – Departamento de Ginecologia-Obstetrícia e Pediatria, Faculdade Medicina da Universidade do Porto

Introdução / Descrição do Caso

Hemivértebra (HV) é uma anomalia congénita em que apenas parte do corpo vertebral se desenvolve. Esta condição pode associar-se a deformidades progressivas da coluna, sendo a escoliose a mais comum, mas, também a malformações genitourinárias e cardíacas ou a síndromes.
Lactente de 6 meses, previamente saudável, foi trazida ao serviço de urgência por febre, rinorreia, noção de dificuldade respiratória e tosse. Ao exame objetivo apresentava estridor e tiragem global, pelo que foi iniciado tratamento com adrenalina nebulizada e dexametasona oral, com boa resposta. Na radiografia do tórax era visível um diafragma retilinizado, hiperinsuflação pulmonar e uma hemivértebra torácica (T12), previamente desconhecida. Pelo diagnóstico provável de Laringotraqueobronquite, a lactente foi internada para vigilância e antibioticoterapia empírica intravenosa. Teve evolução clínica favorável e à data de alta foi referenciada para pediatria e ortopedia para subsequente orientação.

Comentários / Conclusões

Existem vários defeitos no desenvolvimento do corpo vertebral e o risco de deformações subsequentes da coluna correlaciona-se com a localização, número de vértebras afetadas, idade e grau de segmentação. Frequentemente as HV são identificadas de forma acidental em radiografias torácicas realizadas noutro contexto, como neste caso. HV torácica, completamente segmentada como a desta doente está associada a alto risco de desenvolvimento de curvaturas anómalas da coluna. Uma vez detetada, é necessária uma investigação minuciosa, visto que estas se encontram frequentemente associadas a múltiplas anomalias congénitas, espinhais ou extraespinhais. Para um tratamento eficaz são essenciais uma identificação e resseção cirúrgica precoces.

Palavras-chave : Hemivértebra, laringotraqueobronquite, escoliose, anomalias congénitas

Urgência | Caso Clínico

EP-169 – (21SPP-11349) – QUANDO A PFAPA NÃO É PFAPA

Inês Pais-Cunha[1]; Sara Paulino[1]; Irene Carvalho[1]

1 – Pediatria Hospitalar, Unidade de Gestão Autónoma da Criança e da Mulher, Centro Hospitalar Universitário de São João, Porto

Introdução / Descrição do Caso

A síndrome PFAPA é uma entidade de etiologia desconhecida, que se caracteriza por episódios de febre recorrente, estomatite aftosa, faringite e adenite. Surge habitualmente antes dos 5 anos e o tratamento consiste numa dose única de corticóide. A resposta à terapêutica é muito sugestiva do diagnóstico e tem sido útil na distinção entre esta síndrome e outras causas de febre recorrente. MPDC, 2 anos, sexo feminino. História prévia de PFAPA com 4 episódios de febre e faringite, periodicidade mensal, duração de 3 dias e com resposta a dose única de corticoide oral. Boa evolução estaturo-pondera e sem outros antecedentes relevantes. No episódio atual foi avaliada ao 10º dia de febre e de recusa alimentar. Previamente medicada com uma dose de corticoide no 2º e 4º dias de febre e em apirexia nas 24h seguintes. Fez ainda 3ª dose no 6º dia de doença sem resposta. Do estudo realizado, salienta-se o aumento dos parâmetros inflamatórios e isolamento de E.Coli na urocultura. Internada para antibioterapia endovenosa com resolução da febre após 24h de tratamento. Alta ao 5º dia com continuação de antibioterapia oral em ambulatório. Sem complicações ou recorrência da febre.

Comentários / Conclusões

No caso apresentado, apesar dos antecedentes de PFAPA, perante um quadro de febre intermitente e falência da corticoterapia, torna-se essencial excluir outra etiologia, nomeadamente infeciosa. Independentemente dos antecedentes patológicos, é importante considerar as causas mais frequentes de febre em cada faixa etária, de forma a instituir terapêutica precoce e evitar internamentos ou complicações.

Palavras-chave : febre recorrente, PFAPA, infeção urinária, febre sem foco

Urgência | Caso Clínico

EP-170 – (21SPP-11508) – TROMBOSE VENOSA PROFUNDA: UMA SÉRIE DE EVENTOS IMPREVISÍVEIS

Ricardo Grilo[1]; Tiago Ribeiro[2]; Susana Gomes[1]
1 – Serviço de Pediatria, Departamento da Mulher e da Criança, Hospital do Espírito Santo de Évora, E.P.E.; 2 – Serviço de Angiologia e Cirurgia Vascular, Departamento de Coração, Vasos e Tórax, Hospital de Santa Marta, Centro Hospitalar Universitário Lisboa Central, E.P.E.

Introdução / Descrição do Caso
A Trombose Venosa Profunda (TVP) é rara em Pediatria, aumentando a incidência quando se verificam factores que alteram a Tríade de Virchow.
Apresentamos o caso de uma adolescente, 15 anos, sem antecedentes pessoais ou familiares de relevo, excepto início de anticonceptivo oral combinado (ACOC) 6 meses antes. Recorreu ao SUP por dor gemelar esquerda súbita com irradiação inguinal, impotência funcional e edema do membro inferior esquerdo (MIE).
A Trombose Venosa Profunda (TVP) é rara em Pediatria, aumentando a incidência quando se verificam factores que alteram a Tríade de Virchow.
Apresentamos o caso de uma adolescente, 15 anos, sem antecedentes pessoais ou familiares de relevo, excepto início de anticonceptivo oral combinado (ACOC) 6 meses antes. Recorreu ao SUP por dor gemelar esquerda súbita com irradiação inguinal, impotência funcional e edema do membro inferior esquerdo (MIE).

Comentários / Conclusões
Neste caso, a TVP apresentou-se como flegmasia alba dolens: quadro grave e invulgar, com compromisso do retorno venoso que afecta a circulação do fluxo arterial. O diagnóstico pretende-se rápido, pelo risco de progressão para flegmasia cerulea dolens, com isquémia do membro e irreversibilidade das lesões.
A SMT é uma variante anatómica que, não sendo factor de risco para TVP *per se*, pode facilitar o seu desenvolvimento na presença de elementos da Tríade de Virchow. Um destes é a hipercoagulabilidade, estado que pode ser criado pela toma de alguns ACOC que, apesar de raramente, se associam a TVP.

Palavras-chave : Trombose Venosa Profunda; Síndrome de May-Thurner; Flegmasia Alba Dolens; Anticonceptivo Oral Combinado

Urgência | Caso Clínico

EP-171 – (21SPP-11564) – DERMATITE ATÓPICA – A IMPORTÂNCIA DO TRATAMENTO ADEQUADO

Joana Mendes[1]; Daniela Couto[1]; Rui Diogo[1]; Cristiana Carvalho[1]; Sofia Ferreira[1]; Neide Pereira[2]
1 – Centro Hospitalar Universitário Cova da Beira, Serviço de Pediatria; 2 – Centro Hospitalar Universitário Cova da Beira, Serviço de Dermatologia

Introdução / Descrição do Caso
A dermatite atópica (DA) é a uma das doenças inflamatórias crónicas da pele mais comuns em idade pediátrica, com forte impacto na qualidade de vida.
Caso Clínico 1: Rapariga 11 anos, antecedentes de asma e rinite alérgica, que recorreu ao serviço de urgência (SU) por lesões cutâneas exsudativas e pruriginosas com 4 meses de evolução. Agravamento progressivo nas regiões de flexura, a maior na fossa antecubital esquerda com cerca de 7 cm. Teve alta medicada com ácido fusídico tópico, aceponato de metilprednisolona 0,1% tópico, desloratadina oral e creme emoliente. Voltou ao SU 15 dias depois por agravamento das lesões, agora fissuradas, dolorosas, com pontos hemorrágicos, edema subcutâneo e atingimento da face e região cervical. Foi avaliada por Dermatologia e diagnosticada DA impetiginizada. Otimizada terapêutica com aumento da potência de corticoide tópico e adição de corticoide e antibiótico sistémicos. Reavaliada em 1 semana com melhoria franca das lesões.
Caso Clínico 2: Menino 21 meses, antecedentes de DA. Internado por agudização de DA com impetiginização com 2 semanas de evolução já sob antibiótico oral e sistémico e corticoide tópico de baixa potência, sem melhoria. Apresentava lesões exuberantes na face e placas liquenificadas numulares dispersas pelo tegumento. Melhoria após hidratação da pele e corticoide tópico de média/alta potência, transitando posteriormente para inibidor da calcineurina.

Comentários / Conclusões
O tratamento das agudizações da DA é um desafio o que aliado à corticofobia se torna um obstáculo ao tratamento adequado e sua adesão. Assim, estes dois casos tornam-se relevantes em termos clínicos dada a gravidade e alertam para a necessidade de um tratamento eficaz e precoce de forma a evitar complicações.

Palavras-chave : Dermatite atópica

Gastrenterologia, Nutrição e Hepatologia | Casuística / Investigação

EP-172- – (21SPP-11378) – PESO E ALTURA DA CRIANÇA COM PARALISIA CEREBRAL: DESAFIOS À AVALIAÇÃO NO FORMULÁRIO DO PROGRAMA DE VIGILÂNCIA NACIONAL

Carolina Pinto[1,2]; Rute Borrego[1]; Ana Raposo[3]; Mafalda Eiró-Gomes[3]; Daniel Virella[4]; Teresa Folha[4]; Ana Catarina Moreira[1,5]

1 – Escola Superior de Tecnologia da Saúde de Lisboa – Instituto Politécnico de Lisboa; 2 – Faculdade de Medicina da Universidade de Lisboa; 3 – Escola Superior de Comunicação Social – Instituto Politécnico de Lisboa; 4 – Departamento de Epidemiologia, Instituto Nacional de Saúde Doutor Ricardo Jorge; 5 – H&TRC – Centro de Investigação em Saúde e Tecnologia

Introdução e Objectivos

Em Portugal o registo nacional da paralisia cerebral em crianças (Programa de Vigilância Nacional para a paralisia cerebral aos 5 anos-PVNPC5A) é realizado por uma rede de notificadores voluntários. Apesar da obtenção de dados antropométricos (DA) como o peso e a altura/comprimento representarem um desafio nesta população, existem técnicas alternativas. A omissão no registo destes dados pode dificultar a intervenção nutricional precoce. Pretende-se caracterizar os dados de peso, estatura e a escala de competências alimentares (CDA) do PVNPC5A e identificar impedimentos no seu preenchimento.

Metodologia

Analisou-se a omissão dos DA nos formulários do PVNPC5A (crianças nascidas até 2011) e caracterizou-se o estado nutricional das crianças com registos. Desenvolveu-se e aplicou-se um questionário online aos notificadores voluntários para aferir os impedimentos no registo dos DA.

Resultados

Em 18,1% a escala CDA estava omissa, assim como o peso e estatura em 52,9% e 61,3%, respetivamente. Das restantes, em 13,1% o peso e em 14,9% a estatura estava abaixo do percentil 3. O questionário foi respondido por 13 (65%) notificadores. Os impedimentos mais referidos foram ausência de registo no processo clínico, falta de tempo e colaboração com outros profissionais, falta de recursos e comprometimento motor da criança. Mais de 50% desconhece métodos alternativos de avaliação para DA.

Conclusões

O desconhecimento de técnicas alternativas para avaliação antropométrica, pode estar na origem da elevada prevalência de omissões no PVNPC5A. O aumento da notificação permitirá conhecer a realidade nacional e criar estratégias de intervenção que melhorem a qualidade de vida destas crianças.

Palavras-chave : paralisia cerebral pediátrica, PVNPC5A, vigilância epidemiológica, avaliação somatométrica, notificação

Apresentações por Primeiro Autor

Apresentações por Primeiro Autor

Adriana Costa
PD-027 – (21SPP-11357)

Aida Correia De Azevedo
PD-032 – (21SPP-11654)

Alexandra Andrade
EP-010 – (21SPP-11500)

Alexandra M. Rodrigues
PD-347 – (21SPP-11325)

Alice P. Vasconcelos
PD-266 – (21SPP-11713)

Ana Barreira Lopes
PD-150 – (21SPP-11328)

Ana Beatriz Nunes
PD-062 – (21SPP-11397)

Ana Carolina Prioste De Oliveira
EP-070 – (21SPP-11306)

Ana Catarina Coelho
PD-033 – (21SPP-11732)

Ana Costa E Castro
CO-028 – (21SPP-11810)
CO-029 – (21SPP-11796)

Ana Cristóvão Ferreira
PAS-032 – (21SPP-11925)

Ana De Carvalho Vaz
PD-131 – (21SPP-11680)

Ana Feio
PD-166 – (21SPP-11469)

Ana Fraga
EP-036 – (21SPP-11766)

Ana Gisela Oliveira
EP-088 – (21SPP-11448)
EP-152 – (21SPP-11443)
PD-048 – (21SPP-11439)
PD-361 – (21SPP-11446)

Ana Isabel Foles
EP-113 – (21SPP-11656)
PD-328 – (21SPP-11482)

Ana Isabel Moreira Ribeiro
EP-085 – (21SPP-11864)

Ana João Fernandes
EP-108 – (21SPP-11833)
EP-110 – (21SPP-11693)
EP-135 – (21SPP-11843)

Ana Lança
PD-378 – (21SPP-11540)

Ana Losa
EP-054 – (21SPP-11521)
PD-191 – (21SPP-11519)

Ana Luísa De Carvalho
EP-025 – (21SPP-11536)
EP-095 – (21SPP-11541)

Ana Margarida Leite
EP-105 – (21SPP-11543)

Ana Moura Figueiredo
PD-128 – (21SPP-11358)

Ana Raquel Claro
EP-050 – (21SPP-11838)
PD-304 – (21SPP-11859)

Ana Raquel Henriques
PD-116 – (21SPP-11336)
PD-190 – (21SPP-11721)

Ana Raquel Marques
EP-003 – (21SPP-11561)
PD-114 – (21SPP-11551)
PD-197 – (21SPP-11844)

Ana Rebelo
EP-019 – (21SPP-11646)
PAS-016 – (21SPP-11602)

Ana Rita Curval
PD-010 – (21SPP-11386)
PD-105 – (21SPP-11385)

Ana Rita Fradique
PAS-033 – (21SPP-11572)
PD-097 – (21SPP-11429)

Ana Rita Jesus
PAS-021 – (21SPP-11635)
PD-196 – (21SPP-11908)

Ana Rita Rodrigues Matos
PD-242 – (21SPP-11941)

Ana Rodrigues
CO-025 – (21SPP-11722)

Ana Rute Manuel
PD-208 – (21SPP-11352)

Ana Sofia Figueiredo
EP-057 – (21SPP-11597)
PD-104 – (21SPP-11370)
PD-219 – (21SPP-11658)

Ana Sofia Nunes
EP-128 – (21SPP-11790)
PD-276 – (21SPP-11775)

Ana Sofia Rodrigues
PD-307 – (21SPP-11542)

Ana Teresa Baptista
EP-093 – (21SPP-11590)

Ana Teresa Guerra
PD-182 – (21SPP-11567)

Ana Zagalo
EP-043 – (21SPP-11619)

André Assunção
CO-012 – (21SPP-11806)
EP-058 – (21SPP-11795)

André Coelho Almeida
EP-076 – (21SPP-11647)
PD-049 – (21SPP-11596)

André Costa Azevedo
EP-027 – (21SPP-11670)
PAS-004 – (21SPP-11704)

André Costa E Silva
EP-089 – (21SPP-11474)
PD-002 – (21SPP-11473)

André Morais
PD-046 – (21SPP-11681)

Andrea Oliveira
PD-081 – (21SPP-11756)

Andreia J. Fernandes
PD-055 – (21SPP-11745)

Andreia Preda
PD-222 – (21SPP-11363)

Andreia Ribeiro
PD-351 – (21SPP-11456)

Andreia Romana
PD-111 – (21SPP-11496)
PD-376 – (21SPP-11494)

Aníbal Correia
PD-120 – (21SPP-11945)
PD-230 – (21SPP-11748)

Antonio Leiva-Gea
CO-007 – (21SPP-11427)

António Moreira
EP-006 – (21SPP-11351)

Apresentações por Primeiro Autor

António Silva
PD-337 – (21SPP-11895)

Ariana Gonçalves Marques
EP-162 – (21SPP-11606)

Aristides Machado-Rodrigues
PD-370 – (21SPP-11920)

Augusta Arruda
PD-200 – (21SPP-11723)

Bárbara Barroso De Matos
PD-217 – (21SPP-11741)

Bárbara Mota
PD-364 – (21SPP-11782)

Bárbara Pereira-Neto
PD-021 – (21SPP-11548)
PD-159 – (21SPP-11479)

Beatriz B. Pedreira
EP-062 – (21SPP-11388)
PD-052 – (21SPP-11832)
PD-270 – (21SPP-11394)

Beatriz Câmara
EP-065 – (21SPP-11513)
PD-040 – (21SPP-11515)

Beatriz De Sousa
PD-009 – (21SPP-11809)

Beatriz Falcão Cardoso
EP-126 – (21SPP-11412)
PD-181 – (21SPP-11389)

Beatriz Luzio Vaz
PD-061 – (21SPP-11392)

Beatriz Parreira De Andrade
PD-326 – (21SPP-11402)

Beatriz Sá
CO-020 – (21SPP-11601)
PD-293 – (21SPP-11396)
PD-325 – (21SPP-11395)

Beatriz Teixeira
PD-178 – (21SPP-11566)
PD-313 – (21SPP-11910)

Beatriz Vala
PD-263 – (21SPP-11812)

Beatriz Vieira
PD-016 – (21SPP-11314)

Bernardo Monteiro
PD-256 – (21SPP-11675)

Bruna Pimentel
PD-091 – (21SPP-11949)

Carla Rodrigues
EP-066 – (21SPP-11742)

Carlos Rocha-Castro
PD-170 – (21SPP-11522)

Carlota Lopes
PD-058 – (21SPP-11924)
PD-333 – (21SPP-11574)

Carmen Bento
PD-374 – (21SPP-11359)

Carolina Amaro Gonçalves
PD-143 – (21SPP-11652)

Carolina Castro
PD-336 – (21SPP-11881)

Carolina Costa Santos
EP-037 – (21SPP-11769)

Carolina Ferreira Gonçalves
PD-043 – (21SPP-11365)

Carolina Fraga
PD-042 – (21SPP-11324)
PD-063 – (21SPP-11335)

Carolina Pinto
EP-172 (21SPP-11378)

Carolina Quintela
EP-131 – (21SPP-11648)
PD-068 – (21SPP-11728)

Carolina Soares-Aquino
EP-014 – (21SPP-11731)
EP-031 – (21SPP-11930)
PD-156 – (21SPP-11724)
PD-162 – (21SPP-11698)

Catarina Albuquerque
EP-160 – (21SPP-11366)

Catarina Almeida
PD-085 – (21SPP-11356)
PD-205 – (21SPP-11638)

Catarina Andrade
PD-026 – (21SPP-11510)
PD-317 – (21SPP-11509)

Catarina Cezanne
PD-109 – (21SPP-11878)

Catarina Cordeiro
CO-024 – (21SPP-11558)

Catarina Faria Tavares
PD-226 – (21SPP-11503)
PD-316 – (21SPP-11507)

Catarina Freitas
EP-111 – (21SPP-11346)

Catarina Granjo Morais
PD-092 – (21SPP-11585)
PD-146 – (21SPP-11478)

Catarina Leuzinger-Dias
EP-086 – (21SPP-11934)
PD-064 – (21SPP-11568)

Catarina M. Francisco
EP-125 – (21SPP-11341)
PD-083 – (21SPP-11342)

Catarina Marques Duarte
CO-006 – (21SPP-11747)
CO-027 – (21SPP-11498)

Catarina Menezes
PD-035 – (21SPP-11633)

Catarina Pinto Silva
PD-059 – (21SPP-11931)

Catarina Santiago Gonçalves
CO-009 – (21SPP-11831)

Catarina Schrempp Esteves
EP-149 – (21SPP-11640)
PD-319 – (21SPP-11948)
PD-372 – (21SPP-11631)

Catarina Teixeira
PD-171 – (21SPP-11801)
PD-321 – (21SPP-11786)

SPP
SOCIEDADE PORTUGUESA DE PEDIATRIA

Apresentações por Primeiro Autor

Cátia Almeida
PD-269 – (21SPP-11376)

Cátia Juliana Silva
PD-127 – (21SPP-11826)
PD-274 – (21SPP-11894)

Cátia T. Martins
CO-014 – (21SPP-11595)
PD-073 – (21SPP-11576)

Cecília Pereira
PD-352 – (21SPP-11497)

Celina Couto
PAS-023 – (21SPP-11563)
PD-168 – (21SPP-11554)

Cláudia Camacho
PD-264 – (21SPP-11527)

Cláudia Magalhães
CO-026 – (21SPP-11674)

Cláudia P. Gonçalves
PD-241 – (21SPP-11927)

Cristina Ferreira
EP-097 – (21SPP-11830)

Cristina Rodrigues
PAS-017 – (21SPP-11321)

Daniel Martins Tiago
PD-093 – (21SPP-11644)

Daniela Araújo
EP-158 – (21SPP-11440)
PD-282 – (21SPP-11441)
PD-315 – (21SPP-11331)

Daniela Couto
PD-287 – (21SPP-11608)

Daniela Ester Ribeiro
PD-288 – (21SPP-11867)

Daniela Peixoto
PD-245 – (21SPP-11483)

Daniela Roque
PD-164 – (21SPP-11902)

David Rabiço-Costa
PD-001 – (21SPP-11793)
PD-220 – (21SPP-11800)
PD-311 – (21SPP-11783)

Débora Aroeira Mendes
CO-034 – (21SPP-11871)
EP-051 – (21SPP-11847)

Debora Valente Silva
PAS-025 – (21SPP-11538)
PD-285 – (21SPP-11544)

Denise Banganho
PD-195 – (21SPP-11929)

Diana Alba
EP-164 – (21SPP-11424)
PD-327 – (21SPP-11423)

Diana Mota Almeida
PD-296 – (21SPP-11616)
PD-297 – (21SPP-11624)
PD-349 – (21SPP-11607)

Diana Pereira
PD-112 – (21SPP-11372)

Diana Reis Monteiro
EP-018 – (21SPP-11413)

Diana Rita Martins Coelho
EP-109 – (21SPP-11305)

Diana Silva
EP-029 – (21SPP-11755)

Diana Simão Raimundo
PAS-010 – (21SPP-11316)

Diana Simões
EP-168 – (21SPP-11869)
PAS-005 – (21SPP-11857)
PD-148 – (21SPP-11845)

Diogo Marques
PD-211 – (21SPP-11488)

Diogo Mota
EP-068 – (21SPP-11537)
EP-137 – (21SPP-11367)
EP-138 – (21SPP-11369)

Dora Sousa
EP-067 – (21SPP-11760)

Edgar Amorim
PD-098 – (21SPP-11589)

Estela Kakoo Brioso
PD-278 – (21SPP-11874)

Fernando Santos Simarro
PAS-002 – (21SPP-11489)

Filipa Alveirinho
PD-145 – (21SPP-11384)

Filipa Carvalho
PD-346 – (21SPP-11312)

Filipa Paixão
PAS-026 – (21SPP-11464)

Filipa Pinto
PAS-008 – (21SPP-11580)

Filipa Sutre
EP-056 – (21SPP-11407)
PD-301 – (21SPP-11405)

Filomena Santos
EP-078 – (21SPP-11733)
EP-091 – (21SPP-11673)
EP-102 – (21SPP-11702)
EP-154 – (21SPP-11779)

Francisca Dias De Freitas
PD-355 – (21SPP-11770)

Francisca Galhardo Saraiva
PD-056 – (21SPP-11753)

Francisca Manoel
EP-122 – (21SPP-11807)

Francisca Strecht Guimarães
EP-064 – (21SPP-11486)
EP-145 – (21SPP-11493)
PD-165 – (21SPP-11317)

Gabriela Botelho
PD-261 – (21SPP-11408)
PD-353 – (21SPP-11411)

Gonçalo Vale
PD-179 – (21SPP-11528)

Helena Marques Da Silva
EP-116 – (21SPP-11643)

Inês Aires Martins
PD-233 – (21SPP-11777)
PD-255 – (21SPP-11667)

Inês Alexandra Azevedo
EP-081 – (21SPP-11839)
EP-083 – (21SPP-11828)

Inês Almeida
PD-216 – (21SPP-11700)

Inês Alves
PAS-003 – (21SPP-11484)

Inês Araújo Oliveira
EP-132 – (21SPP-11653)

Inês Belo
PD-212 – (21SPP-11504)

Inês Biléu Ventura
PD-206 – (21SPP-11400)

Inês Braga
CO-005 – (21SPP-11374)

Inês Cascais
EP-104 – (21SPP-11579)

Inês Correia Magalhães
PD-329 – (21SPP-11516)

Inês F. Ferreira
PAS-013 – (21SPP-11671)

Inês Ferrão Fernandes
EP-046 – (21SPP-11750)
PD-069 – (21SPP-11743)
PD-082 – (21SPP-11739)

Inês Ferreira Costa
PD-024 – (21SPP-11610)

Inês Ferro
EP-045 – (21SPP-11744)

Inês Foz
PD-236 – (21SPP-11842)

Inês Furtado Gomes
EP-150 – (21SPP-11768)

Inês Gameiro
PD-172 – (21SPP-11737)
PD-183 – (21SPP-11754)

Inês Hormigo
PD-034 – (21SPP-11452)
PD-047 – (21SPP-11431)

Inês Martins
PD-096 – (21SPP-11505)

Inês Mazeda
PD-076 – (21SPP-11313)

Inês Noites
PD-045 – (21SPP-11383)

Inês Pais-Cunha
EP-053 – (21SPP-11416)
EP-169 – (21SPP-11349)

Inês Paiva Ferreira
EP-021 – (21SPP-11421)
PD-044 – (21SPP-11477)

Inês Pedrosa
PD-088 – (21SPP-11501)
PD-362 – (21SPP-11511)

Inês Pereira Soares
EP-082 – (21SPP-11827)
EP-112 – (21SPP-11582)
PAS-031 – (21SPP-11603)
PD-303 – (21SPP-11855)

Inês Rosinha
PD-188 – (21SPP-11329)

Inês Rua
PD-125 – (21SPP-11322)

Inês Silva Costa
PD-089 – (21SPP-11791)
PD-186 – (21SPP-11923)
PD-277 – (21SPP-11841)
PD-323 – (21SPP-11866)

Inês Teixeira
EP-016 – (21SPP-11438)
EP-020 – (21SPP-11410)
EP-030 – (21SPP-11836)
PD-157 – (21SPP-11759)

Inês Vieira Da Silva
PD-354 – (21SPP-11598)

Irina Afonso
PAS-012 – (21SPP-11705)

Íris Oliveira
EP-028 – (21SPP-11684)

Íris Santos Silva
EP-039 – (21SPP-11710)
PD-302 – (21SPP-11672)

Isabel Azevedo
PD-086 – (21SPP-11880)

Isabel Coelho
PD-239 – (21SPP-11901)

Isabel Urraca M. S.
PD-234 – (21SPP-11802)

Ivana Cardoso
EP-115 – (21SPP-11803)
PD-017 – (21SPP-11778)
PD-299 – (21SPP-11835)

Ivo Miguel Neves
EP-133 – (21SPP-11815)
EP-134 – (21SPP-11820)
PD-359 – (21SPP-11854)

Jessica Sousa
PD-095 – (21SPP-11630)
PD-289 – (21SPP-11715)

Joana Aboim Mota
PD-357 – (21SPP-11932)

Joana Antunes
PD-260 – (21SPP-11404)

Joana Azevedo Silva
PD-099 – (21SPP-11578)

Joana Branco
PD-113 – (21SPP-11442)
PD-121 – (21SPP-11694)

Joana Brígida Capela
EP-075 – (21SPP-11687)

Joana Carreira
PD-341 – (21SPP-11799)

Joana Chagas
PD-177 – (21SPP-11553)

Joana De Beir
EP-061 – (21SPP-11896)

Joana F. Pires
PD-309 – (21SPP-11428)
PD-334 – (21SPP-11433)

Joana Ferreira Mendes
EP-101 – (21SPP-11706)
PD-080 – (21SPP-11712)
PD-122 – (21SPP-11816)

Joana Filipa Pinto Oliveira
EP-048 – (21SPP-11535)
PD-152 – (21SPP-11534)
PD-167 – (21SPP-11545)

Joana Filipe Ribeiro
PD-291 – (21SPP-11785)
PD-343 – (21SPP-11935)

Joana Lage
PD-053 – (21SPP-11436)

SPP
SOCIEDADE PORTUGUESA DE PEDIATRIA

Apresentações por Primeiro Autor

Joana Lima
EP-153 – (21SPP-11657)
PD-071 – (21SPP-11664)

Joana Mafalda Monteiro
EP-011 – (21SPP-11546)
EP-012 – (21SPP-11549)
PD-153 – (21SPP-11555)
PD-154 – (21SPP-11559)

Joana Martins
PD-079 – (21SPP-11581)

Joana Mendes
EP-171 – (21SPP-11564)
PD-142 – (21SPP-11571)

Joana Moscoso
PD-330 – (21SPP-11468)
PD-373 – (21SPP-11337)

Joana Pais De Faria
PD-066 – (21SPP-11701)

Joana Pereira-Nunes
PD-003 – (21SPP-11850)
PD-013 – (21SPP-11875)
PD-280 – (21SPP-11379)

Joana Pinho
EP-161 – (21SPP-11323)

Joana Queirós
PD-312 – (21SPP-11814)

Joana Ribeiro
PD-209 – (21SPP-11398)

Joana Simões
PD-193 – (21SPP-11856)

Joana Suarez
PAS-001 – (21SPP-11660)

Joana Valente Dias
EP-148 – (21SPP-11556)

Joana Vasconcelos
PD-101 – (21SPP-11947)

Joana Ventura Lourenço
EP-136 – (21SPP-11355)
PD-192 – (21SPP-11787)

Joana Ventura Lourenço
PD-030 – (21SPP-11354)

Joana Vieira De Melo
EP-069 – (21SPP-11459)
EP-114 – (21SPP-11873)
PD-087 – (21SPP-11912)
PD-340 – (21SPP-11865)

Joana Vilaça
PD-014 – (21SPP-11565)
PD-022 – (21SPP-11557)

Joao Dias
PAS-030 – (21SPP-11401)
PD-253 – (21SPP-11403)

João Filipe Nico
PD-184 – (21SPP-11758)

João Nogueira Oliveira
EP-144 – (21SPP-11449)
PAS-006 – (21SPP-11764)
PAS-028 – (21SPP-11788)
PD-126 – (21SPP-11776)

João Simões
PD-259 – (21SPP-11725)

João Sousa Marques
EP-055 – (21SPP-11623)

João Vasco
PD-210 – (21SPP-11453)
PD-283 – (21SPP-11460)

José Fontoura-Matias
CO-031 – (21SPP-11364)

José Maria Lupi
PAS-027 – (21SPP-11569)

Juciane Rocha Guimarães
PD-039 – (21SPP-11390)

Lara Margarida Navarro
PD-108 – (21SPP-11858)
PD-221 – (21SPP-11872)

Lara Rubia Matias
EP-099 – (21SPP-11353)

Laura Lapa
EP-156 – (21SPP-11771)

Laura Leite-Almeida
EP-063 – (21SPP-11870)

Leonor Aires Figueiredo
EP-151 – (21SPP-11915)
PD-110 – (21SPP-11921)

Liane Moreira
PD-300 – (21SPP-11911)

Liliana Sá
EP-118 – (21SPP-11709)

Lisa Pereira Soares
EP-022 – (21SPP-11435)
CO-035 – (21SPP-11922)
PD-215 – (21SPP-11430)

Lúcia Marques
PAS-019 – (21SPP-11334)

Luis Salazar
PD-018 – (21SPP-11861)
PD-119 – (21SPP-11883)

Luísa Castello-Branco Ribeiro
CO-001 – (21SPP-11437)

Luísa Prada
PD-115 – (21SPP-11492)

Luzia Condessa
EP-073 – (21SPP-11512)
PD-005 – (21SPP-11520)
PD-008 – (21SPP-11689)

M Eduarda Caseiro-Alves
PD-356 – (21SPP-11877)

M Inês Nunes Marques
EP-033 – (21SPP-11599)
PD-290 – (21SPP-11668)

Madalena Carvalho
PD-025 – (21SPP-11730)
PD-247 – (21SPP-11472)

Madalena Ferreira
PD-103 – (21SPP-11940)

Madalena Fonseca
PD-344 – (21SPP-11882)

Madalena Meira Nisa
EP-163 – (21SPP-11662)
PD-314 – (21SPP-11834)
PD-358 – (21SPP-11318)

Madalena Von Hafe
PD-070 – (21SPP-11682)
PD-132 – (21SPP-11717)
PD-187 – (21SPP-11688)
PD-265 – (21SPP-11707)
PD-335 – (21SPP-11876)

Mafalda Crisóstomo
PD-094 – (21SPP-11944)

Mafalda João Pereira
EP-040 – (21SPP-11422)

Mafalda Moreira
PD-272 – (21SPP-11491)
PD-375 – (21SPP-11381)

Mafalda Rebelo
PD-029 – (21SPP-11824)

Manuel Lima Ferreira
PD-250 – (21SPP-11343)

Margarida Almendra
EP-034 – (21SPP-11629)
PD-065 – (21SPP-11637)
PD-331 – (21SPP-11470)

Margarida Camacho Sampaio
PAS-020 – (21SPP-11550)
PD-075 – (21SPP-11560)

Margarida Dias
CO-013 – (21SPP-11946)
EP-087 – (21SPP-11942)
PD-036 – (21SPP-11936)
PD-338 – (21SPP-11926)

Margarida Moreno Fernandes
EP-143 – (21SPP-11784)
PD-123 – (21SPP-11840)

Margarida Roquette
PAS-018 – (21SPP-11307)

Margarida Serôdio
PD-124 – (21SPP-11333)

Margarida Simão
PD-050 – (21SPP-11600)

Margarida Vicente-Ferreira
EP-155 – (21SPP-11904)

Maria Ana Estevens
EP-001 – (21SPP-11377)
EP-002 – (21SPP-11851)

Maria Eduarda Correia
EP-038 – (21SPP-11639)
PD-379 – (21SPP-11627)

Maria Garrotes
PD-371 – (21SPP-11943)

Maria Inês Neto
PD-369 – (21SPP-11906)

Maria Inês Soares
PD-038 – (21SPP-11937)
PD-237 – (21SPP-11885)
PD-322 – (21SPP-11849)

Maria João Gaia
PD-107 – (21SPP-11822)
PD-218 – (21SPP-11752)
PD-320 – (21SPP-11792)
PD-363 – (21SPP-11805)

Maria Limbert
PD-176 – (21SPP-11890)

Maria Luis Tomé
PD-365 – (21SPP-11583)

Maria Miguel Resende
EP-159 – (21SPP-11797)
PD-232 – (21SPP-11774)

Maria Soto-Maior Costa
EP-098 – (21SPP-11919)

Maria Sousa
PD-306 – (21SPP-11450)

Maria Ventura Nogueira
PD-020 – (21SPP-11524)

Mariana Bastos Gomes
PD-155 – (21SPP-11686)

Mariana Cortez Ferreira
EP-008 – (21SPP-11426)
CO-022 – (21SPP-11361)
EP-042 – (21SPP-11532)
PD-031 – (21SPP-11649)
PD-060 – (21SPP-11362)

Mariana Costa
PD-228 – (21SPP-11907)

Mariana Eiras Dias
EP-147 – (21SPP-11319)

Mariana Lopes Da Costa
CO-003 – (21SPP-11419)
CO-018 – (21SPP-11420)

Mariana M. Anjos
PD-243 – (21SPP-11514)
PD-244 – (21SPP-11525)
PD-281 – (21SPP-11382)
PD-284 – (21SPP-11517)

Mariana Meneses
CO-002 – (21SPP-11387)

Mariana Oliveira Pereira
PD-074 – (21SPP-11552)
PD-130 – (21SPP-11502)
PD-223 – (21SPP-11506)

Mariana Pedro
EP-026 – (21SPP-11645)
EP-074 – (21SPP-11676)
EP-090 – (21SPP-11669)
PD-067 – (21SPP-11678)

Mariana Portela
PD-011 – (21SPP-11604)
PD-012 – (21SPP-11617)

Mariana Reis
EP-079 – (21SPP-11763)

Mariana Rocha Cruz
EP-130 – (21SPP-11311)

Mariana Sá Pinto
EP-084 – (21SPP-11862)
PD-238 – (21SPP-11888)

Mariana Santos
PAS-007 – (21SPP-11586)

Mariana Sebastião
CO-011 – (21SPP-11471)
CO-036 – (21SPP-11466)

Mariana Simões
PD-292 – (21SPP-11530)
PD-298 – (21SPP-11691)

Mariana Viegas
EP-071 – (21SPP-11465)
PD-139 – (21SPP-11475)

Mariana Vieira Da Silva
EP-167 – (21SPP-11892)
PD-185 – (21SPP-11917)

Mário Ribeiro
EP-120 – (21SPP-11642)
PD-194 – (21SPP-11615)
PD-202 – (21SPP-11762)

Marta Ayres Pereira
EP-127 – (21SPP-11570)

Marta Barros
EP-146 – (21SPP-11539)
PD-201 – (21SPP-11716)

SPP
SOCIEDADE PORTUGUESA DE PEDIATRIA

Apresentações por Primeiro Autor

Marta Caldas
EP-094 – (21SPP-11726)
EP-140 – (21SPP-11685)
PD-041 – (21SPP-11735)
PD-072 – (21SPP-11666)
PD-106 – (21SPP-11711)
PD-257 – (21SPP-11703)
PD-275 – (21SPP-11740)

Marta Carvalho
EP-123 – (21SPP-11813)

Marta Oliveira Martins
PAS-022 – (21SPP-11344)

Marta Pelicano
PD-199 – (21SPP-11339)

Marta Veríssimo
PD-189 – (21SPP-11622)

Mguel Vieira Martins
CO-032 – (21SPP-11310)

Miguel Bernardo
CO-019 – (21SPP-11577)
PAS-029 – (21SPP-11523)
PD-141 – (21SPP-11529)

Miguel Fogaça Da Mata
PD-129 – (21SPP-11462)

Miguel Lucas
PD-231 – (21SPP-11886)

Miguel Paiva Pereira
PD-305 – (21SPP-11360)

Miguel Proença
PD-133 – (21SPP-11718)

Nádia Pereira
PD-332 – (21SPP-11661)

Nélia F. Costa
PD-214 – (21SPP-11575)

Nelia Gaspar
PD-006 – (21SPP-11593)

Nuno Rodrigues Santos
PD-084 – (21SPP-11634)

Patrícia Dias Santos
EP-072 – (21SPP-11467)

Patrícia Silva
EP-017 – (21SPP-11444)
EP-041 – (21SPP-11451)

Patrícia Sousa
PD-160 – (21SPP-11499)
PD-377 – (21SPP-11518)

Patrícia Torcato Ferrão
EP-142 – (21SPP-11781)

Paula Santos
EP-047 – (21SPP-11425)
PD-251 – (21SPP-11350)

Paulo Canas
PD-310 – (21SPP-11641)

Pedro Miguel
PAS-024 – (21SPP-11863)
PD-342 – (21SPP-11848)

Pedro Miragaia
PD-294 – (21SPP-11373)

Rafael Inácio
PD-007 – (21SPP-11605)
PD-295 – (21SPP-11612)

Raquel Almeida Branco
EP-044 – (21SPP-11697)
EP-121 – (21SPP-11734)
PD-224 – (21SPP-11476)

Raquel Araujo Almeida
EP-129 – (21SPP-11938)

Raquel Gonçalves
CO-033 – (21SPP-11663)
PD-147 – (21SPP-11679)
PD-151 – (21SPP-11690)

Raquel Santos
PD-118 – (21SPP-11659)

Regina Pinto Silva
EP-007 – (21SPP-11406)
PD-077 – (21SPP-11409)

Ricardo Grilo
EP-170 – (21SPP-11508)

Rita Aldeia Da Silva
EP-157 – (21SPP-11418)
PD-252 – (21SPP-11399)

Rita Alvelos
PD-240 – (21SPP-11916)

Rita Amorim
CO-030 – (21SPP-11655)
EP-117 – (21SPP-11495)
PD-271 – (21SPP-11490)

Rita Calado
PD-054 – (21SPP-11773)

Rita Calejo
PD-051 – (21SPP-11628)

Rita Gomes
PD-015 – (21SPP-11618)
PD-117 – (21SPP-11391)

Rita Justo Pereira
PD-348 – (21SPP-11326)

Rita Lages Pereira
EP-049 – (21SPP-11683)
EP-092 – (21SPP-11708)

Rita Marchante Pita
CO-015 – (21SPP-11414)

Rita Matos Parreira
EP-139 – (21SPP-11562)

Rita Melo Parente
EP-100 – (21SPP-11340)

Rita Nércio
PD-175 – (21SPP-11650)

Rita Pissarra
EP-119 – (21SPP-11913)
PD-158 – (21SPP-11897)
PD-345 – (21SPP-11887)

Rita Raminhos Ferreira
EP-015 – (21SPP-11889)

Rita Ramos
PD-267 – (21SPP-11332)

Rita Rodrigues Antão
EP-059 – (21SPP-11918)

Rita Sousa
EP-060 – (21SPP-11592)
PD-207 – (21SPP-11573)

Rita Vilar Queirós
PD-229 – (21SPP-11898)
PD-367 – (21SPP-11853)

Rodrigo Roquette
EP-013 – (21SPP-11727)

Rosa Amorim-Figueiredo
PD-102 – (21SPP-11860)
PD-227 – (21SPP-11928)
PD-368 – (21SPP-11893)

Rosário Marques Da Cunha
PAS-015 – (21SPP-11609)

Rosario Stilwell
PD-004 – (21SPP-11368)

Ruben Leite
PD-204 – (21SPP-11315)

Rui Diogo
PD-174 – (21SPP-11621)

Sandra Catarina Ferraz
PD-262 – (21SPP-11417)

Sandra Soares Cardoso
CO-017 – (21SPP-11903)

Sara Alves Araújo
EP-106 – (21SPP-11699)
EP-124 – (21SPP-11819)

Sara Completo
CO-016 – (21SPP-11632)
PD-225 – (21SPP-11480)

Sara Fernandes
EP-009 – (21SPP-11457)
EP-024 – (21SPP-11531)
PD-161 – (21SPP-11526)

Sara Geitoeira
PD-169 – (21SPP-11626)

Sara Geraldes Paulino
PD-279 – (21SPP-11884)

Sara Isabel De Almeida
EP-035 – (21SPP-11757)

Sara Machado
PD-360 – (21SPP-11720)

Sara Monteiro
PD-248 – (21SPP-11445)

Sara Pinheiro
PD-318 – (21SPP-11309)

Sara Santos Vale
CO-008 – (21SPP-11914)

Sara Sofia S. Rodrigues
PD-163 – (21SPP-11891)

Sara Torres Oliveira
EP-077 – (21SPP-11696)
PD-258 – (21SPP-11714)
PD-366 – (21SPP-11751)

Sofia Branco
EP-023 – (21SPP-11485)
PD-203 – (21SPP-11868)

Sofia Brandão Miranda
PD-019 – (21SPP-11611)
PD-254 – (21SPP-11613)

Sofia Cochito Sousa
PD-134 – (21SPP-11808)
PD-135 – (21SPP-11818)
PD-136 – (21SPP-11829)

Sofia Grilo
PD-023 – (21SPP-11695)

Sofia Guedes
PD-235 – (21SPP-11817)

Sofia Pimenta
PD-273 – (21SPP-11719)

Sofia Poço Miranda
EP-165 – (21SPP-11804)
EP-166 – (21SPP-11846)
PD-037 – (21SPP-11780)

Sofia Vaz Pinto
PD-213 – (21SPP-11347)
PD-268 – (21SPP-11348)

Sónia Andrade Santos
PD-057 – (21SPP-11900)

Stefanie Tomás
PD-090 – (21SPP-11749)

Susana Cláudia Teixeira
PD-137 – (21SPP-11434)

Susana Correia De Oliveira
PD-100 – (21SPP-11588)
PD-286 – (21SPP-11584)

Tânia Pessoa
PD-249 – (21SPP-11454)

Tatiana Moreira
PD-028 – (21SPP-11761)
PD-308 – (21SPP-11591)
PD-339 – (21SPP-11767)

Tchitchamene Nelumba
EP-004 – (21SPP-11665)
EP-005 – (21SPP-11692)

Telma Sousa
PD-149 – (21SPP-11320)

Teresa Almeida Lopes
CO-004 – (21SPP-11625)

Teresa Magalhães
PD-078 – (21SPP-11458)

Tiago Milheiro Silva
CO-010 – (21SPP-11461)

Tomás Ferrão
EP-080 – (21SPP-11772)

Tong Yang
PD-350 – (21SPP-11375)

Vera Leal Pessoa
PD-246 – (21SPP-11463)

Victoriano Dos Anjos Azevedo Morais
EP-052 – (21SPP-10305)

Vilma Lopes
EP-096 – (21SPP-11636)
PD-144 – (21SPP-11789)
PD-198 – (21SPP-11587)

Zakhar Shchomak
EP-032 – (21SPP-11432)

SPP
SOCIEDADE PORTUGUESA DE PEDIATRIA

SPP
SOCIEDADE
PORTUGUESA
DE PEDIATRIA

Apresentações Por Tema

Apresentações por Tema

Alergologia
PD-125 – (21SPP-11322)
PD-128 – (21SPP-11358)
PD-129 – (21SPP-11462)
PD-130 – (21SPP-11502)
PD-131 – (21SPP-11680)
PD-132 – (21SPP-11717)
PD-133 – (21SPP-11718)
PD-126 – (21SPP-11776)
PD-127 – (21SPP-11826)

Cardiologia Pediátrica
PD-204 – (21SPP-11315)
EP-001 – (21SPP-11377)
EP-003 – (21SPP-11561)
PD-205 – (21SPP-11638)
EP-004 – (21SPP-11665)
EP-005 – (21SPP-11692)
EP-002 – (21SPP-11851)

Cirurgia Pediátrica
EP-006 – (21SPP-11351)
CO-005 – (21SPP-11374)
EP-007 – (21SPP-11406)
EP-020 – (21SPP-11410)
EP-018 – (21SPP-11413)
EP-021 – (21SPP-11421)
EP-008 – (21SPP-11426)
EP-022 – (21SPP-11435)
EP-016 – (21SPP-11438)
EP-017 – (21SPP-11444)
EP-009 – (21SPP-11457)
PD-159 – (21SPP-11479)
EP-023 – (21SPP-11485)
PD-160 – (21SPP-11499)
EP-010 – (21SPP-11500)
PD-161 – (21SPP-11526)
EP-024 – (21SPP-11531)
PD-152 – (21SPP-11534)
EP-025 – (21SPP-11536)
EP-011 – (21SPP-11546)
EP-012 – (21SPP-11549)
PD-153 – (21SPP-11555)
PD-154 – (21SPP-11559)
EP-026 – (21SPP-11645)
EP-019 – (21SPP-11646)
EP-027 – (21SPP-11670)
EP-028 – (21SPP-11684)
PD-155 – (21SPP-11686)
PD-162 – (21SPP-11698)
PD-156 – (21SPP-11724)
EP-013 – (21SPP-11727)
EP-014 – (21SPP-11731)
EP-029 – (21SPP-11755)
PD-157 – (21SPP-11759)
EP-030 – (21SPP-11836)
EP-015 – (21SPP-11889)
PD-158 – (21SPP-11897)
EP-031 – (21SPP-11930)

Cuidados Intensivos
EP-032 – (21SPP-11432)
PD-096 – (21SPP-11505)
PD-092 – (21SPP-11585)
EP-033 – (21SPP-11599)
EP-034 – (21SPP-11629)
PD-095 – (21SPP-11630)
PD-093 – (21SPP-11644)
CO-009 – (21SPP-11831)
PD-094 – (21SPP-11944)

Doenças do Metabolismo
PD-085 – (21SPP-11356)
PD-084 – (21SPP-11634)
PAS-001 – (21SPP-11660)
PD-086 – (21SPP-11880)
PD-087 – (21SPP-11912)

Educação Médica e Ética
PD-088 – (21SPP-11501)
EP-035 – (21SPP-11757)
EP-036 – (21SPP-11766)

Endocrinologia
PD-358 – (21SPP-11318)
PD-350 – (21SPP-11375)
PD-353 – (21SPP-11411)
PD-361 – (21SPP-11446)
PD-351 – (21SPP-11456)
PAS-003 – (21SPP-11484)
PAS-002 – (21SPP-11489)
PD-352 – (21SPP-11497)
PD-362 – (21SPP-11511)
PAS-008 – (21SPP-11580)
PD-354 – (21SPP-11598)
CO-030 – (21SPP-11655)
PD-360 – (21SPP-11720)
CO-006 – (21SPP-11747)
EP-037 – (21SPP-11769)
PD-355 – (21SPP-11770)
PD-363 – (21SPP-11805)
PD-359 – (21SPP-11854)
PD-356 – (21SPP-11877)
PD-357 – (21SPP-11932)

Enfermagem Pediátrica
PD-379 – (21SPP-11627)
EP-038 – (21SPP-11639)
PD-089 – (21SPP-11791)

Farmacologia e Terapêutica
CO-007 – (21SPP-11427)
PD-115 – (21SPP-11492)
EP-039 – (21SPP-11710)

Gastrenterologia, Nutrição e Hepatologia
PD-318 – (21SPP-11309)
PD-042 – (21SPP-11324)
PD-315 – (21SPP-11331)
PD-305 – (21SPP-11360)
PD-043 – (21SPP-11365)
PAS-009 – (21SPP-11378)
PD-045 – (21SPP-11383)
CO-015 – (21SPP-11414)
EP-040 – (21SPP-11422)
EP-047 – (21SPP-11425)
PD-309 – (21SPP-11428)
PD-047 – (21SPP-11431)
PD-048 – (21SPP-11439)
PD-306 – (21SPP-11450)
EP-041 – (21SPP-11451)
PD-044 – (21SPP-11477)
PD-316 – (21SPP-11507)
PD-317 – (21SPP-11509)
PD-040 – (21SPP-11515)
EP-042 – (21SPP-11532)
EP-048 – (21SPP-11535)
PD-307 – (21SPP-11542)
PD-308 – (21SPP-11591)
PD-049 – (21SPP-11596)
PD-050 – (21SPP-11600)
EP-043 – (21SPP-11619)
PD-051 – (21SPP-11628)
PD-310 – (21SPP-11641)
PD-046 – (21SPP-11681)
EP-049 – (21SPP-11683)
EP-044 – (21SPP-11697)
PAS-004 – (21SPP-11704)
PD-041 – (21SPP-11735)
EP-045 – (21SPP-11744)
EP-046 – (21SPP-11750)
PD-311 – (21SPP-11783)
PD-312 – (21SPP-11814)
PD-052 – (21SPP-11832)
PD-314 – (21SPP-11834)
EP-050 – (21SPP-11838)
EP-051 – (21SPP-11847)
PD-313 – (21SPP-11910)
PD-319 – (21SPP-11948)

Genética
EP-052 – (21SPP-10305)
PD-030 – (21SPP-11354)
PD-027 – (21SPP-11357)
EP-053 – (21SPP-11416)
PD-034 – (21SPP-11452)
EP-054 – (21SPP-11521)
EP-055 – (21SPP-11623)
PD-035 – (21SPP-11633)
PD-031 – (21SPP-11649)
PD-032 – (21SPP-11654)
PD-033 – (21SPP-11732)
PD-028 – (21SPP-11761)
PD-029 – (21SPP-11824)
PD-036 – (21SPP-11936)

Hematologia
EP-062 – (21SPP-11388)
EP-056 – (21SPP-11407)
PD-137 – (21SPP-11434)
PD-139 – (21SPP-11475)
PD-140 – (21SPP-11481)
PD-141 – (21SPP-11529)

PD-142 – (21SPP-11571)
EP-060 – (21SPP-11592)
EP-057 – (21SPP-11597)
CO-016 – (21SPP-11632)
PD-143 – (21SPP-11652)
PD-144 – (21SPP-11789)
EP-058 – (21SPP-11795)
CO-029 – (21SPP-11796)
PD-134 – (21SPP-11808)
PD-135 – (21SPP-11818)
PD-136 – (21SPP-11829)
EP-063 – (21SPP-11870)
EP-061 – (21SPP-11896)
EP-059 – (21SPP-11918)

Infecciologia
EP-070 – (21SPP-11306)
PD-076 – (21SPP-11313)
PD-063 – (21SPP-11335)
PD-250 – (21SPP-11343)
PD-251 – (21SPP-11350)
CO-022 – (21SPP-11361)
PD-060 – (21SPP-11362)
PD-061 – (21SPP-11392)
PD-062 – (21SPP-11397)
PD-252 – (21SPP-11399)
PD-253 – (21SPP-11403)
PD-077 – (21SPP-11409)
PD-053 – (21SPP-11436)
CO-001 – (21SPP-11437)
PD-248 – (21SPP-11445)
EP-088 – (21SPP-11448)
PD-249 – (21SPP-11454)
PD-078 – (21SPP-11458)
EP-069 – (21SPP-11459)
CO-010 – (21SPP-11461)
PD-246 – (21SPP-11463)
PAS-026 – (21SPP-11464)
EP-071 – (21SPP-11465)
CO-036 – (21SPP-11466)
EP-072 – (21SPP-11467)
CO-011 – (21SPP-11471)
PD-247 – (21SPP-11472)
EP-089 – (21SPP-11474)
PD-224 – (21SPP-11476)
PD-225 – (21SPP-11480)
PD-245 – (21SPP-11483)
PD-226 – (21SPP-11503)
EP-073 – (21SPP-11512)
PD-243 – (21SPP-11514)
PD-244 – (21SPP-11525)
PAS-025 – (21SPP-11538)
EP-095 – (21SPP-11541)
PD-074 – (21SPP-11552)
PD-075 – (21SPP-11560)

PD-064 – (21SPP-11568)
PAS-027 – (21SPP-11569)
PD-073 – (21SPP-11576)
EP-093 – (21SPP-11590)
PD-254 – (21SPP-11613)
EP-096 – (21SPP-11636)
PD-065 – (21SPP-11637)
EP-076 – (21SPP-11647)
PD-071 – (21SPP-11664)
PD-072 – (21SPP-11666)
PD-255 – (21SPP-11667)
EP-090 – (21SPP-11669)
EP-091 – (21SPP-11673)
PD-256 – (21SPP-11675)
EP-074 – (21SPP-11676)
PD-067 – (21SPP-11678)
PD-070 – (21SPP-11682)
EP-075 – (21SPP-11687)
EP-077 – (21SPP-11696)
PD-066 – (21SPP-11701)
PD-257 – (21SPP-11703)
EP-092 – (21SPP-11708)
PD-258 – (21SPP-11714)
CO-025 – (21SPP-11722)
PD-259 – (21SPP-11725)
EP-094 – (21SPP-11726)
PD-068 – (21SPP-11728)
EP-078 – (21SPP-11733)
CO-021 – (21SPP-11736)
PD-069 – (21SPP-11743)
PD-055 – (21SPP-11745)
CO-023 – (21SPP-11746)
PD-230 – (21SPP-11748)
PD-056 – (21SPP-11753)
EP-079 – (21SPP-11763)
EP-080 – (21SPP-11772)
PD-054 – (21SPP-11773)
PD-232 – (21SPP-11774)
PD-233 – (21SPP-11777)
PD-234 – (21SPP-11802)
CO-012 – (21SPP-11806)
CO-028 – (21SPP-11810)
PD-235 – (21SPP-11817)
EP-082 – (21SPP-11827)
EP-083 – (21SPP-11828)
EP-097 – (21SPP-11830)
EP-081 – (21SPP-11839)
PD-236 – (21SPP-11842)
EP-084 – (21SPP-11862)
EP-085 – (21SPP-11864)
PD-237 – (21SPP-11885)
PD-231 – (21SPP-11886)
PD-238 – (21SPP-11888)
PD-229 – (21SPP-11898)
PD-057 – (21SPP-11900)

PD-239 – (21SPP-11901)
PD-228 – (21SPP-11907)
PD-240 – (21SPP-11916)
EP-098 – (21SPP-11919)
CO-035 – (21SPP-11922)
PD-058 – (21SPP-11924)
PD-241 – (21SPP-11927)
PD-227 – (21SPP-11928)
PD-059 – (21SPP-11931)
EP-086 – (21SPP-11934)
PD-242 – (21SPP-11941)
EP-087 – (21SPP-11942)
CO-013 – (21SPP-11946)

Investigação Básica e Translaccional
EP-099 – (21SPP-11353)
CO-031 – (21SPP-11364)
PD-289 – (21SPP-11715)

Medicina do Adolescente
EP-109 – (21SPP-11305)
CO-032 – (21SPP-11310)
PD-373 – (21SPP-11337)
EP-100 – (21SPP-11340)
PD-374 – (21SPP-11359)
EP-103 – (21SPP-11380)
PD-375 – (21SPP-11381)
PD-376 – (21SPP-11494)
PD-377 – (21SPP-11518)
PD-378 – (21SPP-11540)
EP-105 – (21SPP-11543)
PD-099 – (21SPP-11578)
EP-104 – (21SPP-11579)
PD-365 – (21SPP-11583)
PD-100 – (21SPP-11588)
PD-372 – (21SPP-11631)
EP-110 – (21SPP-11693)
EP-106 – (21SPP-11699)
EP-107 – (21SPP-11738)
PD-366 – (21SPP-11751)
PD-364 – (21SPP-11782)
EP-108 – (21SPP-11833)
PD-367 – (21SPP-11853)
PD-102 – (21SPP-11860)
PD-368 – (21SPP-11893)
CO-017 – (21SPP-11903)
PD-369 – (21SPP-11906)
PD-370 – (21SPP-11920)
PD-103 – (21SPP-11940)
PD-371 – (21SPP-11943)
PD-101 – (21SPP-11947)

SPP
SOCIEDADE PORTUGUESA DE PEDIATRIA

Apresentações por Tema

Nefrologia
PD-188 – (21SPP-11329)
PD-199 – (21SPP-11339)
PD-191 – (21SPP-11519)
PD-198 – (21SPP-11587)
PD-194 – (21SPP-11615)
PD-189 – (21SPP-11622)
EP-102 – (21SPP-11702)
EP-101 – (21SPP-11706)
PD-201 – (21SPP-11716)
PD-190 – (21SPP-11721)
PD-200 – (21SPP-11723)
PD-202 – (21SPP-11762)
PD-192 – (21SPP-11787)
PD-197 – (21SPP-11844)
PD-193 – (21SPP-11856)
PD-203 – (21SPP-11868)
PD-196 – (21SPP-11908)
PD-195 – (21SPP-11929)

Neonatologia
EP-111 – (21SPP-11346)
PD-004 – (21SPP-11368)
PD-294 – (21SPP-11373)
PD-010 – (21SPP-11386)
CO-002 – (21SPP-11387)
PD-293 – (21SPP-11396)
PD-301 – (21SPP-11405)
PD-002 – (21SPP-11473)
CO-027 – (21SPP-11498)
PD-005 – (21SPP-11520)
PD-292 – (21SPP-11530)
EP-112 – (21SPP-11582)
PD-006 – (21SPP-11593)
PD-011 – (21SPP-11604)
PD-007 – (21SPP-11605)
PAS-015 – (21SPP-11609)
PD-295 – (21SPP-11612)
PD-296 – (21SPP-11616)
PD-012 – (21SPP-11617)
PD-297 – (21SPP-11624)
EP-113 – (21SPP-11656)
PD-290 – (21SPP-11668)
PD-302 – (21SPP-11672)
CO-026 – (21SPP-11674)
PD-008 – (21SPP-11689)
PD-298 – (21SPP-11691)
PD-291 – (21SPP-11785)
PD-001 – (21SPP-11793)
EP-115 – (21SPP-11803)
PD-009 – (21SPP-11809)
PD-299 – (21SPP-11835)
PD-003 – (21SPP-11850)
PD-303 – (21SPP-11855)
PD-304 – (21SPP-11859)
EP-114 – (21SPP-11873)
PD-013 – (21SPP-11875)
PD-300 – (21SPP-11911)

Neurodesenvolvimento
PD-267 – (21SPP-11332)
PD-268 – (21SPP-11348)
PD-269 – (21SPP-11376)
PD-270 – (21SPP-11394)
PD-260 – (21SPP-11404)
PD-261 – (21SPP-11408)
PD-262 – (21SPP-11417)
CO-003 – (21SPP-11419)
PD-271 – (21SPP-11490)
PD-272 – (21SPP-11491)
EP-117 – (21SPP-11495)
PD-264 – (21SPP-11527)
PAS-016 – (21SPP-11602)
EP-116 – (21SPP-11643)
PD-265 – (21SPP-11707)
EP-118 – (21SPP-11709)
PD-266 – (21SPP-11713)
PD-273 – (21SPP-11719)
PD-263 – (21SPP-11812)
PD-274 – (21SPP-11894)
EP-119 – (21SPP-11913)

Neurologia
EP-125 – (21SPP-11341)
PD-213 – (21SPP-11347)
PD-208 – (21SPP-11352)
PD-222 – (21SPP-11363)
PD-039 – (21SPP-11390)
PD-209 – (21SPP-11398)
PD-206 – (21SPP-11400)
EP-126 – (21SPP-11412)
PD-215 – (21SPP-11430)
PD-210 – (21SPP-11453)
PD-211 – (21SPP-11488)
PD-212 – (21SPP-11504)
PD-223 – (21SPP-11506)
EP-127 – (21SPP-11570)
PD-207 – (21SPP-11573)
PD-214 – (21SPP-11575)
EP-120 – (21SPP-11642)
PD-219 – (21SPP-11658)
PD-216 – (21SPP-11700)
EP-121 – (21SPP-11734)
PD-217 – (21SPP-11741)
PD-218 – (21SPP-11752)
PD-037 – (21SPP-11780)
EP-128 – (21SPP-11790)
PD-220 – (21SPP-11800)
EP-122 – (21SPP-11807)
EP-123 – (21SPP-11813)
EP-124 – (21SPP-11819)
PD-221 – (21SPP-11872)
PD-038 – (21SPP-11937)

Oncologia
PD-149 – (21SPP-11320)
PD-150 – (21SPP-11328)
PD-145 – (21SPP-11384)
PD-146 – (21SPP-11478)
EP-064 – (21SPP-11486)
EP-065 – (21SPP-11513)
EP-068 – (21SPP-11537)
CO-024 – (21SPP-11558)
PD-147 – (21SPP-11679)
PD-151 – (21SPP-11690)
EP-066 – (21SPP-11742)
EP-067 – (21SPP-11760)
PD-148 – (21SPP-11845)

Pediatria Ambulatória
PAS-018 – (21SPP-11307)
PD-324 – (21SPP-11308)
EP-130 – (21SPP-11311)
PD-346 – (21SPP-11312)
PAS-010 – (21SPP-11316)
PAS-017 – (21SPP-11321)
PD-347 – (21SPP-11325)
PD-348 – (21SPP-11326)
PAS-019 – (21SPP-11334)
PAS-011 – (21SPP-11345)
EP-136 – (21SPP-11355)
EP-137 – (21SPP-11367)
EP-138 – (21SPP-11369)
PD-104 – (21SPP-11370)
PD-105 – (21SPP-11385)
PD-325 – (21SPP-11395)
PD-326 – (21SPP-11402)
CO-018 – (21SPP-11420)
PD-327 – (21SPP-11423)
PD-334 – (21SPP-11433)
PD-330 – (21SPP-11468)
PD-331 – (21SPP-11470)
PD-328 – (21SPP-11482)
PD-329 – (21SPP-11516)
PAS-020 – (21SPP-11550)
EP-139 – (21SPP-11562)
PD-333 – (21SPP-11574)
PD-349 – (21SPP-11607)
CO-004 – (21SPP-11625)
EP-131 – (21SPP-11648)
EP-132 – (21SPP-11653)
PD-332 – (21SPP-11661)
EP-140 – (21SPP-11685)
PD-106 – (21SPP-11711)
PD-339 – (21SPP-11767)
PD-321 – (21SPP-11786)
PD-320 – (21SPP-11792)
PD-341 – (21SPP-11799)
EP-133 – (21SPP-11815)
EP-134 – (21SPP-11820)
PD-107 – (21SPP-11822)
EP-135 – (21SPP-11843)
PD-342 – (21SPP-11848)
PD-322 – (21SPP-11849)
PAS-005 – (21SPP-11857)
PD-108 – (21SPP-11858)
PD-340 – (21SPP-11865)
PD-323 – (21SPP-11866)
CO-034 – (21SPP-11871)
PD-335 – (21SPP-11876)
PD-109 – (21SPP-11878)
PD-336 – (21SPP-11881)
PD-344 – (21SPP-11882)

PD-345 – (21SPP-11887)
PD-337 – (21SPP-11895)
PD-110 – (21SPP-11921)
PD-338 – (21SPP-11926)
PD-343 – (21SPP-11935)

Pediatria Social
EP-141 – (21SPP-9791)
PD-112 – (21SPP-11372)
PD-113 – (21SPP-11442)
PD-111 – (21SPP-11496)
PD-114 – (21SPP-11551)
PD-169 – (21SPP-11626)
EP-142 – (21SPP-11781)
EP-143 – (21SPP-11784)

Pneumologia
EP-147 – (21SPP-11319)
PD-124 – (21SPP-11333)
PD-116 – (21SPP-11336)
PD-117 – (21SPP-11391)
EP-152 – (21SPP-11443)
EP-144 – (21SPP-11449)
EP-145 – (21SPP-11493)
EP-146 – (21SPP-11539)
EP-148 – (21SPP-11556)
EP-149 – (21SPP-11640)
EP-153 – (21SPP-11657)
PD-118 – (21SPP-11659)
PD-121 – (21SPP-11694)
PAS-006 – (21SPP-11764)
EP-150 – (21SPP-11768)
EP-156 – (21SPP-11771)
EP-154 – (21SPP-11779)
PAS-028 – (21SPP-11788)
PD-122 – (21SPP-11816)
PD-123 – (21SPP-11840)
PD-119 – (21SPP-11883)
EP-155 – (21SPP-11904)
EP-151 – (21SPP-11915)
PD-120 – (21SPP-11945)

Reumatologia
PD-016 – (21SPP-11314)
PAS-030 – (21SPP-11401)
EP-157 – (21SPP-11418)
EP-158 – (21SPP-11440)
PD-026 – (21SPP-11510)
PAS-029 – (21SPP-11523)
PD-020 – (21SPP-11524)
PD-021 – (21SPP-11548)
PD-022 – (21SPP-11557)
PD-014 – (21SPP-11565)
CO-019 – (21SPP-11577)
PAS-031 – (21SPP-11603)
PD-024 – (21SPP-11610)
PD-019 – (21SPP-11611)
PD-015 – (21SPP-11618)
PD-023 – (21SPP-11695)
PD-025 – (21SPP-11730)
PD-017 – (21SPP-11778)
EP-159 – (21SPP-11797)
PD-018 – (21SPP-11861)
PAS-032 – (21SPP-11925)

Tecnologias da Saúde, Desporto e Reabilitação
PD-098 – (21SPP-11589)
PAS-012 – (21SPP-11705)
PD-090 – (21SPP-11749)
PD-091 – (21SPP-11949)

Urgência
EP-161 – (21SPP-11323)
PAS-022 – (21SPP-11344)
EP-169 – (21SPP-11349)
EP-160 – (21SPP-11366)
PD-280 – (21SPP-11379)
PD-281 – (21SPP-11382)
PD-181 – (21SPP-11389)
EP-164 – (21SPP-11424)
PD-282 – (21SPP-11441)
PD-180 – (21SPP-11455)
PD-283 – (21SPP-11460)
EP-170 – (21SPP-11508)
PD-284 – (21SPP-11517)
PD-170 – (21SPP-11522)
PD-179 – (21SPP-11528)
PD-285 – (21SPP-11544)
PD-177 – (21SPP-11553)
PAS-023 – (21SPP-11563)
EP-171 – (21SPP-11564)
PD-178 – (21SPP-11566)
PD-182 – (21SPP-11567)
PAS-033 – (21SPP-11572)
PD-286 – (21SPP-11584)
PAS-007 – (21SPP-11586)
CO-014 – (21SPP-11595)
CO-020 – (21SPP-11601)
EP-162 – (21SPP-11606)
PD-287 – (21SPP-11608)
PD-174 – (21SPP-11621)
PAS-021 – (21SPP-11635)
PD-175 – (21SPP-11650)
EP-163 – (21SPP-11662)
CO-033 – (21SPP-11663)
PAS-013 – (21SPP-11671)
PD-187 – (21SPP-11688)
PD-172 – (21SPP-11737)
PD-275 – (21SPP-11740)
PD-183 – (21SPP-11754)
PD-184 – (21SPP-11758)
PD-276 – (21SPP-11775)
PAS-014 – (21SPP-11798)
PD-171 – (21SPP-11801)
EP-165 – (21SPP-11804)
PD-277 – (21SPP-11841)
EP-166 – (21SPP-11846)
PAS-024 – (21SPP-11863)
PD-288 – (21SPP-11867)
EP-168 – (21SPP-11869)
PD-278 – (21SPP-11874)
PD-279 – (21SPP-11884)
PD-176 – (21SPP-11890)
EP-167 – (21SPP-11892)
CO-008 – (21SPP-11914)
PD-185 – (21SPP-11917)
PD-186 – (21SPP-11923)
PD-173 – (21SPP-11933)

Ortopedia Infantil
PD-165 – (21SPP-11317)
PD-166 – (21SPP-11469)
PD-167 – (21SPP-11545)
PD-168 – (21SPP-11554)
PD-163 – (21SPP-11891)
PD-164 – (21SPP-11902)
EP-129 – (21SPP-11938)

Qualidade e Segurança
PD-083 – (21SPP-11342)
PD-079 – (21SPP-11581)
PD-080 – (21SPP-11712)
PD-082 – (21SPP-11739)
PD-081 – (21SPP-11756)

Imunodeficiências Primárias
PD-097 – (21SPP-11429)

SPP
SOCIEDADE PORTUGUESA DE PEDIATRIA

Agradecimentos e Contactos

A Sociedade Portuguesa de Pediatria agradece a presença das empresas e entidades abaixo mencionadas:

Patrocinadores, Parceiros SPP e Expositores
A lista será enviada pela leading

Sociedade Civil
Ver se temos este ano

Design gráfico
Go Create

Ilustração
Ana Seixas

Software de Gestão de Eventos
EventKey

Apoio audiovisual / App
RXF

Secretariado Geral
Leading – Your Congress Organiser

contactos

Secretariado Sociedade Portuguesa de Pediatria
Rua Gaivotas em Terra, 6C – Piso 0
1990-601 Lisboa

Tel + 351 217 574 680 Fax +351 217 577 617
secretariado@spp.pt www.spp.pt

Patrocínio Científico
Ordem dos Médicos

Design gráfico
Go Create

Ilustração
Ana Seixas

Software de Gestão de Eventos
EventKey

Apoio audiovisual / App
RXF

Secretariado:
LEADING . People Connected
E-mail: 21congressospp@leading.pt
Tel: +351 215 870 922
www.leading.pt

Organização:
SPP - Sociedade Portuguesa de Pediatria
E-mail: secretariado@spp.pt
Tel: +351 217 574 680 • Fax: +351 217 577 617
www.spp.pt

21.spp-congressos.com.pt